2E1/2

Bay 216

Zeitschrift

für die

Ophthalmologie

in

Verbindung mit vielen Aerzten

herausgegeben

von

Dr. Friedrich August v. Ammon,

Professor an der chirurgisch-medicinischen Akademie zu Dresden, und Director des damit verbundenen Poliklinikums, Arzt und Wundarzt der königlichen Blinden-Erziehungs- und Versorgungs-Anstalt daselbst, der königl. Societät der Aerzte zu Stockholm, der Société des sciences médicales zu Metz, und medicinisch-chirurgischer und physicalischer Gesellschaften zu Berlin, Bonn, Dresden, Erlangen, Frankfurt a. Main, Freiburg, Hanau, Heidelberg, Iassi, Leipzig, Marburg, Minden und Zürich Mitglied und Correspondent.

Vierten Bandes, Erstes und Zweites Heft.

Mit einer Kupfertafel.

HEIDELBERG UND LEIPZIG.

Druck und Verlag von Karl Groos.

1834.

36316

WELLCOME
LIBRARY
INSTITUTE

I.

Microskopisch - anatomische Betrachtungen über die Wasserhaut und das Linsensystem des Auges

von

Dr. WILHELM WERNECK zu Salzburg.

(Nebst Abbildungen. Tab. I. Fig. 1 — 8.)

Der Bau der Haut der wässerigen Feuchtigkeit, so wie der Linsenkapsel und des kristallinischen Körpers, ist bisher noch immer, ohngeachtet der vielfältigen Forschungen, in ein so grosses Dunkel gehüllt, dass jeder, auch noch so geringe Versuch und Beytrag, zur möglichen Aufklärung wünschenswerth und willkommen betrachtet werden muss.

Ich muss aber die einleitende Bemerkung machen, dass es meine Absicht keineswegs ist, diesen Gegenstand von allen Seiten zu beleuchten; ich will hier nur ganz kurz ohne Rücksicht auf die Forschungen Anderer die Resultate meiner tausendfältigen Untersuchungen vorlegen, um neuerdings die Aufmerksamkeit auf diese Gegenstände zu lenken, und Erfahrenere aufzufordern, sie genau zu prüfen, weiter zu verfolgen und zur vollendeten Wahrheit zu bringen.

Von der Genesis der Haut der wässerigen Feuchtigkeit.

Bey der anatomischen Untersuchung der Augen erwachsener Menschen, mittelst der Pinzette und des Mes-

sers, konnte ich mich durchaus nicht von der Gegenwart der Membrana humoris aquei überzeugen. Nur auf chemischem Wege, nämlich durch Kochen in Wasser, kann man sie darstellen, indem sich die Hornhaut grösstentheils zu Leim auflösst und von der nicht angegriffenen membrana humoris aquei auf der Fingerspitze leicht abgeschabt werden kann. Hingegen kann man diese zarte Haut recht deutlich, mittelst der Pinzette am Pferdeauge, besser aber noch am Luchsauge, besonders junger Individuen darstellen; eben so am menschlichen Fötusauge.

Sie überzieht vollkommen die hintere Fläche der Hornhaut und die vordere der Blendung. Auf der Hornhaut liegt sie straff mit sehr kurzem festem Zellgewebe an, hingegen nur locker auf der Iris, wo sie sich in die Vertiefungen, welche durch die Gefässschlingen der Iris gebildet werden, hineinschlägt.

Im Fötus stellt allerdings, bey noch bestehender Pupillarmembran, diese Haut einen geschlossenen breitgedrückten Sack dar, ja sie selbst bildet einen, und zwar den vorderen Theil dieser Membran.

Es giebt viele Anatomen, die lehren: die Wasserhaut überziehe auch die hintere Fläche der Iris, den Ciliarkörper mit seinen Strahlen und die vordere Kapselfläche, so, dass sowohl die vordere als hintere Augenkammer mit einem vollkommenen, ins Zentrum sich senkenden, serösen Sack ausgekleidet sey. Andere Anatomen hingegen läugnen die Existenz dieses serösen Ueberzuges über die Uvea und die Ciliar-Fortsätze und geben an, dass man 1) doch unter dem Wasser etwas von einer solchen Haut entdecken müsste und 2) würde sich das schwarze Pigment nicht so leicht loslösen. Meine anatomischen und microskopischen Untersuchungen lieferten mir hierüber folgende Resultate, die ich der Natur getreu und frey von allen Vermuthungen und Speculationen niederschreibe.

In den Augen der, während dem *vierten und zu An-*

fange des fünften Schwangerschaftsmonates abgegangenen Früchte [1]), konnte ich noch keine Spur, weder von Urzellgewebe, das sich zur Wasserkapsel gestaltete, noch von einer Pupillarmembran entdecken; nur einen schmalen halbdurchsichtigen Gefässring entdeckte ich dort wo sich die Cornea und Sclerotica verbindet. Die zukünftige Iris war hier gleichsam nur erst angedeutet.

Gegen Ende des fünften Schwangerschaftsmonates entdeckte ich etwas Urzellstoff zwischen der Linse und der Hornhaut, und der schmale für sich bestehende Irisring mit seiner sehr schmalen schwarzen Uveafläche war nun, nebst den übrigen Gebilden sehr deutlich vorhanden.

Gegen die Mitte des sechsten Schwangerschaftsmonates wo sich die Hornhaut immer mehr wölbt, die Iris breiter geworden und die Linse schon etwas abgedacht ist, fand ich bei künstlich gefrornen Augen, schon einen engen Raum zwischen der Hornhaut und der Iris, welcher etwas Serum enthielt, und unverkennbar war es, dass um diese Zeit die Bildung der vordern Augenkammer beginne. Die künftige Pupille war bei all den vielen Fötus-Augen, die ich in dieser Schwangerschaftszeit untersuchte mit feinem blasigem, gefässreichem Urstoffsgewebe übersponnen. Hebt man die schmale Iris in die Höhe, so erkennt man deutlich, dass sich ein blasiger Ring zwischen der Iris und der Kapselperipherie gebildet habe. Entfernt man mit Pinzette oder Hohlscheere dieses Rudiment des Membrana pupillaris vorsichtig von der Iris und hebt dieselbe mit zwey Haarpinzetten in die Höhe, so bemerkt man diess noch deutlicher. Bey einer 34 — 48 Li. Vergröss. sieht man nun genau, wie sich dieses Gewebe noch rückwärts zum Rande der Linse und zur Corona ciliaris fortpflanzt

1) Ich war im Jahre 1815 so glücklich einen sehr frischen viermonatlichen Fötus zu erhalten, indem der Abortus durch einen heftigen Stoss auf den Unterleib plötzlich hervorgerufen wurde.

und sich zum Theile auch mit Gefässen an diese Theile so anhängt, dass die Mitte der Kapsel ganz frey von allem Urzellstoff zu seyn scheint. Dieses blasige Gewebe erkenne ich als die Andeutung der hintern Augenkammer an.

Zu Anfange des siebenten Schwangerschaftsmonates vergrössert sich immer mehr mit der vorschreitenden Ausbildung der Uvea dieser blasige Ring und spiegelt auf den ersten Anblick ein Ligament vor, allein es hat sich bey genauer Prüfung zu einer einzigen Zelle umgestaltet, die schon etwas Flüssigkeit enthält. Man sieht mit bewaffnetem Auge, wie die Ciliarfortsätze in diese spinnwebeartige Blase hineinragen, und wie sich dieses Gebilde bandartig von allen Seiten der Linsenkapsel her herüberwölbt und die Uvea schleyerartig überzieht. Auch die vordere Augenkammer nimmt immer mehr an Grösse und Ausdehnung und an flüssigem Inhalte zu. Ja man kann füglich sich die Genesis der Augenkammer als zwey zusammenstossende Blasen denken, wovon die vordere grösser, und die hintere unvollkommen und kleiner ist und zwischen denen die Blende eingeschaltet liegt.

In dem Zeitraume des siebenten Schwangerschaftsmonates, bald eine Woche früher, bald eine Woche später, je nachdem die Ernährungs-Verhältnisse dem Kinde günstig sind oder nicht, erfolgt die vollkommene Ausbildung der Augenkammern. Die angegebene Art und Weise des Bildens und Wachsens dieser serösen Säcke, welche in die Pupille zusammenstossen, beurkundet sich noch dadurch, dass man die Pupillarhaut zu dieser Zeit noch in zwey Blättchen anatomisch theilen kann. Ebenso tragen noch diese Säcke das Ursprüngliche ihres Bildungsbodens an sich, nämlich die Haut der vordern Augenkammer ist vollkommen klar und durchsichtig, die hintere hingegen, wie dieses gut gelungene Einspritzungen mit gefärbter Hausenblasen-Auflösung, oder besser mit gei-

stigem Copalfirniss darthun, ist reich an blutführenden Gefässen, von denen sich selbst einige gerade zur vorderen Linsenkapselwand begeben.

Durch das Erwachen der Iris zur Bewegung und durch die fortstrebende Expansion des in den Säcken enthaltenen Fluidums, wird bei dem Reiferwerden des Fötus die Pupillarmembran immer dünner, klarer und gefässloser, zerreisst endlich und bleibt flockig am Pupillarrande hängen. Derley, selbst gefässreiche Flocken beobachtet man oft noch im neunten Monate, ja auch selbst noch nach der Geburt. Ehe das Vernichten und Versiegen der Pupillarmembran vor sich geht, habe ich die Beobachtung gemacht, dass sich in den meisten Fällen die Quantität der wässerigen Feuchtigkeit in beyden serösen Säcken gleich verhält. Bey Fötus, welche schon längere Zeit abgestorben, und die Augen sehr collabirt sind, findet man meist eine sehr geringe Menge, ja oft scheint es als wäre gar keine vorhanden.

In dem achten und neunten Monate erscheint die Haut der wässerigen Feuchtigkeit in der Ausdehnung und Verbreitung in den beyden Augenkammern, wie sie von Behrens, Descement, Wardrop, Weber u. a. m. beschrieben wurde. *Bald nach der Geburt* wird sie in der hintern Kammer endlich so zart wegen dem mächtigen Hervortreten des Gefässsystemes, dass man sich durchaus selbst nicht bey grossen Thieraugen auf dem von den Ciliarfortsätzen unbedeckten Theil der Linsenkapsel, von dem Bestehen dieser Haut überzeugen kann.

Nach meinen Beobachtungen aus den früheren Schwangerschaftsmonaten, hege ich die Vermuthung, dass auf dieser Scheibe entweder gar keine Wasserhaut zugegen war, oder dass, nachdem sie die vordere Fläche der Ciliarfortsätze überzogen hat, sie auf das innigste mit der Kapselwand zusammen schmilzt. Die Abbildung Nro. 1 giebt genau den Charakter und ihre Limphgefässe der vordern Hälfte der wässerigen Kapsel an. Nro. 2 ist

aus einem injicirten Fötusauge des siebenten Schwangerschaftsmonates genommen und giebt den Charakter der hintern Hälfte an. Nro. 3 stellt die Kapsel der wässerigen Feuchtigkeit von einem neugebornen Luchs dar.

Von der Genesis und Beschaffenheit der Hüllen der Krystalllinse und zum Theil auch des Krystallkörpers selbst.

In der fünften Schwangerschaftswoche, wo die Augen als schwärzliche Punkte erscheinen, lässt uns auch die genaueste microskopische Untersuchung über den Inhalt, der sich zum Bulbus gestaltenden Blase, im Dunkeln.

In der sechsten Woche nimmt man aber deutlich die trübe kugelrunde Linse, gleichsam die Knospe der künftigen Augenbildung wahr. Man erkennet auch schon eine sehr durchsichtige, aber äusserst zarte Hülle, welche die Linsenmasse ganz umschliesst. So wie aber überhaupt die Entfaltung, die Fort- und Ausbildung des Auges von Woche zu Woche rasch zunimmt und auf einander folgt, so finden wir auch *gegen die Mitte des sechsten Schwangerschaftsmonates* Kapsel und Linse in ihrer später zu beschreibenden Grund-Textur schon vollendet, nur ist dieselbe noch, wie alle jungen, erst der Geburt entronnenen Organe sehr zart und weich und der Zergliederer bedarf viel Fertigkeit um sie dem Auge deutlich darzustellen. Um diese Zeit gelingen auch die Herz-Einspritzungen sehr gut und man sieht auch ohne Einspritzungen nicht allein die so schöne Verzweigung der Arteria centralis im Zellengewebe zwischen der hintern Linsen-Kapselwand und dem Glaskörper, sondern auch die Gefässe der vordern Kapselfläche, welche theils aus dem Circulus arteriosus Mascagni, theils aus dem Strahlenkörper kommen und sich baumreiserartig unter einander verschlingen und verflechten. Siehe das beygegebene Bild Nro. 4, welches ich selbst der Natur, mit-

telst des Sömmering'*schen Spiegel - Apparats*, getreu entnahm.

Die Linsenkapsel ist eine vollkommene Blase, welche mit ihrem hintern Segment in der tellerförmigen Grube, durch sehr kurzes Zellengewebe fest angeheftet ist. Sie wird an ihrem stumpfen Rande von der Retina, dem Strahlenkörper, und feinen Fortsätzen, und dem Strahlenblättchen umgeben. Diese so allbekannte Fortsetzung des Strahlenblättchens endet sich mit sehr zarten, nicht so leicht zu zählenden, spitzen Fasern, gleich convergirenden Strahlen, wovon jede $^4/_{10,000}$ W.″ misst ringsum die Kapsel, gewöhnlich keine W. Linie von den Spitzen der Ciliar-Fortsätze entfernt. Siehe die beygegebene Fig. Nro. 4 u. 5. Hier ist nach meinen Prüfungen die Stelle, die Vereinigungslinie, wo sich die Membrane der wässerigen Feuchtigkeit, nachdem sie sich an der vordern Fläche der Ciliarfortsätze herabgesenkt hat, mit dieser Fortsetzung des Strahlenblättchens, in ein Blatt so zusammenschmelzt, dass die Ciliarfortsätze hiedurch locker eingekapselt werden. Die Fortsetzung dieses zusammengeschmolzenen Gebildes von den Spitzen der Ciliarfortsätze bis zur Vereinigung mit der Kapsel, ist dasjenige Gebilde, welches von Ammon den Orbiculus capsulo-ciliaris nennt. Von der sogenannten Jacob'schen Haut, welche sich zwischen dem Strahlenkörper und Strahlenblättchen bis zur Linsenkapsel erstrecken soll, habe ich auch bey den unermüdetsten Forschungen nichts auffinden können.

Abgesehen, nun von diesen so eben vorgetragenen Anheftungen, gaben mir meine Untersuchungen über die Linsenkapsel das Resultat, dass dieselbe eigentlich nur aus einer Haut bestehe, welche man aber durch besondere Manipulation in zwey Lamellen trennen kann.

Die äussere Lamelle ist ein vollkommen durchsichtiges, auch unter dem Microskope keine charakteristi-

sche Struktur, weder beym Fötus noch beym erwachsenen Menschen, darbietendes Gebilde.

Die Blutgefässe scheinen nicht in ihrem Gewebe einzudringen, sondern sich gleichsam ausserhalb auf ihrer, den übrigen Augengebilden zugewendeten Fläche zu verästeln und zu verzweigen. Diese baumförmigen Verschlingungen sind nur durch sehr kurzes, äusserst zartes, Zellgewebe, von ihrer untern Fläche aus, mit ihr verbunden. Auch entdeckt man in ihr, auch bey Färbung derselben mit Karmin oder Indig, weder unter einem Fraunhofer'schen, Amici'schen, noch unter einem mit so vieler Klarheit zeigenden Plössel'schen grossen Microskope keine Spur von Saugadern, die ganze Fläche erscheint krystallhell; und ich vergleiche ihre Struktur mit jener der Lorica der Rotatorien z. B. mit jener der Euchlanis macrura. Ehr. Diese Bildung erinnert sehr an die Annahme von Rudolphi, dass der dichte glatte Theil der serösen Häute nur aus einer äusserst dünnen Lage von Hornsubstanz bestehe, und als solche auch gefässlos sey. Deutlich tritt dieser Charakter bey Thierlinsenkapseln hervor z. B. bey Felis lynx, Castor fiber, am deutlichsten aber bey den Fischen, z. B. in Clupea harengo, Cyprino Carpione etc.

Diese Haut wird durch den stärksten Weingeist, auch selbst durch Monate langes Stehenlassen, nicht getrübt, sondern behält ihre Klarheit, verfault oder verweset nicht an der Luft, sondern trocknet schnell wie jede andere Hornsubstanz, und lässt sich wieder durch Aufweichen im Wasser, oder einer andern Flüssigkeit, wie früher darstellen.

Ihr Dicke-Durchmesser, so viel ich mit der an meinem grossen Plössel'schen Instrumente angebrachten Fraunhofer'schen Micrometerschraube ausmitteln konnte, beträgt $^2/_{10,000}$ W. M. Unmittelbar an der hintern Fläche dieser Lamina crystallina fest anliegend, befindet sich die innere Lamelle, welche sowohl in ihrer Architectur.

als in ihrem übrigen Verhalten, von dieser ganz verschieden ist. Wer sich zu microskopischen Beobachtungen eingeübt hat, und mit trefflichen Werkzeugen versehen ist, der wird sie leicht, die hier beygegebene treue Abbildung Nro. 6, a, b, c. sich versinnlichend, sowohl am Fötus, als an Augen Erwachsener, finden. Jedoch ist nöthig, dass man die vordere Fläche gehörig auf einer dünnen Glastafel faltenlos, mittelst etwas Wassers ausbreitet, und sie so unter die combinirten Linsen bringt. Diese Membranschichte ist nur aus lockerem Gewebe zusammengesetzt, das ich mit einem zarten Schleimhautgewebe vergleichen möchte, welches aber, im ganz frischen Zustande, ganz durchsichtig erscheint.

Beym Menschen, nicht so wie bey den Thieren, ist sie äusserst dünn und misst, nachdem sie schon in Weingeist gleichsam geronnen und erhärtet ist $^1/_{20,000}$ W.″ Unter dem Microskope sieht man in ihr lauter, sehr deutlich markirte aber kleine zirkelrunde (ob Zellen oder Bläschen?) Blättchen, woran die meisten $^4/_{10.000}$ W.″ messen. Zwischen diesen runden Körperchen schlängeln sich sehr feine etwas schattirte Gefässe so reiserartig, dass zwischen jeder gabelförmigen Zertheilung ein Blättchen oder Tellerchen liegt.

Obschon man diese zarte Membranschicht nicht für sich allein, isolirt darzustellen im Stande ist, so kann man sie doch durch kurze Maceration in Weingeist, wo sie opak wird, gehörig mit freiem Auge erblicken und von der hornartigen Platte die stets hell bleibt, ganz, oder anschaulicher zur Demonstration, nur theilweise mit einem hölzernen meisselförmig geschnittenen Zahnstocher abkratzen.

So viel ich mich bemühet habe, und so oft mir auch die Copalfirnis-Einspritzungen bey Fötus-Augen herrlich gelangen, sich die Blutgefässe der Crystall-Lamelle als unzählige, baumartige Verzweigungen darstellten, so konnte ich doch nie ein rothes Gefäss in dieser Membranschichte entdecken, obschon die Form und die Ver-

zweigung dieser Gefässe mehr für Blut- als Lymph-Gefässe spricht.

Diese zarte Schichte wird sehr leicht durch Maceration im Wasser faulicht zerstört. Sie findet sich bey allen Thieren, nur habe ich diese eigenthümliche Architectur mit den tellerförmigen Theilen, ausser bey einem Affen (der sogenannten Meerkatze), dem ich eine Stunde nach seinem Ableben die Augen untersuchen konnte, nicht vorfinden können; grossentheils erblickte ich ein aus verworrnen Schuppen bestehendes Gewebe. Ich glaube, dass sich aber eine bestimmte Anordnung im Baue auch hier vorfinde, und schulde allein das lange Liegenbleiben der Augen an der Luft und im schlechten Brantwein an, da ich die Augen meist von entfernt wohnenden Jägern erhielt.

Diese Hautschichte betrachte ich als dasjenige Gebilde, wodurch grösstentheils die Absonderung des Morgagnischen Liquor vermittelt wird. Diese Flüssigkeit verdient eine weit grössere Würdigung als bisher geschehen ist, denn von ihr hängt zum Theil das Leben der Linse ab. An diese Hautschichte legt sich ein zweites Gebilde an, zu dessen Beschreibung ich jetzt übergehe.

Von dem Fächergewebe, welches die Kapsel mit dem Krystallkörper organisch verbindet.

Es ist eine sehr verbreitete Annahme, dass der Krystallkörper des Auges, gleich den einfachsten Hydatiden, ohne alle Verbindung in seiner eigenen Kapsel eingeschlossen sey. Die Linse steht zwar ohne unmittelbare Verbindung mit dem rothen Blutgefässsystem da, allein sie führt kein eigenes individuelles Leben. Es gehen, wie mehrere Anatomen behaupten, keine Arterien als Verlängerung der Gefässe der Linsenkapsel in ihre Bildung, wohl aber von allen Seiten seröse Gefässe ein, die ihre Ernährung, kurz ihr Leben, unterhalten. Ohne mich in weitere zeitraubende Discussionen einzu-

lassen, will ich gleich angeben, dass, meinen genauesten Nachforschungen zur Folge, man mittelst des Microskopes eine eigene fächerartige Verbindung zwischen Kapsel und Linse nachweisen kann.

Dieses Gewebe ähnelt in seiner Zartheit am meisten dem Urbildungsgewebe, (nach Seiler: Urthierstoff) und besteht aus äusserst kurzen sechseckigen Zellen (s. die Abbild. Nro. 7) wovon fast jede $^{1}/_{10,000}$ W.″ im Durchmesser hat. Im Grunde der Kapsel tritt dieses Gewebe am meisten hervor, doch zur genauen Anschauung des Baues gelangt man, wenn man an einem frischen Auge sowohl die Hornhaut unter Wasser abtrennet, als die Kapsel durch einen breiten sehr flach geführten Einstich in ihrer Mitte öffnet, und dann behutsam mittelst einer feinen Schnabelpinzette dieses Kapselstück bis über ihren Rand hinaus abstreift; wodurch die Zellen oder Fächer, welche fester an der hintern Kapsellamelle, als an der Oberfläche der Linse haften, losgetrennet werden, und dann, ohne zu zerren, das gelösste Stück mit der Scheere abschneidet, und so auf einer Glasplatte aufhängt, dass die äussere, zur hintern Augen-Kammer gekehrte, Fläche der Kapsel, auf der Glasplatte ruhet. So vorgerichtet, bringt man selbe mit sehr wenig Wasser versehen unter das Microskop, wo man denn schon bey 110mal L. Vergrösserung dieses fächerige Gewebe, besonders deutlich am Kapselrande erkennen wird. Der sehr geübte Seher wird mit einem Plössel'schen Instrumente auch an der vordern Wand der Linse die Spuren des abgerissenen Fächers erkennen, wenn man sie früher mit einer geistigen Abkochung vom Brasil-Holz gefärbt hat.

Da das Gewebe oder vielmehr die Haut, welche die Fächer oder Zellen constituirt, äusserst dünn, ja noch viel dünner, als jenes ist, welches im Fötusauge von der Peripherie der Linsenkapsel zur Uvea geht, und die ich als in ihrer Ausdehnung und in ihrem Wachsthume

begriffene Membrana humoris aquei camerae posterioris, beschrieben habe, so zerreissen auch, bey der geschicktesten Manipulation nicht nur mehrere Zellen, sondern auch viele werden verzogen, und so geht der symetrische Bau verloren. (Siehe Fig. 7.)

Die feine Haut, woraus die sechseckigen Fächer gebildet werden, ist sehr klar, wird aber, so wie die innere Lamelle der Kapsel durch starken Weingeist getrübt, niemals aber so stark, als die Haut der Zellen des Glaskörpers.

In den Raum so eines Faches sehen meist 4 — 5 solcher tellerförmigen Gebilde der hintern Kapsellamelle hinein. Welche Tiefe diese Fächer besitzen, konnte ich bis jetzt nicht erforschen, doch so viel ist es gewiss, dass, berechnet man den Abstand der Linsenkapsel von der Linse, sie nicht über $^{16}/_{10.000}$ W.″ beträgt.

In diesen Fächern, welche miteinander communiciren, bewegt sich der Humor Morgagni zur Linse fort. Obschon einige es bezweifeln, dass beym lebenden Menschen der humor Morgagni in einer wahrnehmbaren Menge, oder gar nicht vorhanden sey, oder auch, dass er erst durch Einsaugung, oder durch Durchschwitzung nach dem Tode entstehe, so wird der Augenarzt, der nur einmal eine Cataracta Morgagniana gesehen hat, an dem Bestehen dieser Flüssigkeit sicher nicht zweifeln. Ich selbst glaubte früher, dass im lebenden und gesunden Zustande sich der Liq. Morgagni nur als Dunst darstelle, aber meine Untersuchungen haben mir es gezeigt, dass ein wahrer Liquor vorhanden sey. Es wird derjenige sich nicht wundern, der die rapide Aufsaugungsfähigkeit der Krystalllinsen-Kanäle aus Erfahrung kennt, und bedenket, dass in dem Akte des Sterbens, wo der Turgor vitalis schwindet, das Capillargefässsystem in den meisten Fällen früher als das Herz abstirbt, und so alle Secretion

aufhört, die Aufsaugung aber noch fortbesteht, dass, wenn man kurz nach dem Tode Thieraugen untersucht, den humor Morgagni in so geringer Quantität, oft gar nicht mehr antrifft.

Von der Krystalllinse.

Wer die Linse beym Menschen und Thiere in all' ihren Entwicklungsstufen, so wie in den verschiedenen Lebensabschnitten, in ihren gesunden als kranken Zuständen untersucht, und mit andern organischen Gebilden verglichen hat, der wird sich vollkommen überzeugt haben, dass sie nicht aus Saugadern, sondern grösstentheils aus Faserbündel, wie schon Leeuwenhoek der Natur getreu angab, zusammengesetzt sey, welche sehr regelmässig in dünnen, blätterartigen Schichten, wie die Schalen einer Zwiebel, concentrisch übereinander gelegt sind.

Ein jedes concentrisches Blatt oder Schale bietet dem genauen Forscher zwey verschiedene organische Gebilde dar, welche man besonders an Fötus-Linsen, die man in färbende, gärbestoffhältige Flüssigkeiten gelegt hat, nachweisen kann.

a. Der häutige Theil.

An den beyden Polen der Linse findet man ein sehr feines, häutiges, poröses, vollkommen durchsichtiges Gewebe. An der vordern Fläche der Linse bildet dieses Gewebe ein schmales langhörniges Dreyeck, in das sich die später zu beschreibende Fasernparthien hineinlegen und verbinden; an dem Körper verlieren sich diese Fasern wie die Muskelfasern in eine sehnichte Ausbreitung; hingegen an den Spitzen (Hörner) dieser Platte schlagen sie sich wirbelartig, wie z. B. die Sphinkterfasern um. Auf der vordern Linsenfläche ist gewöhnlich ein Horn nach Oben und die zwey an-

dern gegen die Seiten so gerichtet, dass jede vordere Fläche einer Linsenlamelle in drey gleiche Segmente getheilt wird.

An der hintern Linsenfläche bietet dieses häutige Gebilde meist eine vierhörnige Gestalt, zuweilen aber auch eine dreyhörnige, höchst selten, und dies nur im späten Greisen-Alter. Bey einem 96jährigen Mann fand ich nur eine kleine, nicht vollkommen runde Scheibe, aus der strahlenartig die Fiebern nach der Linsenperipherie hingingen. An jeder Spitze des Hornes findet man auch hier die Wirbel, so wie sich die Fiebern an dem Körper fast gerade enden.

Dieses zarte Gebilde ist es auch, welches bey lebenden Thieren zerreisst, wenn man Sonnenlicht oder auch Phosphorlicht durch eine starke Linse oder Hohlspiegel fallen lässt, und die Linse wird daher in Drittel zuweilen in Viertel zersprengt [2]). Diese feine

---

2) Bey einem staarblinden Steinröthel und einem englischen Jagdhündchen zersprengte ich, mittelst der Anwendung einer starken Linse, die Staare und hatte die Freude zu sehen, wie dieselben aufgelösst und allmählich entfernt wurden. Ich bemerkte hiebey durchaus nicht, dass die Retina geblendet, oder eine Entzündung eingetreten wäre. Ich frage sonach: Ob man nicht dieses Mittel bey jenen staarblinden Menschen, ebenso wie bey den Thieren, anwenden könnte und sollte, wo die Kapsel nicht sehr verdickt oder ein reiner Linsenstaar besteht? Wenn man vorsichtig ist und den Fokus der Branlinse nicht auf die Hornhaut, sondern nur einen Augenblick auf die Oberfläche der Kapsel fallen lässt, so wird man sicher keine Gefahr laufen. Da ich mich von dem Vorgange und der nächsten Ursache dieses Zersprengens der Linse überzeugen wollte, die nicht in der Wirkung der Augenmuskeln allein bestehen konnte, so schnitt ich bey mehreren Thieren das vordere Segment des Bulbus, sammt der Iris ab, und überzeugte mich dann sowohl unter einer grossen aplanatischen Lupe, mittelst Anwendung der Electricität, dass das Zersprengen der Linse meist durch die heftigen krampfhaften Contractionen der Strahlenblättchen, oder Ciliar-Krone hervorgebracht wird. Ich erkannte in diesen höchst interessanten Versuchen die Angabe Camper's „die Fasern des Strahlenblättchens seyen muskulöser Natur" und Döllinger's Erklärung

Haut geht von den Polen nach innen, und bekleidet die Schichten. Bey der Maceration der Linse im Wasser bleibt dieses, die Polplatten und die Zwischenräume zwischen den Schichten bildende feine Gewebe so zurück, dass man es unter dem Microskope in etwas Wasser, oder besser Weingeist, untersuchen kann.

b. Das fibröse Gewebe.

Dieses Gewebe macht den grössten Theil der Linsenblätter aus und am besten wird die beygegebene Zeichnung (Fig. 8a, 8b.) den Lauf der Fasern, so wie der Wirbel, welche dieselben, sowohl auf der vordern als hintern Fläche, an den Spitzen der besagten Hörner machen, versinnlichen. Zwischen den Hörnern laufen die Fasern alle paralell.

Ein jedes Faserbündel misst an den obersten Schichten ^{3}—$^{4}/_{10,000}$ W.'' und jedes solches Bündel enthält 4—5 Fasern, wo jede weniger als $^{1}/_{10,000}$ W.'' misst. In den tiefern Schichten scheinen sowohl die Faserbündel als die Fasern selbst viel dünner und zarter zu seyn.

Diese Fasernbündel erkennt man auch dann schon genau, wenn man eine Linsenkapsel, sammt der Linse rein präparirt und sie unter der Lupe betrachtet, man mag die Kapsel mit der darin enthaltenen Linse von vorn, oder von hinten besehen. Diese Faserbündel kann man auch schon unter einer guten Lupe, der Länge nach in kleine Fasern trennen, was man bey den Lymphgefässen nicht thun kann.

---

ist nicht so zu verwerfen, wenn man sieht, wie die Linse durch die Verkürzung dieses Kranzes vorgeschoben und der Uvea genähert wird, und diese Bewegungen der Linse, im Vereine mit der Zusammensetzung der Linse aus Schichten und der Wirkung der Augen-Muskeln, vermittelt sicherlich die Deutlichkeit des Sehnes in den verschiedenen Weiten, und gleichsam das Anpassen des Auges an die verschieden gestellten Objecte.

Diese Fasern und der blätterige Bau der Linse wird aber nicht erst durch heisses Wasser, Weingeist, Mineralsäuren oder Mineralsalzauflösungen hervorgebracht, eben so wenig, als wir mit diesen verschiedenartigen Mitteln, die Struktur des Gehirnes und der Muskelfaser ändern können. Warum sollen wir diese Linsenfasern nicht als den Muskelfasern ähnlich annehmen? Ich höre viele antworten: weil, wenn sie zertheilt oder gar wie Berzelius that zerrieben wird, fast ganz im kalten Wasser sich auflösst, was die Fleischfasern nicht thun. Ich will hier nicht erst erwähnen, dass durch das Zerstückeln und Zerreiben die ganze Organisation dieser so zarten Gebilde zerstört wird, sondern nur antwortlich bemerken, dass es mit den Muskeln mehrerer Wasserinsekten und besonders der Rotatorien ein gleiches Bewandniss habe, und dass alle Organe im Auge eine ganz eigenthümliche Struktur und Bildung darbieten, besonders diejenigen, die stets mit Flüssigkeiten umspühlt ihr Leben zubringen und keine rothen Gefässe führen. Auch im pathologischen Zustande der Linse, besonders bey dem gichtischen Staare, kann man schon bey seinem Beginnen die fibröse concentrische Form des Linsenbaues deutlich durch die Lupe wahrnehmen.

Die Chemie kann uns noch sehr wenig Auskunft über die eigentlichen Bestandtheile der Linse geben. Ich habe so oft nach Berzelius Weise die Krystalllinse untersucht und nie gleiche Verhältnisse der Bestandtheile erhalten, so viel ist mir aber gewiss geworden, dass die meisten Theile (des Wassers ausgenommen, welches stets über 50 pCt. beträgt) eine eigenthümliche Materie enthalten, die zwischen dem Eiweiss und dem Osmazom mitten inne zu stehen scheint.

Von den besagten Zwischenräumen, zwischen den concentrischen Blättern der Linse kann man sich auch dadurch sehr augenscheinlich überzeugen, wenn man

selbe im destillirten Essig, der mit Carmin gefärbt wurde, durch mehrere Tage leget, wo dann durch die Resorption diese Zwischenräume mit dem färbenden Stoff gefüllt werden.

In diesen Zwischenräumen zirkulirt die Morgagnische Feuchtigkeit und eine jede Schicht kapselt gleichsam die andere ein und so wird jede einzelne Kapsel und mit ihr die häutigen Platten auch viel kleiner aber zarter, welche dichtere Zusammenfügung endlich den sogenannten Kern der Linse darstellt.

Siehe hiezu die Abbildung 8 a und 8 b.

II.

Einige Resultate meiner, an verschiedenen Thieren gemachten Experimente über die traumatische Reaction bey Verwundungen der Kapsel und der Linse, nebst Angabe jener Erfahrungen über diese Reaction beym Menschen

von

Dr. WILHELM WERNECK, zu Salzburg.

Wird die äusserste Hülle, die aus hornartigem Gewebe bestehende Krystalllamelle der Kapsel, an was immer für einer Stelle angestochen oder angeschnitten, ja wie mich meine Experimente belehrten mit Lapis infernalis milchblau geätzt, so bleibt kein Fleck und keine Narbe zurück. Das Nemliche geschieht auch dann noch, wenn die zwey Lamellen der Linsenkapsel, ja selbst der häutige, gehörnte Theil der Linse durchstochen wird, gleichviel ob diese Verletzung den Menschen oder was immer für ein Thier trifft. Ist die Wunde hingegen eine gerissene, wird hiebey das Fächergewebe zerstört, oder auch nur der fibröse Theil der ersten Linsenlamelle verletzt und eine Portion derselben mit in die Wunde gezogen, oder war die Verletzung so gross, dass diese Gebilde zum Theil hervorgedrängt werden, so entsteht jenes bekannte kegelförmige Wölkchen (corpus pyramidale) durch Trübung dieser Gebilde. Geht die Zerstörung tiefer, so dass mehrere Blätter zerreissen oder eine

grössere Portion von Fiebern in die Kapselwunde gleichsam eingeklemmt wird, so erfolgt unter einer schleichenden entzündlichen Reaction eine mehr oder weniger ausgebreitete Trübung der Linse. Drang eine leichte Verletzung, z. B. eine feine Stichwunde durch den Mittelpunkt, respective häutigen Theil der Linse, so bleibt gemeiniglich nur an dieser Stelle eine Trübung zurück, wie ich dieses erst kürzlich bei einem Schneider beobachtete, der sich eine sehr feine Nadel mitten in die Linse gestossen hatte. Verwundungen der hinteren Kapselwand, wenn hiebey die Linse nicht verrückt, und auch wenig Fächergewebe zerstört wird, heilen oft wie die Verwundungen der vordern Wand, wird aber die Kapselwand stark zerrissen, und das Fächergewebe in einem bedeutenden Umfange zerstört, so erfolgt Trübung dieser Wand oft mit, oft ohne Verdunkelung der ganzen Linse. Es ist aber gewiss, wie ich bey jungen Thieren und auch bey Menschen gesehen habe, dass die Linse ungetrübt bleiben kann, obschon die hintere Kapselwand verdunkelt erscheint. Auch auf ähnliche Art wird zuweilen das vordere Segment der Kapsel getrübt, ohne dass weder die Linse noch das hintere Kapsel-Segment an der Trübung Theil nimmt. Auf starke Erschütterungen der Augen erfolgen sehr leicht Verdunkelungen der Linse, weil hier meist das Fächergewebe in einem bedeutenden Umfange zerrissen wird, ja die Linsenkapsel selbst Risse bekommt. Aus ähnlicher Quelle, nemlich rein aus Krämpfen der Augen, sieht man zuweilen bey sehr jungen zarten Kindern den grauen Staar entstehen.

Die Bauernburschen in Pinzgau wissen bey ihren Schlägereyen sehr geschickt mit dem Daumen das Auge des Gegners aus seiner Höhle so zu dislociren, dass es ganz unbeweglich glotzend gegen die Nasenwurzel hinsteht: hier geschieht es nun zuweilen, dass sich durch die Conbination vom Druck und Erschütterung des Lin-

sensystems ein grauer Staar ausbildet. Zwey Fälle dieser Art beobachtete ich, wo die Kapsel geplatzt war, aber die Linse noch in ihr steckte und nachdem die leichten Entzündungszufälle verloschen waren, gänzlich aufgesogen wurde. Zwey andere Fälle von Verwundungen behandelte ich erst dieses Frühjahr. Der erste, wo nach einem Falle mit dem linken Augapfel auf einen spitzen Stein eine Cataracte entstand, welche, da das Mädchen erst 6 Jahr und sehr kräftig und gesund war, binnen 6 Wochen vollkommen aufgesogen und das Sehen wieder hergestellt wurde. Der zweyte betraf einen neunjährigen Knaben, welcher durch die Gewalt eines stumpfen Pfeiles ohne blutige Verletzung einen traumatischen Staar am linken Auge erhielt. Eine heftige Entzündung mit Eyterauge erfolgte bey der nachlässigen Behandlung, nur mit Mühe wurde das Auge der Zerstörung entrissen und erst nach fünf und ein halb Monat wurde die ganz gelbgefärbte Linse vollkommen aufgesogen. Ich sah den Knaben das erste Mal fünf Tage nach der Verletzung, und sehr merkwürdig war es mir, zu sehen wie die sammt der Kapsel in 3 Theile zersprungene Linse, doch an ihrem Platze blieb. Das Sehvermögen blieb aber hier sehr geschwächt, und die Gegenstände wurden nur sehr matt gesehen.

Indem ich hier nur im Vorübergehen erwähne, dass nicht allein die Kapsel, sondern auch wahrhaft die Linse selbst entzündet werden kann, wie diess der Augenartz bey der dyscrasischen Staarbildung Gelegenheit hat zu sehen, so führe ich zugleich an, dass die Linse eben so wie die Hornhaut gänzlich vereytern kann, wie auch Versuche an Thieren bey denen ich einen Faden, gleich einem Haarseil durch die Linse zog, dargethan haben. Sie unterliegt ebenso, wie ein jedes andere Gebilde der Atro- und Hypertrophie, ja sie wird zuweilen in eine klare Flüssigkeit umgewandelt.

Zum Schlusse dieser Zeilen will ich noch einiges über die Regeneration der Linse anführen.

Bey zwey Personen, die schon über die 60 Jahre hinaus, und die durch die Reclination vom Staare befreyt waren, fand ich nach ihrem Tode keine Spur irgend einer Substanz, auch war sehr wenig von der hintern Kapsel vorhanden, die sich wie ein sehr zartes ins bläulichte spielende Spinngewebe darstellte. Diese Individuen waren zwey Frauen, der einen hatte ich ein Jahr vor ihrem Tode die staarigten Linsen per sclero-ticam reclinirt. Die andere war schon sechs Jahre vor ihrem Tode von einem herumreisenden Augenarzt ebenfalls an beyden Augen operirt worden.

Bey einem sehr robusten, schwarzhaarigen Jäger, dem ich im zwey und fünfzigsten Lebensjahre einen reinen Linsenstaar aus beyden Augen durch die Extraction entfernte, fand ich nach seinem Tode, durch Brustwassersucht, der im sieben und fünfzigsten Jahre, also fünf Jahre später erfolgte, in dem zurückgebliebenen durchsichtigen Linsenkapselpfalz beyder Augen, eine gallertartige ins bernsteinfarbene spielende klare Masse, welche schnell in Weingeist zu einem weissen bröcklichten Ring gerann, der aber keine Faserstruktur zeigte.

Erklärung der Abbildungen.

Fig. 1. Ein Stückchen der Wasserhaut aus der vordern Kammer eines Fötus-Auges des achten Schwangerschaftsmonates, dort entnommen, wo sie sich von der Iris nach abwärts wendet, um auf die Cornea zu kommen in 110maliger Linear Vergrösserung.

Fig. 2. Ein Stückchen der Wasserhaut aus der hintern Kammer eines Fötus-Auges aus der Zeit des siebenten Schwangerschaftsmonates, welches sehr schön mit Copalfirniss injicirt und zwar aus jenem Theil war, der sich gleichsam als Ligament von der Kapselperipherie zur Uvea herüberzieht; ebenfalls in 110maliger Linear Vergrösserung.

Fig. 3. Ein Stückchen der Wasserhaut eines neugebornen Luchses von der Cornea abgelösst.

Fig. 4. Eine vordere Kapselfläche nebst Linse und einen Theil des Glaskörpers von einem Fötus aus dem Ende des sechsten Monates, dessen Gefässe sehr glücklich mit geistiger Copallösung injicirt wurden, in 110maliger Lin. Vergrösserung.

a a a Fortsätze des Strahlenblättchens, welche sich innig mit der Linsenkapsel verbinden.

b b b Circulus arteriosus Mascagni, aus dem die Gefässe der vordern Kapselfläche grösstentheils kommen und untereinander baumreiserartige Schlingen bilden.

c c c abgerissene Gefässe, die theils aus dem Strahlenkörper, theils von der Uvea oder der hintern Wasserhaut kommen.

Fig. 5. Fortsätze des Strahlenblättchens 1008mal Lin. vergrössert, um genau zu zeigen, dass sich diese Fortsätze gleich convergirenden Strahlen spitz enden.

Fig. 6. A. Ein Stück der vordern Linsenkapsel 110maliger Lin. Vergrösserung.

a. die vordere Lamelle.

b. die hintere Lamelle.

Fig. 6. B. Ein Stück der hintern Linsenkapsel 110maliger Lin. Vergrösserung.

Fig. 6. C. Das rundliche Gebilde 1008mal. Lin. Vergröss.

a. die geschlängelten Gefässe.

b. die tellerförmigen Körper.

Fig. 7. Das Fächergewebe von sechseckigen Zellen, welches die Kapsel mit dem Krystallkörper verbindet 1008mal. Lin. Vergrösserung, mehrere Zellen sind verzogen und zerrissen.

Fig. 8. A. Vordere Fläche einer Fötuslinse aus dem sechsten Schwangerschaftsmonate 42maliger Lin. Vergrösserung.

a. der häutige Theil mit seinen drey Hörnern.

b. das fibröse Gewebe.

c. die Wirbel des fibrösen Gewebes an den Enden der Hörner.

Fig. 8. B. Die hintere Fläche derselben Linse wo der häutige Theil vier Hörner zeigt.

III.

Einige Worte über die membrana capsulo-pupillaris

von

Dr. F. G. I. HENLE in Berlin.

In meiner Dissertation „de membrana pupillari aliisque oculi membranis pellucentibus“ habe ich angegeben, dass die Pupillarmembran mit der membrana capsulo-pupillaris und der hintern Kapselwand einen geschlossenen Sack bilde, der vorn durch die Iris etwas abgeschnürt werde, in dessen Grunde die Linse liege. Ich vermuthete, dass innerhalb dieses Sackes die Linse in einer zweiten, vollständig geschlossenen Kapsel enthalten sey und habe es so in der idealen Durchschnittszeichnung (Fig. 7.) dargestellt. Dr. Reich (de membrana pupillari, p. 16) hat diese Vermuthung bestätigt und durch häufig wiederholte Versuche gefunden, dass sich nach Entfernung des Glaskörpers ein sehr dünnes Häutchen von der hintern Kapselwand abziehen lässt, in welchem sich die strahlenförmige Ausbreitung der arteria capsularis befindet, und dass alsdann die hintere Kapselwand unversehrt und gefässlos erscheint. Die Operation geräth um so leichter, je jünger der Fötus, eher von der Mitte, als vom Rande aus. Bei jüngern Empryonen gelingt es zuweilen, die Linsenkapsel vollständig aus der tellerförmigen Grube des Glaskörpers herauszunehmen; dann bleibt die Gefäss-Ausbreitung in der letztern zurück

und die Kapsel hat so wenig auf der hintern, als auf der vordern Wand injizirte Gefässe. So hat es auch Dr. Arnold gefunden (Untersuchungen über d. Auge des Menschen p. 111). Es ist also gewiss, dass zu dieser Zeit die Linse von einer doppelten Kapsel umgeben wird, einer innern, anscheinend[1]) gefässlosen, und einer äussern, gefässreichen, welche nur an der hintern Wand jener fest anliegt, und daselbst mit ihr verwächst, vorn aber sich von der gefässlosen Kapsel erhebt und sich kegelförmig in die vordere Augenkammer erstreckt. Der letzte freiliegende Theil verschwindet bei der Reife des Fötus.

Es ist leicht einzusehen, dass zu einer Zeit, wo die Iris erst wie ein schmaler Saum besteht, wo die kugliche Linse mit ihrer vordern Fläche die hintere der Hornhaut berührt und die Augenkammern kaum existiren, dass zu dieser Zeit auch der Raum zwischen der vordern Wand der gefässreichen Linsenkapsel (m. pupillaris und capsulo-pupillaris) und der vordern Wand der eigentlichen Linsenkapsel gleich Null seyn müsse. Wirklich findet es sich so in den Augen sehr junger Schafsempryonen. Bei Schweinsempryonen und wahrscheinlich auch bei denen der reissenden Thiere und des Menschen, wo die hintere Augenkammer überhaupt verhältnissmässig klein bleibt, erhält sich auch dieser Zustand längere Zeit. Es gelingt selbst, die noch schwache Gefässverbindung zwischen Iris und Pupillarmembran zu trennen, die Iris zu entfernen, und so die gefässreiche Linsenkapsel als eine vollständige und die eigentliche Kapsel umschliessende Hülle darzustellen. Ja beide liegen in früher Zeit so genau an einander, dass es nicht leicht ist, die äussere Kapsel einzuschneiden,

---

1) Ich sage *anscheinend*, denn obgleich es fast nie gelingt, in dieser innern Kapsel Gefässe zu injiziren, so machen mir doch einige Beobachtungen die Anwesenheit derselben sehr wahrscheinlich.

ohne zugleich die innere zu verletzen, und die Linse völlig zu entblössen. — Erst später, wenn bei dem Wachsen des Auges die Linse mit ihrer eigentlichen Kapsel sich relativ verkleinert und von der Hornhaut gegen den Grund des Auges zurück zieht, wenn die Iris von aussen her gegen die Augenaxe hereinwächst, und den vor ihr gelegenen Theil der gefässreichen Kapsel von dem hinter ihr liegenden seicht abschnürt, wird die gefässreiche Kapsel in verschiedne Abtheilungen, hintere Kapselwand, membrana capsulo-pupillaris und pupillaris geschieden. Die beiden letztern Theile verlieren, wie sie sich von der Linse entfernen, ihre eigentliche Bedeutung als Bildungs- und Ernährungs-Organ derselben, sie werden nach und nach ärmer an Gefässen und verschwinden endlich völlig. Ihre Beziehung zum Kreislauf in der hintern Kapselwand, der erweislich noch im erwachsenen Auge besteht, wird alsdann wahrscheinlich der Zonula Zinnii allein übertragen.

In diesem Verhalten haben wir eine Thatsache mehr für die längst angenommene Analogie zwischen Linsenkapsel und Zahnsäckchen. Auch dies besteht bekanntlich aus zwei in einander eingeschlossenen konzentrischen Kapseln. Noch vollständiger wird diese Analogie, wenn sich Arnold's Vermuthung (Salzb. Zeitg. 1831. II. p. 237) bestätigt, dass die Zahnsäckchen sich durch Einstülpung von der Schleimhaut des Mundes aus bilden und nachher erst abschnüren. Nach Huschke's schönen Beobachtungen (Meckel's Archiv B. VI. pag. 17) entsteht auf diese Art auch die Linse von der äussern Haut aus.

Es wird sich aus dem Gesagten leicht ergeben, wie so der ungenannte Verfasser des Aufsatzes über membrana pupillaris und capsulo-pupillaris in diesem Journal und Herr Dr. Arnold zu abweichenden Resultaten gelangt sind. Der innerhalb des Pupillarrandes

der Iris gelegene und mit diesem durch Gefässe zusammenhängende Theil der von uns sogenannten gefässreichen Linsenkapsel lässt sich nämlich in früher Zeit und bei Schweinsembryonen auch noch später bald als Pupillarmembran, bald als Theil der Kapsel darstellen, je nachdem man ihn entweder mit der Iris aufhebt und seine Verbindung mit dem hintern Theil der Kapsel trennt, oder diese erhält und die Iris von ihm ablöst. Im ersten Falle befindet sich der Ungenannte bei seinen Untersuchungen an jüngern Embryonen, und daher scheint ihm auch die Kapsel anfangs unvollständig und sich von hinten nach vorn zu bilden. Die eigentliche gefässlose Kapsel hat er wohl dabei übersehen oder zugleich mit der gefässreichen verletzt. Bei neu geworfnen Schweinen fand er injizirte Zipfel, am Rande der Pupille und *die vordere Wand der Kapsel ganz dünn und zart, nur locker aufliegend*, aber dennoch gefässreich. Hier hat ohne Zweifel eine Zerreissung der Pupillarmembran Statt gefunden; die Fragmente derselben sind zum Theil der Iris gefolgt, zum Theil auf der vordern Wand der Kapsel zurückgeblieben. — Herr Dr. Arnold dagegen scheint seine Untersuchungen nur an jüngeren Embryonen gemacht zu haben. Was er hier als gefässreiche, die vordere Linsenkapselwand umkleidende Membran beschreibt, ist später Pupillarhaut, und wird als solche bestimmt unterschieden, sobald sich die Iris einigermassen entwickelt hat. Ich glaube nicht, dass es gelingen wird, in demselben Auge zugleich die Pupillarmembran und die vordere gefässreiche Linsenkapselwand darzustellen, da beide eben eine und dieselbe Haut sind, in verschiednen Stufen der Ausbildung. Dass beide zugleich existiren und sehr genau an einander kleben sollen, wie Arnold behauptet, kann ich wirklich nur für eine zu Gunsten seiner Ansicht aufgestellte Hypothese halten. In den Augen reifer Schafsembryonen fluktuirt die Pupillarmembran hin und her, wenn

man, noch ehe ein Einschnitt gemacht ist, auf die Hornhaut drückt. Dies würde nicht Statt finden können, wenn die Pupillarmembran mit der Kapsel verklebt wäre. Schon früher habe ich mich, immer vergeblich, bemüht, durch das Messer oder die mikroskopische Untersuchung an der Pupillarhaut zwei Lamellen nachzuweisen. Es müsste doch nicht schwer gewesen seyn, wenn sie in all den Fällen mit der vordern Kapselwand zusammengeklebt, und also, was ich für Pupillarmembran hielt, eine Verbindung zweier, nur konglutinirter, gefässreicher Häute gewesen wäre. Arnold beweist, dass die membrana capsulo-pupillaris nicht existiren könne, weil sie bei dem von mir angegebnen Verlauf die über die vordere Kapselwand sich fortsetzende Zonula Zinnii durchbohren würde. Mit demselben Rechte habe ich aus der Lage der membrana capsulo-pupillaris geschlossen, dass diejenigen irren, welche eine Fortsetzung des Strahlenblättchens über die vordere Kapselwand annehmen, und habe *gegen* diesen supponirten Verlauf der Zonula eben so wichtige Autoritäten, als Arnold *für* denselben.

Die membrana capsulo-pupillaris ist also allerdings ein Theil der Linsenkapsel, aber weder in des Ungenannten, noch in Arnold's Sinne. Als ein, zu einer gewissen Zeit der Entwicklung bestimmt begrenztes Gebilde, verdient sie, so gut wie die Pupillarmembran, wie die einzelnen Falten des Bauchfells, eine eigenthümliche Bezeichung.

IV.

Noch Einiges über die Membrana capsulo-pupillaris

von

Dr. Fr. ARNOLD, Professor in Heidelberg.

Johannes Müller hat sich in der Vorrede zum ersten Bande seines Lehrbuchs der Physiologie gegen die von mir in dieser Zeitschrift, B. 3 H. 1 S. 37 ff. niedergelegten Bemerkungen über die membrana capsulo-pupillaris auf eine Weise ausgesprochen, die weder der Wissenschaft zum Frommen, noch ihm zur Ehre gereichen kann. Meine Ueberzeugung in Bezug auf die von Müller entdeckte Haut im Auge des Fötus von Säugethieren habe ich rein im Interesse der Sache *so* gegeben, dass ich in der Art der Darstellung die Veranlassung zu solchen Aeusserungen nicht finden kann, wie sie von Müller geschahen.

Einen Jeden, der die über den fraglichen Gegenstand vorliegenden Verhandlungen kennt, muss es befremden, dass Müller allein gegen mich seine Angriffe richtet, obgleich ein Ungenannter in v. Ammon's Zeitschrift, B. 2 H. 3 S. 735, schon vor mir erklärt hat: „Die vordere Wand der Linsenkapsel ist noch (beim fast reifen Fötus od. neugebornen Thiere) ganz dünn und zart, nur locker aufliegend, so dass, wenn man die unmittelbar an ihr liegende Iris aufhebt, Theile von ihr dem Zuge folgen oder die etwas festeren Gefässchen sich aus ihr herausziehen, und nun frei von der Pupille

zum Kapselrand zu verlaufen *scheinen* (membrana capsulo-pupillaris)." Dass dieser Beobachter die auf der vorderen Wand der Linsenkapsel befindliche zellgewebige gefässreiche Haut für die vordere Wand der Kapsel gehalten hat, leuchtet allen denen ein, welche, wenn sie jene Haut entfernen, diese noch vorfinden. — In meinem Aufsatze über die membrana capsulo-pupillaris äusserte ich gleichfalls, dass die von Müller entdeckte Haut wahrscheinlich nichts anderes sey, als die die vordere Wand der Linsenkapsel bekleidende Membran, welche man, weil diese und die Sehlochshaut oft sehr genau aneinanderklebten, beim Oeffnen der hinteren Augenkammer leicht einreisse, so dass in diesem Falle Theile der Membran auf der vorderen Kapselfläche von der Pupille zum Rand der Kapsel zu verlaufen scheinen.

Warum hat Müller auf diese Punkte nicht zu antworten beliebt?

Müller's Aeusserungen zufolge beweise ich aus *theoretischen* Gründen die physische Unmöglichkeit der membrana capsulo-pupillaris und diess sogar aus meinen eigenen Abbildungen des Auges. Das Irrige dieser Angabe, sey es nun absichtlich oder nicht, geht aus den Gründen hervor, die ich S. 39 an angeführtem Orte bemerklich gemacht habe, wo es heisst: „1) Das Strahlenblättchen setzt sich nach vorn vom grössten Umfang der Linsenkapsel so fest an, dass selbst durch Maceration beide nicht von einander getrennt werden können. Allein nicht blos diess; das Strahlenblättchen überzieht auch noch die vordere Fläche der Linsenkapsel, was von Winslow und Baerens beobachtet wurde, und wovon ich mich durch Untersuchungen der Augen von grösseren Thieren und von Menschen überzeugt habe. — Wie ist es nun möglich, dass eine Haut zwischen der Linsenkapsel nnd der Insertion des Strahlenblättchens sich in die hintere Wand der capsula lentis

fortsetzt? — 2) Die Blutgefässe, welche den Glaskörper äusserlich umgeben, und die vordere Fläche des Strahlenblättchens im Fötus bedecken, sammeln sich um die Linsenkapsel herum, in einem Kreis (Circulus vasorum capsulae lentis), aus dem wieder zahlreiche Gefässe zu jener entspringen. Wenn nun von jener Stelle der Linsenkapsel aus, die Henle näher bezeichnet hat, eine Membran zur Iris sich begeben würde, so müsste diese entweder jenen Kreis, oder die zahlreichen Gefässe, welche daraus entspringen, durchbohren. Wie ist das denkbar? — Bei diesem letzten Grunde verwies ich, um denjenigen, welche diese Anordnung der Gefässe nicht kennen, dieselbe durch eine sinnliche Darstellung deutlich zu machen, auf eine von mir gegebene Abbildung mit folgenden Worten: „Ich bin überzeugt, dass ein Jeder, welcher die 6te Figur der zweiten Tafel zu meiner Schrift über das Auge betrachtet, mit mir die Ueberzeugung theilt, dass bei einer solchen Anordnung der Gebilde jene Membran den Verlauf nicht nehmen kann, wie ihn Henle angibt."

Sind nun diese Gründe theoretische? Habe ich hier aus eigenen Abbildungen etwas beweisen wollen?

Wer die angeführten Punkte mit einiger Aufmerksamkeit durchliest, wird daraus ersehen, dass ich im Bau des Auges die Unmöglichkeit der Existenz einer *solchen* Membran (wie deren Verlauf Henle beschrieben und abgebildet hat) finde (S. 39 Z. 14 und 16 v. o.), d. h., dass ich bei den vorhandenen Einrichtungen im Innern des Auges nicht annehmen kann, es setze sich eine Haut aus der hinteren Augenkammer zwischen der Linsenkapsel und dem Strahlenblättchen in die hintere Wand der Capsula lentis fort.

Es ist mir sehr erwünscht, jetzt dem Herrn Prof. Müller eine Methode bemerklich machen zu können, durch die er zur Ueberzeugung gelangen kann, dass seine membrana capsulo-pupillaris nicht existirt, sondern

dass diese die auf der vordern Wand der Linsenkapsel befindliche gefässreiche Haut ist, welche beim Oeffnen der hintern Augenkammer so leicht einreisst und alsdann vom Rande der Linse zum Pupillenrand der Iris zu gehen scheint. Wenn man nämlich gut injicirte Augen vom Fötus einige Tage, bevor man sie öffnet, im Wasser liegen lässt, so sieht man in der Regel bei vorsichtiger Zergliederung nicht allein die an Gefässen reiche Membran auf der vorderen Fläche der Linsen-Kapsel sehr deutlich, sondern man nimmt auch nicht die Spur einer, durch eine Haut vermittelten Verbindung zwischen der Linsenkapsel und der Iris oder Pupillarmembran wahr, obgleich doch letztere hierbei ganz unversehrt erkannt wird. Da nun die membrana capsulo-pupillaris von derselben Beschaffenheit seyn soll, wie die membrana pupillaris; so muss es auffallen, dass sich Linsenkapsel und Glaskörper in dem Auge, welches mehrere Tage in Wasser gelegen hat, von der Iris und dem Strahlenkörper so vollständig trennen, dass nicht einmal das Mindeste eines Häutchens zwischen jenen Theilen übrig bleibt, obgleich doch die Pupillarmembran und jene Haut auf der vordern Wand der Linsenkapsel deutlich wahrgenommen werden. Untersucht man dagegen das Auge ganz frisch, so kommt es häufig vor, dass letztere Haut einreisst und sich alsdann so verhält, wie diess Henle in seiner 4ten und 5ten Figur dargestellt hat. — Hieraus kann man sich auch erklären, dass Müller und Henle nur ein einziges Mal die Gefässe der vorderen Wand der Linsenkapsel und Reich weder in injicirten, noch in nicht injicirten Augen ein Gefäss gesehen haben, so dass letzterer, weil jenes Factum noch so vereinzelt dastehe, es für eine Anomalie hält, obgleich doch mehrere frühere Beobachter die Gefässe auf der vorderen Wand der Linsenkapsel beschrieben und abgebildet haben.

Dass ich also eine Membran, die Müller entdeckt haben will, gesehen, leuchtet aus meinen früheren Angaben und dem eben Gesagten ein, eben so aber auch, dass nach meiner Ueberzeugung die von Müller und Henle gegebene Beschreibung des Verlaufs derselben falsch ist, da es wohl eine Haut gibt, die die vordere Fläche der Linsenkapsel überzieht, *keine aber, die sich als besondere Haut vom Rand der Linsenkapsel zum Pupillarrand der Iris begibt* (S. 36 Z. 15 ff.) Damit will ich aber nicht das Vorkommen von einzelnen Gefässen leugnen, welche vielleicht die Gefässe der Linsenkapsel mit denen der Iris verbinden. Eine solche Anordnung, welche der Beachtung höchst werth wäre, erwähnt jener Ungenannte in v. Ammon's Zeitschrift; denn dieser spricht nicht allein von den Gefässen der vordern Wand der Linsenkapsel (der vermeintlichen m. capsulo-pupillaris), sondern äussert auch, dass Gefässe der Capsula lentis sich mit Venenzweigen der Pupillarhaut verbinden. Nun wird es Müller nicht mehr sonderbar finden, dass ich nicht Henle, sondern den durch Henle's Schrift veranlassten Aufsatz in v. Ammon's Zeitschrift citirt habe.

Dass in Herrn Dr. Henle's Abhandlung die exacte, in der feineren Anatomie des Auges nicht genug zu empfehlende Methode, Gefässe nur im injicirten Zustande zu untersuchen und zu beschreiben, angewandt ist, wie Müller erklärt, muss um so mehr wundern, als sich so manches Lückenhafte in mehreren Mittheilungen und einigen Abbildungen der Arbeit von Henle nicht ableugnen lässt. Anstatt eine Methode zu empfehlen, die jeder Anatom zu schätzen weiss, hätte Müller besser das Irrige in den Angaben seines Schülers, auf das ich aufmerksam machte, berichtigt; denn Henle hat, um nur bei einem Gegenstand seiner Arbeit stehen zu bleiben, die Blutgefässe des Glaskörpers nicht gesehen, die Gefässe auf dem Strahlenblättchen aus denen des

Strahlenkörpers entspringen lassen, obgleich sie doch Fortsetzungen der Gefässe des Glaskörpers sind, anstatt des Gefässkranzes um die Linsenkapsel einen leeren Raum abgebildet, den Ursprung und das Verhalten der Gefässe auf der vorderen Fläche der Linsenkapsel, namentlich in der Mitte derselben, grösstentheils falsch angegeben. Doch alles diess kann einer guten Methode nicht zum Vorwurf gereichen, sondern nur demjenigen, der eine solche recht anzuwenden verstehen sollte. Ich bin fern davon, die Arbeit von Henle herabzusetzen, im Gegentheil ich schätze dessen Untersuchungen sehr und bekenne gern, dass mir die Lectüre seiner Abhandlung, wenn ich gleich in vielen Punkten nicht einerlei Meinung zufolge eigener Untersuchungen mit ihm seyn kann, manches Vergnügen gewährt und mein Interesse besonders in so fern in Anspruch genommen hat, als dieser junge Forscher zu schönen Erwartungen durch seine erste Arbeit berechtigt. Allein Müller's Sache hätte es seyn sollen, da Henle's Abhandlung unter seiner Leitung erschienen ist, die von diesem gemachten Beobachtungen strenger zu prüfen und seinen Schüler auf Manches aufmerksam zu machen, von dem dieser nicht gerade Kenntniss haben konnte. In letzterer Hinsicht verwies ich nicht ohne Grund auf die Abbildungen, welche Mascagni in seinem prodromo della grande anatomia geliefert; denn diese enthalten manches Schätzenswerthe, so wie man überhaupt auf den zahlreichen Tafeln dieses vorzüglichen Werkes vieles Ausgezeichnete findet, das derjenige nicht verachten oder verwerfen wird, welcher sich die Mühe nimmt, mehrere Darstellungen mit der Natur zu vergleichen. Der Umstand, dass Mascagni einer einseitigen Theorie gehuldigt hat, dass mehrere Abbildungen vielleicht nach dieser verfertigt sind, berechtigt uns nicht, das Ganze zu verdammen. Auf jeden Fall aber hätte sich Müller einige von den Fi-

guren über das Auge zum Muster nehmen dürfen. Dadurch würde er ohne Zweifel seinen Schüler vor mehreren Irrungen bewahrt haben.

Wenn Müller erklärt, dass sich H. Dr. Henle von den gangbaren Constructionen und Hypothesen des Membranenverlaufs im Auge frei gehalten, welche die Anatomie dieses Organs so sehr verwirrt haben; so muss man dem Schüler Glück wünschen, welcher darin seinen Meister übertroffen hat, der, wie den Männern von Fach wohl bekannt seyn wird, in seiner Schrift über die phantastischen Gesichts-Ersheinungen §. 15 über die Metamorphose des Auges aus den inneren Theilen der von ihm sogenannten Sehsinn-Substanz mehreres wahrhaft Hypothetische mitgetheilt hat.

Da Joh. Müller seine Bemerkungen gegen mich, nicht, wie man diess wohl hätte erwarten sollen, in dieser Zeitschrift, sondern auffallender Weise in einem Lehrbuche der Physiologie für Vorlesungen, obgleich doch wahrlich die Behandlung solcher Streitsachen nicht vor das Forum der Studirenden gehört, niedergelegt, und er mich dadurch ausser Stand gesetzt hat, an demselben Orte, wo er seine Ansicht dem Publicum mittheilte, die meinige auszusprechen; so sehe ich mich genöthigt, Müller aufzufordern, in demselben Interesse, in dem er in der Vorrede zum 1ten Bande seines Lehrbuchs der Physiologie seine Erwiederungen machte, die meinigen in der Vorrede zum 2ten Bande aufzunehmen, und wenn es ihm gefallen sollte, hierauf zu antworten, diess nicht in einem Lehrbuche für Vorlesungen, sondern in dieser oder in einer andern hierfür geeigneten Zeitschrift zu thun.

Heidelberg, am 14. October 1833.

Obige Bemerkungen waren schon einige Zeit niedergeschrieben und lagen zur Einsendung für diese Zeitschrift bereit, als ich das 3te und 4te Heft des

dritten Bandes derselben erhielt, worin mir das Vergnügen zu Theil wurde, eine schöne Abhandlung von Dr. Valentin, unter dem Titel: *„Zur Anatomie des Fötusauges der Säugethiere“*, zu finden. Dieser Forscher, welcher sich durch die Mittheilung seiner Beobachtungen über die Entwicklungs-Geschichte des Muskel-Systems und durch die Berichtigung der Behauptung von Prof. Maier in Bonn in Bezug auf das ganglion intercaroticum, welches dieser entdeckt zu haben glaubte, den Anatomen rühmlichst bekannt gemacht hat, beschreibt zuerst nach eigenen Beobachtungen in obiger Abhandlung die Gefässe der membrana capsulo-pupillaris, und sucht alsdann die Einwürfe zu widerlegen, welche von dem Ungenannten und mir dagegen erhoben wurden. Wenn gleich Valentin nicht oben hin und leidenschaftlich wie Müller die von mir gemachten Bemerkungen behandelt, so vermisst man doch leider eine Berücksichtigung jener beiden Gegengründe, welche ich aus dem Verhalten des Strahlenblättchens zur Linsenkapsel, so wie des Aderkranzes um die Linsenkapsel entnommen habe.

Aus den Mittheilungen von Henle, Reich und Valentin geht hervor, dass sie erstens den Aderkranz, welcher die Linsenkapsel umgibt, nicht gesehen haben, und zweitens, dass von ihnen das Verhältniss des Strahlenblättchens zur Linsenkapsel nicht so gekannt ist, wie es eine genaue Untersuchung desselben jeden Anatomen lehren muss. Wenn die Injectionen, welche jene an Fötus-Augen angestellt haben, so glücklich sind, als ihre Angaben glauben machen, so muss es jeden, der diese Theile kennt, befremden, dass sie nichts von jenem Aderkranz und von den Gefässen auf der vorderen Wand der Linsenkapsel (eine Beobachtung von Henle in Rücksicht auf letztere ausgenommen) sprechen. Da nun an der Existenz beider nicht gezweifelt werden kann, wie dies wohl alle Anatomen

und Ophthalmologen mit mir überzeugt seyn werden, welche im Fötus-Auge dieselben gesehen und bei Entzündungen der Linsenkapsel sowohl jenen Gefässkreis, als auch die aus demselben gegen die Mitte hinlaufenden Adern beobachtet haben; so sehen wir uns noch um so mehr berechtigt, das grösste Misstrauen in die Angaben von Müller, Henle, Reich, Valentin über die membrana capsulo-pupillaris zu setzen und darin fühlt man sich noch besonders bestärkt durch die offene Erklärung des Dr. Valentin, wofür ihm jeder redliche Forscher Dank wissen muss, dass er nämlich *den Uebergang der Gefässe der membrana capsulo-pupillaris in die Gefässe der Pupillarhaut in der Natur noch nicht mit der gehörigen Deutlichkeit gesehen habe, und dass überhaupt das Nähere der Verbindung mit den Gefässen der hinteren Linsenkapselwand, der Zonula, Chorioidea, Retina und Iris ihm noch im höchsten Grade räthselhaft und trotz seiner vielfältigen darauf verwandten Mühe, das Dunkle aufzuhellen, ihm noch nicht klar geworden sey.* (S. 316.)

Was das Verhältniss des Strahlenblättchens zur Linsenkapsel betrifft, so fordere ich alle diejenigen, welche an die Existenz der membrana capsulo-pupillaris glauben und zwar in der Art, wie deren Verlauf Henle beschrieben hat, auf, das Verhalten beider Theile näher und gründlicher zu prüfen, als diess von Henle und Valentin geschehen ist, welche den innigen Zusammenhang der Zonula mit der Linsenkapsel ganz übersehen haben. (S. Henle's Schrift Fig. 7. h. und Valentin's Abhandlung Taf. 5 Fig. 1, l.l., an welcher letzteren Darstellung man das innere Ende des Strahlen-Blättchens weit entfernt von der Linsenkapsel findet. Ich für meinen Theil habe mich durch häufig wiederholte Untersuchungen überzeugt, dass das Strahlen-Blättchen sich nach vorn vom grössten Umfang der Linsenkapsel so fest ansetzt, dass nicht einmal durch einige

Zeit fortgesetzte Maceration beide von einander getrennt werden können. Wie ist es also möglich, dass eine Haut von der hinteren Wand der Linsenkapsel zwischen jenen beiden Theilen in die hintere Augenkammer übergeht, oder umgekehrt?

Wer diese Bemerkungen, welche nur als eine weitere Ausführung der früher gemachten angesehen werden können, mit den Erwiederungen des Dr. Valentin vergleicht, wird doch wahrlich in diesen letzteren keine Wiederlegung der von mir gegebenen Einwürfe gegen die Existenz einer solchen Membran, wie sie Henle zuerst beschrieben hat, finden, sondern zugeben müssen, dass von beiden einige Partieen im Innern des Auges nicht so gekannt waren, wie sie derjenige kennen muss, welcher seine Forschungen, zumal wenn diese neue Resultate liefern sollen, Männern von Fach zur Prüfung vorlegt.

Dasjenige, was Valentin gegen den Ungenannten und mich bemerkt, besteht dem Wesen nach etwa in Folgendem: 1) Die Untersuchung solcher Augen, welche die membrana capsulo-pupillaris in ihrem höchsten Entwicklungsgrade zeigen, bietet, fast ohne Zerrung der Theile, die im Wasser frei flottirende Membran nach der gehörigen Präparation von selbst dar. 2) Die Kapsel-Pupillarhaut setzt sich gemeinschaftlich mit der Pupillarhaut an die vordere Fläche der Iris oder an die Masse der Pupillarhaut selbst an. Wäre sie nur die künstlich getrennte vordere Linsenkapselwand, welche im natürlichen Zustande der Pupillarhaut anliegt, wie wäre ihr Umschlagen über die Vorderfläche der Iris erklärlich? 3) Ohne den Glaskörper von der Iris zu entfernen, ist die membrana capsulo-pupillaris als selbstständige Haut sichtbar, indem man Retina, Glaskörper, Linse und Iris unverletzt beisammen lässt und alsdann durch die geröthete Pupillarhaut jene Membran längs des äusseren Randes der Pupille, also eine doppelte

Schichte von Gefässen wahrnimmt, hingegen nach der Mitte zu nur eine einfache obere Gefässschichte erkennt.

Hiergegen diene zur Erwiederung und Berichtigung; 1) Weder der Ungenannte noch ich sprechen von einer Zerrung, die bei der Zergliederung der Theile angewendet worden sey, sondern von uns beiden wurde bemerkt: Die membrana pupillaris und die sehr dünne und zarte gefässreiche, locker auf der vorderen Wand der Linsenkapsel liegende Haut kleben oft in der Art aneinander, dass beim Trennen beider bald jene, bald diese zerreisse, und dass in den meisten Fällen Theile der letzteren dem Zuge folgen. Dieses Zusammenhängen habe ich besonders an solchen Augen beobachtet, die einige Zeit in Weingeist aufbewahrt wurden. 2) Das Zusammenkleben beider Häute betrifft eine grössere oder kleinere Strecke, nicht selten den grössten Theil der Sehlochshaut, so dass, wenn die hintere Augenkammer geöffnet ist, die Insertion bald nahe an der Iris, bald mehr davon entfernt statt zu haben scheint; lässt man aber die Theile einige Zeit im Wasser liegen, so kann man sich durch behutsames Trennen bald überzeugen, dass beide Häute in ihrer Substanz nicht in einander übergehen, sondern blos aneinanderkleben. 3) In diesem innigen Verhältniss beider Häute rücksichtlich der Lage findet man auch den Grund, dass wenn auf die von Valentin angegebene Methode die Theile, ohne den Strahlenkörper, die Iris und die Pupillarhaut zu trennen, von vorne geprüft worden, man ein wenig von dem Pupillarrand der Iris entfernt, Gefässe von der hinteren Fläche jener abtreten und nach hinten gegen den Umfang der Linsenkapsel laufen sieht. Auch hier kann man sich durch vorsichtiges Aufheben und Loslösen der Sehlochshaut von der Wirklichkeit der an Gefässen reichen Membran auf der vorderen Wand der Linsenkapsel überzeugen.

Aus unseren Mittheilungen geht klar hervor, dass

wenn die Wirklichkeit der Membrana capsulo-pupillaris dargelegt werden soll, von denjenigen, welche an die Existenz derselben glauben, nachgewiesen werden muss, erstens, dass diese Haut sich vorfindet, ohne dass die Haut auf der vorderen Wand der Linsenkapsel und die Pupillarhaut verletzt sind. Da jene von Reich und Valentin ganz geleugnet wird, Müller und Henle sie nur ein einziges Mal beobachtet haben, so zeugt diess von dem Mangelhaften der von diesen Männern angestellten Untersuchungen, denn an der Wirklichkeit jener Membran kann nicht gezweifelt werden; zweitens, dass und in welcher Art die Gefässe der membrana capsulo-pupillaris in der membrana pupillaris übergehen, was dem offenen Geständnisse von Valentin zufolge von ihm noch nicht klar gesehen worden ist und worüber wir bei den übrigen Fürsprechern keine bestimmte Nachweisung finden; drittens ob und wie die Adern der membrana capsulo-pupillaris mit dem Gefässkreis, der nahe am Umfang der Linsenkapsel liegt, in den die Gefässe des Strahlenblättchens eintreten und aus dem die zur vorderen Linsenkapselwand entspringen, in Zusammenhang stehen; viertens, wenn die membrana capsulo-pupillaris in die Haut an der hinteren Wand der Linsenkapsel übergehen soll, wie diess bei dem Verhalten des Strahlenblättchens zur Linsenkapsel und des Aderkranzes um dieselbe möglich ist; endlich fünftens, woher es kommt, dass an Fötus-Augen, die einige oder mehrere Tage im Wasser gelegen sind, auch nicht die Spur einer Haut zwischen Linsenkapsel und Pupillarmembran oder Iris beim Oeffnen der hinteren Augenkammer wahrgenommen wird, obgleich man doch die Sehlochshaut unversehrt erkennt.

Ehe alle diese Punkte zur Genüge erörtert sind, darf sich die Kapselpupillar-Haut keine Hoffnung machen, von allen Anatomen und Physiologen als wirklich vorhanden anerkannt zu werden.

V.

Ueber die Verwundbarkeit des Auges und seiner Häute nach Versuchen an Thieraugen [1]

von

Dr. BEGER, praktischem Arzte in Dresden.

Zweite Abtheilung.

Die Verwundbarkeit der Hornhaut.

A. Versuche.

I.

Am 21. December 1832 wurde am linken Auge eines grauen und erwachsenen Kaninchen ein Lappen in dem oberen Theile der Hornhaut über der Pupille gebildet, worauf der humor aqueus ausfloss und die Iris sich dicht an die innere Fläche der Hornhaut anlegte.

Am andern Tage zeigte sich der Hornhautlappen getrübt und durch einen an ihn angedrängten Theil der Iris rundlich in die Höhe gehoben; die Farbe der Iris schmutziggrau; die obere Hälfte der Hornhaut nebst dem Lappen derselben mit einem dicken, membranartigen Schleime bedeckt. Nach vier Tagen die Iris zwischen der weitklaffenden Hornhautwunde kugelförmig hervorgedrängt; nach 6 Tagen zeigte sich dieser Prolapsus mit einer weissen, lymphatischen Materie überzogen.

---

1) Vergl. Band III. p. 145. d. H.

Section am 8. Tage. Der Vorfall der Iris steht mit dem Rande der Hornhautwunde in der innigsten Verbindung; auf ihm gewahrt man mit Hülfe des Microscops einzelne rothe Gefässe; die Pupille durch den Prolapsus etwas verzogen; die Hornhaut nur von der Verwundung trübe, ausserdem ganz hell; die Wundränder derselben sehr aufgelockert, hier und da an ihnen einzelne, kleine rothe Punkte bemerkbar; auf der innern Fläche der Hornhaut und zum Theil auf der vorderen der Iris ein bedeutendes, lymphatisches Exsudat, auf dem hier und da etwas Blutextravasat sichtbar ist; die Linse zeigt ausser einer etwas schrägen Lage keine Veränderung.

II.

Am 21. December wurde an dem linken Auge eines grauen Kaninchen ein ähnlicher Lappenschnitt in der Hornhaut über der Pupille gemacht; durch die sich an ihn andrängende Iris wurde er in die Höhe gehoben und bildete so eine rundliche Protuberanz.

Den 24. Dec. Trübung der Hornhaut; die Wunde derselben weitklaffend, aber mit der unter ihr liegenden Iris fest zusammenhängend; der Lappen der Hornhaut kugelförmig erhoben, so dass ein Theil der Iris zwischen der klaffenden Wunde blosliegt. Den 26. Dec. ebenso; ausserdem Ectropium des unteren Augenlides durch zufällige Verletzung desselben; die conjunctiva palpebralis entzündet; halbdurchsichtige Trübung des Hornhautlappens; die Ränder der Hornhautwunde weiss gefärbt. Den 30. Dec. die Pupille verengt; die Iris eigenthümlich heller gefärbt, von ihrem Ciliarrande gehen zur Pupille ganz deutlich rothe Gefässe, die parallel neben einander liegen; ebenso gehen von dem oberen Theile der conjunctiva scleroticae Gefässe in die conjunctiva corneae bis zum Rande des Hornhautlappens. Den 2. Jan. 1833 die Hornhaut vollkommen durchsichtig, auch der Lappen ziemlich durchsichtig, nur der

Rand desselben noch weisslich getrübt; die Wundspalte durch eine eigenthümliche braune, glänzende Masse fest vereinigt, unter ihr die Tois.

Section am 12. Tage. Die Lamellen der Hornhaut schief durchschnitten und so aufgelockert, dass sie sich äusserlich in Form einer Blase erhoben, auf der innern Fläche der Hornhaut in der Nähe des Schnittes, ein mit Blut gemischtes, lymphatisches Exsudat. Linse und Linsenkapsel gesund; übrigens die oben bemerkten Veränderungen.

III.

An demselben Tage am rechten Auge desselben Kaninchen ein Hornhautschnitt von oben nach unten geführt.

Am andern Tage waren die Wundränder zwar nicht unmittelbar, jedoch durch die darunter liegende Tois, mit welcher sie zusammenhingen, mittelbar vereinigt; am 3. Tage längliche Verziehung der Pupille; der untere Theil der Hornhautwunde durch eine breite, weisse Narbe geschlossen, der obere Theil hingegen noch wie oben; ebenso am 8. Tage. Am 10. Tage weissliche Trübung der Ränder der Hornhautwunde; die gerötheten Gefässe der conjunctiva scleroticae gehen parallel neben einander liegend in die conjunctiva corneae; die Tois ragt conisch in die vordere Augenkammer und hängt mit der Hornhaut an dem obern Theile der Verwundung zusammen.

Section am 12. Tage. Die Tois nicht verletzt, wohl aber an der Stelle, wo sie an der cornea angelegen hatte, bedeutend heller gefärbt; die Hornhautwunde mit einer weisslichen Masse verklebt, in der hier und da einzelne rothe Punkte sichtbar sind; ausserdem bemerkt man nicht weit von der Hornhautwunde einzelne schwarze Vielecke, die sehr an die cataracta arborescens oder chorioidealis erinnern; es bleibt unbestimmt, ob dieselben Abdruck des Pigmentes oder Product einer

eigenthümlichen Reaction sind; doch halten wir das erstere für wahrscheinlicher. Linse und Kapsel gesund.

IV.

Am 18. Dec. wurde am rechten Auge eines schwarzen und erwachsenen Kaninchen mittelst eines Staarmessers ein Querschnitt durch die Hornhaut gemacht, welcher nach gänzlichem Ausfluss des humor aqueus collapsus der vorderen Augenkammer zur Folge hatte; die Hornhaut war dergestalt erschlafft, dass sie ein gerunzeltes und faltiges Ansehen bekam. Kurze Zeit darauf trat die Linse zwischen die klaffenden Wundränder der Hornhaut hervor, ein Theil derselben wurde mittelst der Pincette hingweggenommen, der übrige blieb zwischen den Wundrändern hängen.

Nach 24 Stunden derselbe prolapsus lentis noch bemerkbar, mit Schleim überzogen, die Linsensubstanz selbst vollkommen durchsichtig; die Ränder der Hornhautwunde klaffend, etwas getrübt. Ebenso in den nächsten Tagen; am 6. Tage Mattigkeit der Hornhaut, röthliche Färbung der vorderen Augenkammer. Am 8. Tage füllt die zu einer eigenthümlichen, weisslich trüben Masse, umgeänderte Linsensubstanz die Wundspalte der Hornhaut vollkommen aus.

Section am 10. Tage. Die Ränder der Hornhautwunde bedeutend aufgelockert und hier und da von lymphatischem Exsudate bedeckt; die Hornhaut selbst bis auf die Schnittwunde ganz durchsichtig; in der vorderen Augenkammer, in der Gegend der Verwundung, ein nicht unbedeutendes Blutextravasat. Nach Theilung des Auges in zwei Hälften sah man ganz deutlich die durch die Pupille in die vordere Augenkammer hervorgedrungene, an der Hornhautwunde hängen gebliebene Linsensubstanz, die theilweise verdunkelt, theilweise röthlich gefärbt und hier und da mit einzelnen Blutgefässen durchzogen war.

V.

An demselben Tage wurde am linken Auge desselben Kaninchen ein ähnlicher Querschnitt durch die Hornhaut geführt, welchem ein schnelles Hervordringen der Linsensubstanz folgte, so dass diese mittelst einer Pincette hinweggenommen werden konnte.

Schon nach einer Stunde waren die Ränder der Hornhautwunde verklebt, aber getrübt; hinter dieser Trübung bemerkte man bereits eine leichte Trübung in der Pupille, die sehr verengt war; die Iris conisch in die vordere Augenkammer hervorgedrängt. Am 3. Tage die Narbe der Hornhautwunde ziemlich fest, in der Gestalt eines länglichen undurchsichtigen weissen Sreifens, ein Theil der Iris mit der Hornhautwunde verwachsen. Derselbe Zustand an den folgenden Tagen bemerkbar.

Section am 10. Tage. Hornhaut zum grössten Theil durchsichtig; an der Stelle der Verwundung eine weissliche Masse, die sich in die Pupille hinein erstreckt, wahrscheinlich ein Rest der zurückgebliebenen und verdunkelten Linsensubstanz; die Ränder der Hornhautwunde durch plastisches Exsudat vereinigt; Iris gesund und unverletzt.

VI.

Am 18. Dec. wurde am rechten Auge eines grauen Kaninchen ein halbmondförmiger Schnitt durch den oberen Theil der Hornhaut von oben nach unten geführt; sobald das Messer zurückgezogen war, legte sich die Iris dicht an die hintere Fläche der Hornhaut an; der gebildete Hornhautlappen ward von der anstossenden Iris kugelförmig erhoben.

Nach 24 Stunden war der Wundlappen gleichförmig getrübt; die unter ihm liegende Iris natürlich beschaffen und, wie es schien, nicht afficirt, übrigens mit dem Lappen der Hornhaut verwachsen. Auch an den folgenden Tagen klaffte die Hornhautwunde, so dass ein Theil der Iris in der Wundspalte blos lag, jedoch

waren die Lefzen derselben mit der anliegenden Iris innig vereinigt.

Section am 10. Tage. Ein Theil der Iris und Hornhaut durch eine lymphatische Masse, in der einzelne, kleine, bräunliche Punkte liegen, fest verbunden; der Theil der Iris, der durch die Synechie mit der Hornhaut in Verbindung gestanden hat, weisslich gefärbt; der zwischen der Wundspalte blosliegende Theil der Iris mit einer ganz dünnen Schicht gelatinösen Stoffes überzogen. Hornhaut mit Ausnahme des Wundlappens hell und durchsichtig, eben so Linse und Linsenkapsel.

VII.

An dem nämlichen Tage erlitt das linke Auge desselben Kaninchen dieselbe Operation; beim Einschneiden der Hornhaut aber brach wegen Unruhe des Thieres die Spitze des Messers ab und blieb zwischen den Lamellen der Hornhaut stecken; ein Theil der Iris fiel durch die Wundspalte vor, der übrige Theil derselben legte sich vollkommen an die hintere Fläche der Hornhaut an.

Nach einer halben Stunde trübte sich der Rand des Hornhautlappens und es fand starke Thränenabsonderung statt. Nach 24 Stunden vollkommene Trübung des Wundlappens, der durch die anliegende Iris, mit welcher er vereinigt ist, stark nach aussen gedrängt erscheint; die zwischen den Lamellen der Hornhaut liegende Messerspitze noch sichtbar; jedoch trübt sich der über ihr liegende Theil der Hornhaut; die Pupille verunstaltet. Am 4. Tage die Oberfläche des bulbus mit Schleim bedeckt; nach Entfernung desselben erscheint die Wunde weit klaffend, die Iris vorgefallen; die Hornhaut ausser dem Wundlappen noch ziemlich durchsichtig; Entzündung der conjunctiva. Am 6. Tage die Oberfläche des bulbus wieder mit dickem Schleime überzogen, die Messerspitze nach Entfernung desselben

wegen begonnener Trübung der Hornhaut nicht mehr sichtbar. Am 10. Tage sieht man die Messerspitze wieder, die Hornhaut ist wieder erhellt, nur der Lappen derselben noch getrübt; der Vorfall der Tois fest mit der Hornhaut verwachsen.

Section am 10. Tage. Der hervorgetretene Theil der Tois mit den Rändern der Hornhaut innigst verbunden und zwar mittelst einer weissen, lymphatischen, organisirten Masse; an der Stelle, wo der Vorfall der sclerotica sehr nahe liegt, sieht man mittelst der Lupe Gefässe von der conjunctiva scleroticae zum prolapsus hingehen; die Hornhaut selbst nichts weniger, als getrübt und gewährt den freien Anblick der vorderen Augenkammer; die abgebrochene Messerspitze deutlich zwischen ihren Lamellen gelegen. An den Rändern der Hornhautwunde, die beinahe aufgesogen sind, liegt etwas plastisches Exsudat, der in die Wundspalte eingeklemmte Theil der Tois bedeutend verdeckt; Linse und Linsenkapsel normal beschaffen.

VIII.

Am 21. Dec. wurde am rechten Auge eines grauen und erwachsenen Kaninchen die Hornhaut in ihrer Mitte von oben nach unten durchschnitten; sogleich trat die Linsensubstanz hervor und die vordere Augenkammer collabirte nach Ausfluss des humor aqueus.

Nach einigen Stunden war nichts mehr deutlich zu unterscheiden; starke Absonderung einer serös schleimigen Flüssigkeit, welche die Augenlider verklebt. Nach 24 Stunden die Hornhaut grösstentheils getrübt, vorzüglich die eine Hälfte, die sich ausserdem durch eine besondere Hervorragung und einen eigenthümlichen Glanz auszeichnete; die Wundränder weit klaffend; zwischen ihnen die Tois gleichsam zusammengeballt und mit einer schleimigen Masse überzogen. Am 4. Tage Entzündung der conjunctiva und starkes Oedem der Augenlider, nach Einschneidung der conjunctiva

mittelst einer Scheere entleerte sich eine grosse Menge seröser Flüssigkeit und etwas Blut, worauf sich die Spannung und Anschwellung der Augenlider verminderte; am 6. Tage keine Spur mehr jenes Oedemes bei fortdauernder entzündlicher Affection der conjunctiva. Am 7. Tage die Hornhaut ziemlich erhellt.

Section am 8. Tage. Die Ränder der Hornhautwunde weit klaffend und etwas nach innen gebogen; die an ihnen bemerkbare Hervorragung und der eigenthümliche Glanz der Hornhaut an dieser Stelle zeigt eine auffallende Aehnlichkeit mit der Hyperkeratose. Nur ein Theil der Hornhaut undurchsichtig, der grössere Theil derselben vollkommen hell; Tois mit der Hornhaut in der Nähe der Verwundung verwachsen; Netzhaut bedeutend verdickt und nach vorn auf das Innigste mit der Linsenkapsel zusammenhängend; letztere an der Uvea adhärirend. Bei genauerer Untersuchung der Hornhaut ergab sich, dass die eine Hälfte derselben, die jene der Hyperkeratose so ähnliche Beschaffenheit zeigte, offenbar verdickt war, aber rasch zusammenfiel und trübe wurde, als die in ihr enthaltene Flüssigkeit ausgedrückt war, so dass sich die Meinung nicht unterdrücken lässt, die der Hyperkeratose ähnliche Beschaffenheit der verwundeten Hornhaut sei Folge einer vermehrten Absonderung zwischen den aufgelockerten Lamellen derselben.

IX.

Am 18. Dec. wurde am linken Auge eines schwarzen Kaninchen ein Theil der äussern Lamellen von inneren mittelst eines Staarmessers abgeschält, so dass derselbe auf der äusseren Fläche der Hornhaut in Gestalt eines lobulus auflag; bald darauf trübten sich die abgeschälten Lamellen.

Am andern Tage waren sie wiederum mit der inneren verklebt, jedoch noch getrübt; die Pupille etwas verzogen; ebenso am 6. Tage; am 10. Tage hatte die

Hornhaut ihre Glätte ziemlich wieder erlangt; nur eine ganz leichte Trübung zeigte sich noch an der Stelle der Verwundung. Die am 11. Tage angestellte Section liess ausser den bereits bemerkten Erscheinungen durchaus keine Regelwidrigkeit warnehmen.

X.

An demselben Tage wurde aus dem obern Theile der Hornhaut des rechten Auges ein Stück von der Grösse einer Wasserlinse ausgeschnitten; sogleich darauf drängte sich die Iris in die vordere Augenkammer hervor und ein Theil derselben legte sich in die gebildete kreisrunde Oeffnung der Hornhaut, so dass ein prolapsus iridis entstand; die Pupille zog sich bedeutend zusammen und nahm eine ovale Form an.

So zeigte sich auch das Auge am andern Tage, nur war die Hornhaut um die Wunde herum leicht getrübt; ebenso in den nächsten Tagen; am 9. Tage hat sich der prolapsus etwas zurückgezogen; die Irisbewegung träg; die Oberfläche der Iris glatt und vollkommen mit der Hornhaut verwachsen.

Section am 11. Tage. Nach Untersuchung der Hornhaut und Ablösung der Iris zeigte sich ganz deutlich, dass die kreisrunde Oeffnung der Hornhaut durch eine eigenthümliche, glänzende, organisirte Masse geschlossen war; dieselbe war nicht ganz so dick, wie die Hornhaut und von bräunlicher Farbe; der unter ihr liegende Theil der Iris war leicht von ihr zu trennen; der Rand der verwundeten Hornhaut begrenzte deutlich jene Masse, indem er das Ansehen eines weissen Ringes hatte; übrigens war die Durchsichtigkeit der Hornhaut durchaus nicht gestört.

XI.

Am 21. Dec. wurde an einem erwachsenen, grauen Kaninchen ein rundes Stück aus der Hornhaut des rechten Auges grade von der Pupille herausgeschnitten; die Grösse des ausgeschnittenen Stückes entsprach

der Grösse der Pupille. Da das Thier hierbei sich ganz ruhig verhielt, so erfolgte weder ein Vorfall der Iris, noch der Linse.

Nach einigen Stunden war die Pupille getrübt; die Farbe der Iris natürlich, Hornhaut hell und durchsichtig.

Am andern Tage sah man die Augenlider durch starke Schleimabsonderung verklebt; nach Trennung derselben zeigte sich die Stelle, wo aus der Hornhaut ein Stück herausgeschnitten worden war, zum Theil mit einer lymphatischen, zum Theil mit einer schwarzen Masse bedeckt, unter der ein Theil der Iris lag, welcher einen kugelförmigen Prolapsus bildete; die Pupille war in den Vorfall hineingezogen; die Hornhaut ringsum bedeutend getrübt, an den Seitentheilen jedoch vollkommen durchsichtig. In diesem Zustande blieb das Auge bis zur Section.

Section am 8. Tage. Ausser den bereits erwähnten, äusserlich bemerkbaren Veränderungen zeigten sich nach Theilung des Auges noch folgende: Iris zum Theil mit dem Rande der Hornhaut-Wunde zusammenhängend; da, wo sie an der membrana Discemetii anliegt, weisslich und verdickt; unter dem, den prolapsus iridis bedeckenden Schleim ein röthliches Exsudat, auf dem hier und da einzelne schwarze Punkte nicht zu verkennen sind. Linse uud Linsenkapsel weder dislocirt, noch getrübt.

B. Ueberblick der Resultate und Folgerungen aus denselben.

Bemerkenswerth ist bei diesen Versuchen, dass dieselben je nach der verschiedenen Verwundungsweise der Hornhaut verschiedene Resultate zur Folge hatten, so dass gleichartige Versuche auch in der Hauptsache eine gewisse Gleichartigkeit des Erfolges bemerken liessen. Im allgemeinen nämlich sprach sich jene Ver-

schiedenheit der Versuche rücksichtlich ihrer Folgen auf doppelte Weise aus; theils durch die Veränderungen, welche die Hornhaut selbst als verwundetes Organ betrafen, theils durch die zu diesen hinzutretenden mannichfaltigen Metamorphosen anderer Gebilde des Auges. So zeigte sich die Reaction der Hornhaut *an sich*, d. h. abgesehen von den pathologischen Zuständen anderer Theile, meistentheils beschränkt und sehr örtlich nach denjenigen Versuchen, die in einem einfachen mit einem Staarmesser gemachten Schnitte bestanden; nach ihnen war die Hornhaut fast immer nur in der Nähe der Verwundung krampfhaft ergriffen, wie aus der nur dort sichtbaren, bisweilen ganz unbedeutenden Trübung hinlänglich hervorgieng. Dergleichen örtliche, auf die Verwundungsstelle beschränkte Hornhaut-Trübungen beobachtete man unter I. IV. VI., ja sogar nach grösseren Verwundungen durch Lappenbildung liessen sich dergleichen wahrnehmen. [II. III. VII. VIII. XI.]

Durch die Hervortreibung der Regenbogenhaut nach dem Ausflusse der wässerigen Feuchtigkeit und durch Anlegen derselben an die Hornhaut entstand meistentheils eine bisweilen jedoch nur geringe Adhäsion der Iris an die vernarbte Wunde [I. IV. VII. VIII. X.] oder an irgend eine andere Stelle der Hornhaut, wodurch aber die Thätigkeit jener Membran, wenn die Synechie im gegringen Grade Statt fand, keine Beeinträchtigung erlitt. Nach Lostrennung der adhärirenden Stelle zeigte sich dieselbe fast immer heller gefärbt [I. III. IV. VII.], gerade so wie wir es bei unsern Irisversuchen [2]) gesehen haben.

Bestand nun die Hornhaut-Verwundung in einer grössern Schnitt- oder Lappenwunde, so hatte sie

---

2) v. Ammon's Zeitschrift, III. B. 2. H. Tab. II. Fig. 5. Dissert. de react. traum. irid. et ant. caps. par. Lips. 1833. Tab. Fig. 5.

nicht selten Vorfall der Iris zur Folge [I. II. III. VII. VIII.], wodurch der Wundlappen, der jenen zum Theil wenigstens bedeckte, kugelförmig erhoben und, wie wir später sehen werden, an ein dichtes Anschliessen an den andern Wundrand gehindert ward. Dreimal wurde auch ein Vorfall der Linse [V. VI. IX.] beobachtet, ohne dass eine Verletzung derselben Statt gefunden hatte; unter V. war noch am andern Tage die vorgefallene Linsensubstanz vollkommen hell. Ausserdem sah man hier und da die den Bulbus und die Augenlider überziehende conjunctiva mehr oder weniger entzündet; einmal [IX.] war ein entzündliches Oedem der Augenlider [Oedema palpebrarum calidum s. Hydrops palpebralis] eingetreten.

Aehnliche Veränderungen folgten im Allgemeinen Wunden der Hornhaut mit Substanzverlust, wovon weiter unten.

Aus diesen in der Kürze zusammengestellten Resultaten ergeben sich nun folgende allgemeine Sätze:

1) Die Reactions-Fähigkeit der Hornhaut allein als verwundeten Organes scheint sehr gering, da die Folgen der Verwundung sich nur durch eine örtliche Trübung der Hornhaut kund geben, die sehr oft nur als Symptom des traumatischen Entzündungs-Prozesses anzusehen ist und später wieder verschwindet, wie Jüngken von der Hornhaut-Trübung sagt, welche der Extraction des Staares nach gemachtem Hornhautschnitte folgt und von der Wunde ausgeht. Selbst da, wo bei einem unserer Versuche die Spitze des Staarmessers, die doch als ein ziemlich bedeutender fremdartiger Reiz zu betrachten ist, zwischen den Hornhaut-Lamellen stecken geblieben war, verschwand der grösste Theil der Trübung nach und nach wieder, obgleich in diesem Falle im Allgemeinen ein stärkerer Grad von Reaction, wie sich aus obigen Erscheinungen ergibt, eingetreten war. Hierher gehört auch die Beobachtung von Rei-

SINGER[3]), welcher Behufs der Keratoplastik die Hornhaut eines jungen Kaninchens theils mit dem Staarmesser, theils mit der Scheere bis auf eine Linie trennte; die Hornhaut trübte sich und schwoll auf, vereinigte sich jedoch wieder mit dem Auge und wurde zum grössern Theil wieder vollkommen hell. Hier bemerke ich nun, dass diese Trübung, namentlich wenn sie sich nur auf die nächste Umgebung der Wundränder beschränkt, bei dem geringen Reactions-Vermögen der Hornhaut nicht immer die Wirkung vorausgegangener oder noch gegenwärtiger Entzündung, sondern auch dadurch bedingt zu seyn scheint; dass theils durch den Zutritt der Luft zur Wundfläche, theils durch den Ausfluss der wässerigen Feuchtigkeit, mit welcher jene in Berührung kommt, eine Gerinnung des zwischen den Hornhaut-Lamellen befindlichen lymphatisch-wässrigen Dunstes bewirkt wird. Einer solchen Gerinnung lässt sich auch recht wohl die Anschwellung und Verdickung der getrübten und weisslich gefärbten Wundränder zuschreiben.

2) Grössere Bedeutung und Wichtigkeit erhalten die Wunden der Hornhaut je nach ihrem grössern oder geringeren Umfange, welcher in Verbindung mit der durch den Verwundungsreiz gesetzten, krampfhaften Contraction der graden Augenmuskeln den hinlänglichen Grund zu den nicht selten nachfolgenden, mechanischen und dynamischen Störungen innerer Gebilde des Auges, namentlich der Iris und Linse, abgiebt. Der nachtheilige Einfluss grosser Hornhaut-Wunden auf innere Organe spricht sich vorzugsweise in der häufigen Entstehung eines Prolapsus der Regenbogenhaut aus, der wiederum auf die Vernarbung der Hornhautwundränder störend zurückwirkt, indem er die unmittelbare, gegen-

3) Baier'sche Annalen aus dem Gebiete der Chirurgie, Augenheilkunde und Geburtshülfe, I. B. 1. St. Sulzb. 1824.

seitige Vereinigung derselben verhindert; jedoch pflegt in solchem Falle die Natur auf andere Weise, wie sich später ergeben wird, die Heilung zu bewerkstelligen. Meistens hängt von der Grösse der Wunde auch die Grösse des Irisvorfalles ab, wie diess bei penetrirenden Geschwüren der Hornhaut der Fall ist. Bald nach seiner Entstehung bedeckt er sich mit einer lymphatischen Masse, wahrscheinlich in Folge einer entzündlichen Affection der Iris, die nach Beck durch Einwirkung der Luft und der Thränen auf dieses nervenreiche Organ bedingt ist. Dem Ausspruche Beck's [4]) aber, dass der Vorfall der Iris nach Hornhaut-Verwundungen nur selten erfolge, mag ich nach diesen Beobachtungen nicht beistimmen; eben so wenig der Meinung, dass das Vorstürzen der Linse und des Glaskörpers nur dann Statt finde, wenn diese Theile oder die Kapsel vulnerirt wurden. Schon die Erfahrung, dass die cataractöse Linse nach gemachtem Hornhautschnitte nicht selten plötzlich vorstürzt, ohne dass dieselbe oder ihre Kapsel verletzt worden ist, beweist hinlänglich das Gegentheil. Hier mache ich noch besonders auf den unter V. beobachteten Linsen-Vorfall aufmerksam, der sich, so viel noch von ihm vorhanden war (ein Theil wurde sogleich nach seiner Entstehung mit der Pincette entfernt), noch nach 24 Stunden vollkommen durchsichtig zeigte; ein Beweis, dass der humor aqueus auf die ungetrübte Linse keinen so bedeutenden Einfluss ausübt, wie man wohl zu glauben geneigt seyn könnte. [5])

3) Einfache Schnittwunden der Hornhaut heilen, wenn sie weder einen Vorfall der Iris, noch der Linse zur Folge haben, gewöhnlich leicht und binnen kurzer Zeit, ohne einen wesentlichen Nachtheil für die Durchsichtig-

---

4) Handbuch der Augenheilkunde, Heidelb. u. Lpzg. 1832. §. 574. S. 613.

5) v. Ammon's Zeitschrift, III. B. 2. H. S. 188 sqq. Dissert. de react. traum. etc. S. 72. 73.

keit der Hornhaut mit sich zu führen; das Sehvermögen wird nur dann gestört, wenn die Narbe sich gerade vor der Pupillar-Oeffnung befindet. Die Vereinigung der Wundränder kommt durch Ausschwitzung plastischer Lymphe in Folge von Entzündung oder wenigstens Gefässreizung zu Stande. Fälle, wo auch Verwundungen der Hornhaut menschlicher Augen glücklich und ohne Nachtheil des Gesichtes geheilt werden, findet man hier und da in den Annalen der Medizin aufgezeichnet. So erzählt Hedenus [6]), dass ein zweijähriger Knabe sich das Auge durch ein Stück einer zerschlagenen Fensterscheibe so verletzte, dass die Cornea von oben nach unten abgerissen wurde; es entstand ein prolapsus iridis, der sich aber durch Anwendung eines infusum hyosc. wieder zurückzog, worauf man am 3ten Tage die Wunde verklebt fand, den 9ten Tag völlig und ohne Nachtheil des Gesichtes geheilt, die Narbe glänzend silberweiss, sehr wenig erhaben. In einem andern Falle [7]) zog sich ein Knabe durch einem Steinwurf eine Wunde der Cornea, welcher ebenfalls ein Irisvorfall folgte, der sich durch Anwendung desselben Mittels zurückzog; auch hier trat ohne Nachtheil für das Sehvermögen die Heilung ein; die Narbe hatte dasselbe Ansehen.

Langenbeck [8]) erzählt einen Fall, dass ein Reiter einen Hieb durch das rechte Aug bekam; die cornea stand um einige Linien auseinander und hatte etwas *Substanz-Verlust* erlitten; die Narbe der Cornea war vertieft, aber ganz *durchsichtig*.

Schumacher [9]) berichtet, dass ein junger Mann

---

6) Hufeland's Journ. der pr. Arzneikunde u. Wundarzn. Berl. 1814. B. 39. S. 106 sqq.

7) L. c. S. 109. 110.

8) Bibliothek für die Chirurgie. I. B. S. 623. Gött. 1807.

9) Medizinisch chirurgische Bemerkungen, I. B. S. 284. sqq. Kopenh., 1800.

durch einen Stich mit dem Messer ins Auge die Hornhaut verletzte, worauf der humor aqueus ausfloss und die Cornea einfiel; nach 30 Tagen hatte sich die Wunde geschlossen; das Sehvermögen war nicht geschmälert. In einem andern Falle hatte die Verwundung der Hornhaut Verlust des Sehvermögens zur Folge.[10])

J. A. Schmidt[11]) sah hingegen in drei Fällen eine totale Vereiterung des bulbus als Folge des Hornhautschnittes, obgleich die Cataracta während der Operation noch gar nicht von ihm berührt worden war.

4) Lappenwunden der Hornhaut lassen gewöhnlich eine, rücksichtlich ihrer Itensität verschiedene Trübung zurück, die sich aber meistens auf den Wundlappen beschränkt und deshalb, wenn sich derselbe nicht gerade vor der Pupille befindet und keine anderweitigen Störungen zur Folge hat, das Sehvermögen wenig oder nicht beeinträchigt. Auch Dieffenbach[12]) hat diese Trübung bei gelappten Hornhaut-Wunden beobachtet, bei denen der Lappen nach vollendeter Heilung eine leucomatöse Trübung annahm; den einen Fall beobachtete er bei einem jungen Menschen, der sich das Auge an einer zerbrochenen Fensterscheibe verletzt hatte; den andern bei einem Kinde, welchem ein scharfes Messer ins Auge gedrungen war. Meistens aber folgt ihnen, wie allen grösseren Hornhaut-Wunden, Vorfall der Iris, hin und wieder des Krystallkörpers; ausserdem die durch sie bedingten Verwachsungen mit der Hornhaut, kugelförmige Hervortreibung der Hornhaut und Entfernung der Wundlippen von einander.

5) Wunden der Hornhaut mit Substanzverlust haben im Allgemeinen dieselben Folgen. Auch bei ihnen beschränkt sich die Trübung nur auf die nächste Umgebung der Wunde, so dass der übrige Theil des ver-

10) Med. chir. Bemerk. S. 296 sqq.
11) v. Ammon's Zeitschrift. S. 381.
12) v. Ammon's Zeitschrift, B. I. H. 2. S. 172 sqq.

wundeten Organes ganz hell blieb. Einer besonderen Erwähnung verdient die Reaction der Hornhaut, welche nach dieser Art von Verwundungen eintritt und die Schliessung der Wunde, d. h. den Ersatz des erlittenen Substanz-Verlustes zum Zwecke hat. Es hatte sich nämlich, wie sich aus dieser Section ergab, eine eigenthümliche, glatte u. glänzende, einer dünnen Hornplatte nicht unähnliche, halbdurchsichtige Masse gebildet, die sich in die Hornhautwunde hineingelegt hatte und den Rändern derselben ziemlich fest adhärirte, während sie mit der darunter liegenden Iris nur locker zusammenhieng. Diese Substanz nun vermittelt auch bei Lappenwunden, wo die Wundränder aus den oben angegebenen Gründen nicht in unmittelbare Berührung mit einander treten können, die Schliessung der Wundspalte. Wenn sie auch nicht für regenerirte Hornhautsubstanz gehalten werden kann, da sie durchaus nicht mit der Structur derselben übereinkommt, so ist sie doch wohl als ein von einem plastischen Exsudate verschiedenes Gebilde zu betrachten. Wahrscheinlich liegt die Bedingung ihres Daseyns in der Bildung neuen Zellstoffes, der zwar eine fibrös-membranöse Textur annehmen, nie aber die eigenthümliche Organisation des verlornen oder getrennten Theiles zu erreichen im Stande ist.

(Aus Versehen der Druckerei ist auf S. 42, 46 und 47 Tois statt *Iris* stehen geblieben, welches der Leser entschuldigen wolle.)

VI.

Zur pathologischen Anatomie des Auges

von

Dr. I. M. A. SCHOEN in Hamburg.

(Nebst Abbildungen Tab. I. 9 — 10.)

Wenn ich es wage, den Lesern dieser Zeitschrift einige Gegenstände aus der pathologischen Anatomie des menschlichen Auges mitzutheilen, so geschieht es nur in der Absicht, um wiederum, so viel Erfahrung und Muse gestatteten, ein Schärflein zu der Vervollkommnung dieses Zweiges der Augenheilkunde, den ich zu meinem Lieblings-Studium erkoren habe, beizutragen. — Es gehört zu den erfreulichsten Erscheinungen in der medizinischen Literatur, mit welchem Fleisse, mit welcher Gründlichkeit und mit welchem Glücke in den letzten Jahren die pathologische Anatomie des Auges bearbeitet worden ist und wie nicht allein sie selbst dadurch bedeutend an innerem Gehalte gewonnen hat, sondern wie die Physiologie, sowohl als Therapie wesentlichen Nutzen aus den anatomisch-pathologischen Untersuchungen zogen. Diese sind es vorzugsweise, welche das helle Licht über so manchen dunkelen und fraglichen Gegenstand verbreitet haben, wie z. B. über die Entstehung des Coloboma Iridis, über die Staphylom-Bildung, über das Wesen des Glaucom's, über die Cataracta congenita u. s. w. — und wir sind, nächst anderen ausgezeichneten Ophthalmologen, ganz besonders in die-

ser Beziehung dem Herausgeber dieser Zeitschrift dankend verpflichtet, indem er solche Untersuchungen theils selbst veranstaltete, theils bei Anderen den ersten Impuls dazu gab. — Nur *ein* Gegenstand ist bis jetzt noch etwas stiefmütterlich behandelt worden, die Lehre von den Amaurosen. Ich bin überzeugt, dass hier noch den Bearbeitern der pathologischen Anatomie ein weites Feld geöffnet ist und möchte ganz besonders die Kunstgenossen einer umfassenden Erfahrung, wie dies neuerdings auch Professor Fischer in Prag in seinem gediegenen und reichhaltigen Werke [1]) gethan hat, dringend auffordern zu gemeinschaftlicher Thätigkeit, auf dass es hell werde in der Nacht so vieler Erblindeten. —

I.

Ueber die regelwidrige Knochenbildung im menschlichen Auge.

Die vollendete Ausbildung dieses bewunderungswürdig zarten, aus allen Systemen des Organismus zusammengesetzten Organes, welche die aller Uebrigen bei weitem übertrifft, sollte man bei'm ersten Anblicke für eine hinreichend kräftige Schutzwehr gegen das feindliche Auftreten einer so plumpen, fast möchte ich sagen, anorganischen Masse halten, wie das Knochengebilde ist. — Aber gerade in dieser gesteigerten, höher potenzirten Entwickelung des Auges, in diesem rascheren, lebendigeren, zu seiner vollkommenen Integrität so nothwendigen Stoffwechsel, in dem unaufhörlichen Einwirken äusserer Potenzen auf dasselbe, deren Nachtheile mehr, als man glauben möchte, durch das Individuum selbst vergrössert werden, liegt eben der Grund seines Verderbens, das auf gedoppelte Weise sich beurkundet. — Die regelwidrige Knochenbildung kommt nämlich nicht ausschliesslich, obwohl am häufig-

1) Klinischer Unterricht in der Augenheilkunde. Prag. 1832. p. 389 seqq.

sten, in höheren Lebensaltern vor, sondern auch im jugendlichen Alter ist sie oft genug beobachtet worden. — Im ersten Falle steht sie in genetischer Beziehung ganz gleich mit den Verknöcherungen anderer Organe, bedingt durch bald früher, bald später eintretende mangelhafte Ernährung, dadurch herbeigeführte grössere Rigidität und Ausscheidung von erdigen Bestandtheilen, welche sich in der Mischung der Organe schon früher vorfanden, aber ohne Nachtheil für dieselben bei normalkräftiger Thätigkeit im Stoffwechsel fortgeführt wurden. Im letzteren Falle entsteht das neue Knochengebilde entweder ohne äussere Veranlassung, jedoch, nach bekannten Beobachtungen zu schliessen, nur höchst selten, oder durch eine solche, meistens eine mechanische, bedingt, wie ich dies selbst in ein Paar Fällen erfahren habe. — Dies führt uns nun zu der Frage, auf welche Weise diese Ursachen die Knochenbildung bewerkstelligen und in welchem Syteme des Auges sie statt hat, in allen dasselbe componirenden oder nur fast ausschliesslich in einem derselben. — Aus vielen Beobachtungen, die vor mir liegen, glaube ich mich zu der Annahme berechtigt, dass sie als Ausgang einer höchst itensiven inneren Augapfel-Entzündung (Ophthalmitis interna) zu betrachten ist, welche durch die mechanische Verletzung hervorgerufen wurde und — den anatomischen Untersuchungen mit regelwidriger Knochenbildung behafteter Augen nach zu schliessen, — dass es besonders das *seröse System* ist, in welchem sie sich entwickelt. In den Fällen, wo eine mechanische Verletzung nicht nachgewiesen werden konnte, gaben dyskrasische Krankheiten und unter diesen ganz besonders die Gicht die Veranlassung zur Augapfel-Entzündung ab. —

Das seröse System ist im Auge sehr ausgebreitet; es findet sich an der Hornhaut, Regenbogenhaut, Linse, Aderhaut, harten Haut und am Glaskörper und es hat

sich — besonders bei den regelwidrigen Knochenbildungen im Bereiche der Aderhaut, durch mehrere Untersuchungen ergeben, dass diese deutlich in der Tunica serosa corioïdeae wurzelten. — Sehr befestigt werden wir in der eben ausgesprochenen Meinung durch die anatomisch-pathologischen Ergebnisse, welche andere seröse Organe geliefert haben. Ich erinnere hier an die Verknöcherungen der Arachnoïdea, der Pleure, des Bauchfelles, des Herzbeutels, der Scheidenhaut des Hodens, von denen viele Beispiele in den anatomisch-pathologischen Handbüchern verzeichnet sind. Ganz ähnlich, wie in diesen Organen, entwickelt sich auch in den serösen Häuten des Auges die Knochensubstanz, nämlich im Umfange derselben, häufiger in der Plattenform, als in der rundlichen Gestaltung, und immer mit der Tendenz oder der wirklich vollendeten Nachahmung der hüllenartigen Bildung der serösen Häute, wie dies Leztere ganz besonders bei der Verknöcherung der Serosa Chorioïdeae deutlich in die Augen fällt. — In jenen Organen war dieselbe bei jugendlichen Individuen stets die Folge einer höchst akuten Entzündung, z. B. der Carditis und Pericarditis, und man fand gleichzeitig andere Ausgänge derselben, Exsudationen und Verwachsungen. So auch im Auge, dessen Struktur ganz und gar verändert, ja zerstört angetroffen wird. Augen jüngerer Personen mit Knochenbildung in ihrem Inneren sind immer in einem atrophischen, selbst phtisischen Zustande, einzelne Häute fast bis zur Unkenntlichkeit zerstört, untereinander verwachsen, die durchsichtigen Medien gehärtet, getrübt oder sulzig entmischt, hie und da Spuren einer exsudativen Entzündung oder stattgehabten Eiterung, so dass von einem Sehvermögen gar nicht mehr die Rede seyn kann. — Man könnte hier einwenden, sind aber diese krankhaften Erscheinungen nicht vielmehr die Folge des nachtheiligen Einflusses einer Knochen-Lamelle oder eines Knochenstückes,

welches als fremder und meistens rauher, scharfer Körper im Auge, wohl im Stande ist, dasselbe heftig zu entzünden? Vor allen Anderen scheinen mir indessen dagegen die Fälle von regelwidriger Knochenbildung in den Augen bejahrter Personen zu sprechen, welche am zahlreichsten beobachtet worden sind und in welchen man, sehr wenige Ausnahmen abgerechnet, die übrigen Theile des Auges durchaus gesund gefunden hat oder nur einzelne in einem veränderten, meistens etwas atrophischen Zustande, der die Folge eines mehr oder weniger gehemmten Säftezuflusses war. Auch wird jener Einwurf wohl beseitigt werden können, wenn man bedenkt, dass ein Knochenstück sich erst allmählig aus einer weichen Masse zu einem Knochenbaren und so weiter und weiter hervorbildet und somit nicht die Nachtheile eines fremden Körpers herbeizuführen im Stande ist, da das Auge sich an seine Gegenwart allgemach ohne eine gössere Beeinträchtigung seiner Funktionen gewöhnt, als etwa der, die sich direkt auf das Sehen bezieht. —

Erwähnen muss ich noch, dass bei bejahrten Leuten nicht allein in Folge des höheren Alters die Knochen-Bildung eintritt, sondern auch als Begleiterin des Krebses, wie dies ein Paar mal Prof. Jacobson [2]) beobachtet hat, der auch einen Fall (Fig. III.) abbildet.

Die regelwidrige Knochenbildung ist bei anderen Organen entweder im Umfange oder in der Substanz derselben beobachtet worden oder die ganze Substanz hatte sich in Knochenmasse umgewandelt. Für das Auge gelten nur die beiden ersten Arten und seiner Form entsprechend hat die neue Knochenmasse am häufigsten die Gestalt einer Hülle oder ausgehöhlten Schaale, bildet jedoch zuweilen und besonders, wenn sie sich auf die zweite angegebene Weise entwickelt, unregelmässig

---

2) Supplemata ad Ophthalmiatriam. Hafniae 1821. pag. 18.

gestaltete oder platte Knochenstücke; in beiden Fällen aber steht sie in ziemlich fester Verbindung mit dem betheiligten Organe. — Man könnte versucht werden, auch die dritte Art des Vorkommens für das Auge anzunehmen und darauf einige Fälle von Versteinerungen einzelner Theile des Auges beziehen, namentlich die der Linse und des Glaskörpers, widerspräche einer solchen Annahme nicht die chemische Untersuchung solcher metamorphosirten Organe, welche sie durchweg nur aus kohlensaurem Kalke bestehend nachweiset. Regelwidrig im Auge entstandene Knochenmassen bestehen aber nach ihrem grössten Theile nach aus phosphorsaurem Kalke, dann aus Eiweiss, Gallerte, flussspathsaurer Kalkerde und phosphorsaurer Talkerde. Ich habe jene auch in meiner pathologischen Anatomie des Auges abgehandelt, sehe mich indess nach genauer Prüfung genöthigt, den einen p. 222 beschriebenen Fall von Panizza für die regelwidrige Knochenbildung zu vindiciren; alle übrigen aber als Versteinerungen gelten zu lassen. Regelwidrig entstandene Knochenmassen in den Augen bejahrter Personen beeinträchtigen ganz besonders das Nervenleben derselben und begründen eine eigene Art von Amaurosen. In einigen Fällen stören sie das Gesicht dadurch, dass sie, indem sie die durchsichtigen Medien des Auges ausfüllen, das Einfallen der Lichtsrahlen erschweren oder gar verhindern. Entwickeln sie sich an den Arteriis ophthalmicis, so ist je nach der Weite ihrer Ausbreitung das Sehvermögen mehr oder weniger beeinträchtigt, obwohl in den beiden Fällen, die ich zu untersuchen Gelegenheit hatte, die Ernährung der Augen nicht sehr bemerkbar gelitten hatte.

So viel im Allgemeinen über diese pathologische Erscheinung. Gehen wir nun über zu der speziellen Betrachtung derselben, aus welcher sich manche Belege für das Gesagte ergeben werden. — An folgenden Theilen des Auges wurden abnorm gebildete Knochenmassen gefunden.

1. *Hornhaut.* Mir ist bis jetzt nur ein Fall bekannt geworden, in welchem bei einem alten Manne die *ganze Hornhaut* verknöchert gefunden seyn soll. Monot[3]) theilt ihn mit; indessen habe ich das Buch nicht erhalten können, um den Fall hier wieder zu geben. — Von der *partiellen* regelwidrigen Knochenbildung sind mir ein Paar Fälle bekannt geworden. Das Knochenstück hatte meistens keine bedeutende Grösse, aber eine unregelmässige platte Form und seinen Sitz zwischen den Lamellen dieser Membran, meist im Centrum derselben. So fand Walter[4]) in der Hornhaut eines 60jährigen Mannes ein Knochenstück von 2 Gran Gewicht, 3 Linien Länge und 2 Linien Breite, und Wardrop[5]) zwischen den Lamellen der übrigens verdunkelten Hornhaut ein 2 Gran schweres, ovales Knochenstück. Den neuesten mir bekannten Fall theilt d'Arcet[6]) mit. Bei einem Soldaten, der vor vielen Jahren in Aegypten die Augen-Entzündung gehabt hatte, wovon er am linken Auge eine Albugo behielt, welche die Lichtstrahlen nicht eindringen liess, fand er die Hornhaut dieses Auges kurz vor dem Tode undurchsichtig und stark hervorragend; Tag und Nacht unterschied er deutlich. Bei der Untersuchung des Auges nach dem Tode fand er in der Mitte der Hornhaut eine harte, brüchige, linsengrosse, die ganze Dicke derselben einnehmende Verknöcherung, welche gegen die Linse hin einen leichten Vorsprung bildete und sich im Mittelpunkte eines ganz undurchsichtigen Kreises befand; der übrige Theil der Hornhaut war nur wenig verdunkelt und alle anderen Theile des Auges durchaus normal. Dieser Fall liefert schon einen genügenden Beweis für das Entstehen der neuen Knochenmasse in Folge einer Entzündung. Ausserdem führt

3) Biblioth. med. May. 1827.
4) Anat. Mus. Thl. 1. p. 139.
5) Essays etc. Vol. II. cap. 10.
6) Journ. hebdom. de Med. 1829. Nr. 51.

Wardrop [7]) noch an, dass er durch Hornhautgeschwüre Knochenstücke sich entleeren gesehen habe, welche doch auch nur für Produkte einer Corneïtis gehalten werden können. Auch hier wird die Annahme vom Ursprunge der Verknöcherungen aus serösen Häuten dadurch bestätigt, dass die kleinen zwischen den Lamellen befindlichen Zellen mit einer serösen Membran ausgekleidet sind. —

2. *Sklerotika.* Von einer regelwidrigen Knochenbildung an dieser Haut ist erst ein Beispiel bekannt. Nämlich Blasius [8]) fand innerhalb der Substanz derselben ein knochiges Blättchen. Da diese Membran zu den Faserhäuten gehört, so wäre dies eine neue Bestätigung für die Analogie zwischen ihr und den übrigen. z. B. der harten Hirnhaut u. s. w., an Knochen-Lamellen häufig beobachtet sind. Merkwürdig bleibt es, dass nur erst jener *eine* Fall bekannt geworden ist, zumal da nach den Untersuchungen von Haller, Zinn, Meckel, Hildebrandt, Schlemm und neuerlich Frænzel und nach wiederholten eigenen, die innere Fläche der Sklerotika von einer zarten membran überkleidet ist, die sich, wie einige pathologische Beobachtungen, z. B. Ansammlungen von wässerigen Flüssigkeiten zwischen Aderhaut Sklerotika, auf welche Jacobson besonders aufmerksam machte und welche man bei der partiellen hinteren Ausdehnung der Sklerotika, dem Staphiloma posticum Demour's findet, — beweisen, eben so verhält, wie die Arachneïdea zur dura mater, mithin als seröse Haut zu betrachten ist. Vielleicht findet diese Sache darin eine Erklärung, dass intensive Entzündungen der Sklerotika nur sehr selten vorkommen und diejenigen der Aderhaut sich deshalb nicht zu ihr verbreiten, weil sie mehr in der, die innere Fläche der Aderhaut bekleiden-

---

7) l. c. cap. 17.

8) Observ. med. rar. Amstelod. 1677. pag. 78.

den, Serosa wurzeln und sich hier in pathischen Produkten, zu denen auch die Knochenbildung gehört, erschöpfen.—

3. *Linsenkapsel* und *Linse.* Die Verknöcherungen der Kapsel, einer serösen Membran, finden sich nur im höheren Alter und sind entweder mit denen anderer Theile des Auges, z. B. der Aderhaut oder mit dem Blutschwamm und Staphilom verbunden. Nach Wardrop's Beobachtungen ist, aber sehr selten, entweder die ganze Kapsel verknöchert oder es befinden sich einzelne Knochenstücke in derselben, wovon Morand [9]), Janin [10]) und Gibson [11]) mehrere Beispiele anführen. Sie hatten meist die Gestalt kleiner Blättchen. Auch Ritterich fand bei einer 40jährigen Frau die Kapsel aus lauter kleinen, knochigen Blättchen und Schuppen bestehend und Beer sah bei einem Balkenstaar, den er aus beiden Augen extrahirte den Balken selbst knochig und die Kapsel knorpelig, was für die Genesis der Knochenbildung im Auge sehr interessant ist, da sie ganz identisch mit der in anderen Organen erscheint, in welchen stets die Knorpelbildung der Knochenbildung vorangeht. Nachdem ich die vielen Fälle von sogenannten Versteinerungen der Linse, Umwandlung derselben in eine homogene, kalkartige Masse durchgegangen bin, finde ich nur *drei*, welche ich hieher rechnen möchte und schon in meinem Handbuche beschrieben habe. Morgagni, Fleischmann und Wardrop, glaubwürdige Männer, beobachteten sie und drücken sich mit bestimmten Worten über die knochige Bildung aus. In den beiden ersten Fällen war die ganze Linse verknöchert bei bejahrten Individuen. Wardrop fand aber nur den Kern der Linse verknöchert und die äusseren Lamellen derselben ganz weich. — Diese Fälle bestätigen

9) Mém. d. l'acad. roy. An. 1730.
10) Traite de malad. de l'oeil. p. 228.
11) Pract. observat. etc. Manchester 1812. p. 121.

demnach für das Auge auch die oben angeführte dritte Art der regelwidrigen Knochenbildung durch Umwandlung eines ganzen Organes in Knochenmasse. —

4. *Kapsel der wässerigen Feuchtigkeit.* — Fälle von Knochenbildung in dieser serösen Membran hat nur Wardrop [12]) bekannt gemacht. In einem Falle war sie fast ganz in eine knöcherne Hülle umgewandelt und in einem andern nur der Theil derselben, welcher die vordere Fläche der Iris überzieht, verknöchert. In einem fand sich ein Knochenblatt an der die innere Fläche der Hornhaut überziehenden Ausbreitung derselben; es hatte eine unregelmässige, halbmondförmige Gestalt und war so leicht befestigt, dass es durch einen Einschnitt in die Hornhaut entfernt werden konnte; es war bei einer 31jährigen Frau, wahrscheinlich in Folge einer Entzündung jener Membran, welche häufig in Verdickung und Ausschwitzung plastisch-lymphatischer Stoffe, Processe, welche die Verknöcherung bei anderen Organen einleiten, endet, entstanden.

5. *Regenbogenhaut.* Verknöcherungen derselben, d. h. in ihrer Substanz, sind einigemal bei Desgenerationen des Augapfels, bei Krebs und Blutschwamm gefunden worden. Dass sie auch ausserdem vorkommen können, bezeugen zwei Fälle von Walter. [13]) In dem letzteren fand er sie verhärtet; in dem ersteren in beiden Augen in 3 Linien lange Knochenkegel verwandelt, welche mit ihrer Spitze an der Linsenkapsel befestigt waren. —

6. *Aderhaut.* — An dieser Membran sind Verknöcherungen am häufigsten gesehen worden und haben Herrn Prof. v. Ammon bestimmt, in einer kleinen Abhandlung ausführlich von denselben zu handeln. [14])

---

12) l. c. Vol. II. cap. 17.
13) Anat. Mus. p. 146. Nr. 293 und p. 148 N. 295.
14) S. diese Zeitschrift Bd. 1. Hft. 3. p. 319 — 335.

Sie haben, wie dies schon Meckel vermuthete, von Ammon aber durch anatomische Untersuchungen bestimmt nachwies, in einer serösen Membran ihren Sitz; welche die ganze innere Fläche der Aderhaut überzieht, von Döllinger, der sie aber noch für eine Schleimhaut hielt, entdeckt wurde und über welche wir eine genaue anatomische Beschreibung von Dr. Frænzel [15]) besitzen, der selbst einmal bei scheinbar gesunder Aderhaut, diese Haut in ihrem ganzen Umfange verknöchert gefunden hat. — Die Verknöcherungen der Aderhaut sind auf zweierlei Art beobachtet worden, entweder gleichzeitig mit Atrophie oder staphylomatöser Verbildung des Augapfels oder mit noch vorhandener Pellucidität der vorderen und hinteren Augenkammer, wie zwei solcher Fälle von Ammon mittheilt. In einem Falle war dieser Knochenbildung eine heftige arthritische Entzündung des Auges vorangegangen. — Bei der zweiten Art des Vorkommens, deren Erscheinungen von Ammon genau beschreibt, ist vollkommene Blindheit zugegen, die ihren Grund in dem steten Drucke der Knochenmasse auf Netzhaut und Sehnerven und in der gestörten Ernährung dieser Organe hat. Bei der ersten Art, hauptsächlich mit gleichzeitiger Atrophie des Bulbus, ist die Verknöcherung entweder eine partielle oder nimmt die ganze Serosa der Aderhaut ein, wobei diese nicht geschwunden, aber sehr zart und blassgefärbt gefunden wurde. Fälle der ersteren Erscheinung theilen Morand, Cruveilhier, Bichat und Walter mit. Das Knochenstück befand sich meistens im hinteren Theile des Auges und hatte die Form einer Schaale; zuweilen auch seitlich, als einzelne kleine Knochenlamelle, wie ich dies selbst einmal gefunden habe. Walter fand bei einem 60jährigen Manne den vorderen Theil der Aderhaut

15) S. diese Zeitschrift Bd. 1. Hft. 1. p. 25 sqq.

auf beiden Seiten in einen kegelförmigen Knochen verwandelt, dessen Grundfläche nach vorn, die Spitze nach hinten gekehrt war; die Höhe des Kegels betrug 3 Linien, der Durchmesser 6 Linien. — Ganz entgegengesetzt im hinteren Theile der Aderhaut fand die Knochenbildung in dem Auge eines an einem Schlagflusse gestorbenen Greises, Dubrenil.[16]) Sie war wie eine Kapsel gestaltet und hatte hinten ein rundes Loch, durch welches der halb Mal so klein als gewöhnlich, gelbliche, harte Sehnerve gieng. Der grösste Theil des Durchmessers des Knochen betrug 4 Linien und mit dem Vergrösserungsglase sah man deutlich, dass er aus übereinander liegenden Knochenblättchen betand. Dubrenil ist der Erste, dem wir eine chemische Untersuchung regelwidrig gebildeter Knochen des Auges verdanken. Bei'm Liegen in einer schwachen Salzsäure-Auflösung löseten sich 2 Dritttheile des Knochens in eine Art thierischen Stoffes auf, der grösstentheils aus Gallerte und einem geronnenen Eiweiss ähnlichen Stoff bestand. Der übrige Theil bestand aus Kalkverbindungen und 100 Theile desselben aus 37 Theilen organischen Stoffes, 45 Theilen phosphorsaurer Kalkerde und 18 Theilen kohlensaurer Talkerde. — Auch er glaubt, er sey durch eine Ausschwitzung der heftig entzündeten Aderhaut zuerst als falsche Haut entstanden, welche allmählig Knochenhärte angenommen habe. — Fälle der zweiten Erscheinung, der vollkommenen Umwandlung der Serosa Chorioïdeae in Knochenmasse sind von Walter, der zugleich auch die Iris verknöchert fand, von Meckel, Wardrop, Jacobson, Panizza und von Ammon beobachtet worden und zwar immer auf die folgende Weise: Zwischen der Netzhaut und der stets vorhandenen, zarten, blassen Aderhaut lag eine dünne, knöcherne Schaale, in deren

16) Mémorial des hopitaux du Midi. March. 1829.

Mittelpunkt eine kleine rundliche Oeffnung für den Durchgang des Sehnerven sich befand. Sie hat zuweilen ein marmorirtes Ansehen, ist nicht überall gleich dick und überzog in dem Falle von v. Ammon auch die hintere Fläche der Traubenhaut und Linsenkapsel. Die Netzhaut ist dabei entweder gesund oder verdünnt oder liegt in der Mitte des Auges wie ein Strick zusammengeschrumpft oder wie ein gedrehter Strang, der meistens an der hinteren Fläche der Linsenkapel befestigt ist; eine Erscheinung, der stets ein, durch gehinderte Ernährung entstandenes Zusammenschrumpfen der Tunica hyaloïdea und des Glaskörpers selbst vorangeht und die hauptsächlich wohl durch den Druck des Knochenringes auf die in der Netzhaut stattfindende Einmündungsstelle des Sehnerven bedingt wird. Zuweilen findet sich noch in solchen Augen einige Flüssigkeit, die theils durch Humor aqueus gebildet, theils von einzelnen Stellen der Serosa Chorioïdeae, die nicht verknöchert waren, abgesondert wird. Diese Art der Verknöcherung erstreckt sich meistens nur auf *ein* Auge, indessen hat Walter sie doch auch an beiden Augen auf ganz gleiche Art gefunden. Die Individuen waren immer hochbejahrt und der gleichzeitige, phtisische Zustand des Augapfels weiset wohl sehr deutlich darauf hin, dass eine intensive innere Augen-Entzündung vorhergegangen war, welche plastisch-lymphatische Stoffe ausscheiden liess, die nach und nach zu knochigen Massen erstarrten. —

7. *Netzhaut und Sehnerven.* — Zu den Verknöcherungen der Netzhaut rechne ich die Fälle der Beobachter, in welchen keine Spur dieser Membran aufgefunden werden konnte und die Aderhaut vollkommen gesund und unverändert erschien. Freilich giebt es deren nur sehr wenige (ich kenne nur vier Fälle); doch diese wenigen vorhandenen möchten vielleicht, der Analogie nach zu schliessen, für die Annahme spre-

chen, dass die feine Haut, welche die dem Glaskörper zugekehrte Fläche der Netzhaut bekleidet und in welcher sich die Gefässe dieser Haut verbreiten, nicht allein eine reine Gallstoffhaut sey, sondern vielmehr den serösen Membranen beizuzählen wäre, zumal da wir bisher in der pathologischen Anatomie kein Beispiel von Verknöcherung eines Nervengebildes aufzuweisen haben. Jene Fälle sind aber folgende: Morgagni [17]) fand an der Stelle der Netzhaut ein dünnes, knöchernes, nirgends unterbrochenes Blatt, welches sich vom Sehnerven bis zum Strahlenkranze erstreckte. Zinn [18]) sah sie bei einem alten Manne in einen knöchernen Ring umgewandelt, der am Eintritte des Sehnerven mit einem dicken Höcker begann, dessen innere Seite hohl und glatt, die äussere rauh, sehr erhaben war und einen scharfen, ausgezackten Rand hatte. Der Ring selbst war an den meisten Stellen dünn und fast durchlöchert und endigte sich in der Gegend der Pupille mit einer breiten ungleichen Platte, von der ein dünner, langer, spitzer Fortsatz sich wieder nach Hinten erstreckte. Diese Platte war nach Innen glatt, nach aussen hatte sie parallele Erhabenheiten und Vertiefungen, vielleicht Eindrücke der Ciliarfortätze. Innerhalb der Höhle dieses knöchernen Ringes fand sich eine schleimige Masse; die Linse fehlte. — Manoury [19]) fand in dem Auge eines seit 40 Jahren Blinden die Netzhaut verknöchert; leider fehlt eine speciellere Angabe. — Magendie fand die Netzhaut fibrös und mit Knochenmasse bedeckt, die eine verschiedene Dicke hatte und mit ihr durch Zellgewebe zusammenhieng; hinter ihr fand sich die ganz gesunde Aderhaut. —

Ueber die Verknöcherung der Sehnerven habe ich

---

17) De sed. et caus. morbor. Ep. 13 Nr. 10.
18) Hamburg. Magaz. Bd. 19. p. 441.
19) Bullet. d. sciences med. Sect. III. 1826. Novbr.

leider die beiden Citate nicht nachschlagen können. Bei Bonnet[20]) und im Journal des Savants Tom. VII p. 142 sollen sich Beispiele finden, wo die Nerven bald nur mit Knochenmasse belegt, bald damit ausgefüllt oder selbst in Knochen umgewandelt waren.

8) *Haut des Glaskörpers.* — Nicht allein in dieser serösen Membran, sondern auch in den Zellen des Glaskörpers selbst sind regelwidrig gebildete Knochenmassen gefunden worden. Wardrop[21]) führt an, dass er zuweilen die Hyaloïdea verknöchert gefunden habe. In einem Falle (tab. 16. fig. 2) fand er, bei gleichzeitiger Verknöcherung der Linsenkapsel, im Glaskörper eine Menge kleiner Knochenstücke zerstreut; in einem anderen (tab. 16. fig. 1) war die hintere Augenkammer von einer harten, unregelmässig gestalteten Masse ausgefüllt, an welcher die Aderhaut und Regenbogenhaut fest anhingen. Die Netzhaut war resorbirt. Die Knochenmasse bestand aus vielen, unregelmässig gelagerten Knochen-Lamellen. Fleischmann[22]) fand statt des Glaskörpers eine geringe Menge einer missfarbigen Jauche und in dieser ein dünnes, längliches Knochenplättchen, dessen Länge senkrecht, dessen Breite horizontal im Auge stand; in seiner Mitte war ein kleines Loch, durch welches als ein verdickter Faden die Central-Arterie zur hinteren Linsenkapsel verlief, mit welcher sie verwachsen war. — Den neuesten hat Dr. Kuhn[23]) mitgetheilt. Das rechte Auge eines 70jährigen an einer Gastritis gestorbenen Mannes, war atrophisch und zeigte vier Hervorragungen, welche mit den Insertionen der vier geraden Augenmuskeln abwechselten; es war ziemlich schwer und fühlte sich hart an. — Die Sklerotika war sehr

20) Sepulchr. anatom. I. obs. 2. p. 433.
21) l. c. Vol. II. cap. 40.
22) Leichenöffn. Erlangen 1814. p. 202.
23) La Clinique. Tom. III. N. 96. p. 397.

dick, besonders in der Nähe des Sehnerven und den ganzen Raum des Glaskörpers füllte ein harter Körper an, der bei'm Anschlagen eines stählernen Instrumentes denselben Ton angab, wie jeder andere knöcherne Körper. Das Innere war mit kleinen Zellen ausgefüllt und die Lamellen hatten die nämliche Consistenz, als die knöchernen Brücken, welche in der Markhöhle der langen Knochen vorkommen. Die Aderhaut war dicker als gewöhnlich, schmutziggelb und fast ihres Pigmentes beraubt; die Netzhaut, mit welcher der knöcherne Körper durch einige feine Streifen zusammenhing, gesund. Die Linse war hart, fast knochig. Von der Iris konnte man kaum einige Spuren finden; der Sehnerve war atrophisch. —

9) *Arteriae Ophthalmicae.* — Trotz wiederholtem Nachforschen habe ich bei den Schriftstellern keinen Fall einer Verknöcherung an diesen Arterien finden können, obgleich dieselbe gewiss nicht so selten ist. Im Jahre 1829 habe ich folgende zwei Fälle beobachtet, deren Präparate in dem Museum der medizinisch-chirurgischen Gesellschaft aufbewahrt werden. — Der *erste* betrifft die Augen eines 90jährigen Mannes, der 61 Jahre im allgemeinen Krankenhause gelebt hatte. Beide Arteriae ophthalmicae waren kurz vor ihrem Eintritte in die Augenhöhle in einer kleinen Strecke mit ziemlich grossen Knochenschuppen besetzt; die Sehnerven waren gesund. Mit dem rechten Auge konnte der Mann wegen eines grauen Staars nicht sehen; mit dem linken sah er ziemlich gut. Beide Augäpfel hatten die normale Grösse; Aorta war nicht verknöchert. — Den *zweiten* fand ich bei einer 65jährigen an einer Apoplexia verstorbenen, auf dem rechten Auge amaurotischen, auf dem linken amblyopischen Frau. Beide Arteriae Ophthalmicae waren auch hier, doch die rechte bedeutender, so dass nur ein sehr kleiner Kanal in der Mitte der Arterie geblieben war,

verknöchert. Ein completer, hohler Knochen-Cylinder füllte diese Arterie aus, so wie auch die linke, doch nicht in einer so grossen Länge und es liessen sich die Häute der Arterie leicht von dem Knochen-Cylinder abziehen; auch waren an der inneren Wandung der Arterie mehrere kleine Knochenschuppen abgelagert. Die Sehnerven waren gesund und die Augäpfel hatten eine normale Grösse. —

II.

Marasmus senilis der Kapsel und Linse.

Ueber dieses interessante physiologische Phänomen habe ich vor 2 Jahren ungefähr in dieser Zeitschrift, Bd. 1. Hft. 2 p. 151 — 169 einige Beobachtungen und Abbilungen mitgetheilt, welche sich an gleiche des Herrn Prof. v. Ammon anreihten. Ich versuchte es damals nachzuweisen, wie diese halbmondförmigen Trübungen der Kapsel sowohl, als Linse, obgleich der ersteren am häufigsten, welche bei bejahrten mit dem Gerontoxon behafteten Individuen gefunden wurden, durchaus verschieden von sich bildenden Cataracten seyen und bei genauer Untersuchung nicht füglich mit diesen verwechselt werden könnten. Seit der Zeit habe ich zweimal diese Beobachtung zu wiederholen Gelegenheit gehabt, jedoch nicht an solchen Augen, welche zwei Gerontoxa zeigten, wie dies von Ammon zweimal beobachtet hat, so dass ich also seinem Wunsche bis jetzt noch nicht willfahren konnte und somit seine Vermuthung bestätigen, dass auch ein zweites inneres Gerontoxon der Linse oder der Kapsel in solchen Fällen vorhanden sey, obwohl ich schon a priori daran glauben möchte.

Am 28sten October 1830 untersuchte ich das rechte, blaue Auge eines 56jährigen an Scirrhus ventriculi verstorbenen Mannes, auf dessen Hornhaut am unteren Rande ein schwaches Gerontoxon befindlich war. Ihm

entsprechend fand ich in der Linse selbst an ihrem unteren Rande eine halbmondförmige Trübung, welche aus von einander getrennten, kleinen, inselförmigen, horizontal liegenden, weisslichen Flecken gebildet wurde; am oberen Rande der Linse befanden sie sich nicht und die Mitte der Linse war etwas gelblich gefärbt. In der Kapsel selbst konnte ich, nachdem ich die Linse aus derselben vorsichtig entfernt hatte, keine Trübung entdecken. Auch sah ich in diesem Auge das feine, zarte, die innere Fläche der Sklerotika überziehende Häutchen sehr deutlich und konnte an der Stelle des gelben Fleckens in der Netzhaut kein Loch entdecken. Das linke Auge welches ebenfalls mit einem schwachen Gerontoxon versehen war, soll, nach der Mittheilung meines Freundes, des Herrn Dr. Schmitt, dieselbe Trübung in der Linse dargeboten haben.

Am 30sten August 1831 untersuchte ich die beiden blauen Augen eines 70jährigen an einer Apoplexia verstorbenen Mannes. Am *rechten* Auge befand sich sowohl oben als unten am Rande der Hornhaut ein ziemlich bedeutendes Gerontoxon. Die Kapsel war sehr fest, etwas verdickt und überall milchweiss getrübt. Als ich sie aufgeschnitten hatte, floss eine weissliche Flüssigkeit aus und die Linse kam fast um die Hälfte kleiner, von braunlich-gelber Farbe und mit ungleichem Rande versehen zum Vorschein. Die Netzhaut war sehr zart organisirt, der Glaskörper vollkommen durchsichtig, die Sklerotika etwas verdickt, die übrigen Theile gesund. — Am *linken* Auge fand sich am untern Theile der Hornhaut ein stark ausgebildetes Gerontoxon. Dem entsprechend war der untere Rand der Tiefe sowohl vorne als hinten halbmondförmig weisslich getrübt, der Kern hellgelb gefärbt und durchsichtig. Die Kapsel zeigte am ganzen Rande, besonders aber am unteren eine perlmutterfarbige strahlige Trübung, welche deutlich nach der Hinwegnahme der Linse zu sehen war;

ihre Mitte war ganz durchsichtig. Auch hier war die Netzhaut sehr zart, der Glaskörper hell und durchsichtig und die übrigen Theile gesund. — Mir scheint es, als habe sich in diesem Falle mit dem Gerontoxon der Linse ein beginnender Staar complicirt, welcher im rechten Auge schon eine solche Ausbildung erlangt hat, dass er den früher sicher schon dagewesenen Arcus senilis der Kapsel überdeckte. Die zarte Organisation der Netzhaut ist offenbar Folge des Alters und streift nahe an einen Zustand derselben, den ich weiter unten beschreiben werde. — In einem Falle, den ich am 31. Mai 1831 untersuchte, fand ich, obwohl an beiden braunen Augen einer 50 und einige Jahre alten Frau, am unteren Rande beider Hornhäute ein mässig stark ausgebildetes Gerontoxon befindlich war, beide Linsen sowohl als ihre Kapsel ohne alle Trübung. Die Linsen hatten nur in ihrem Centrum die bei alten Leuten nicht ungewöhnliche gelbliche Färbung und, aus dem Umstande, dass alle Häute der Augen sehr schön und vollkommen organisirt waren, möchte ich den Schluss ziehen, dass trotz des Alters doch die Ernährung und der Stoffwechsel in diesen Augen von bedeutender Energie gewesen waren, so dass eine Trübung der durchsichtigen Medien nicht zu Stande kommen konnte. Und somit scheint dieser Fall diesen und den früheren Beobachtungen nicht zu wiedersprechen.

III.

Coloboma Iridis mit gleichzeitigem Glaucom und Cataracta glaucomatosa. [24])

Seit der Mittheilung der beiden Fälle dieses Bildungsfehlers in meinem Handbuche der pathologischen Anatomie des Auges. Hamburg, 1828. p. 74 u. 75, habe ich noch einmal denselben zu beobachten Gelegenheit

---

24) S. Tab. I. Fig. 9.

gehabt, und zwar mit einer bisher noch nicht bemerkten Complikation, da mir nur die von Wutzer und Lechla gefundene mit der Cataracta centralis bekannt ist. Ich sah ihn am 27. März 1830 bei einer 54jährigen Frau auf beiden Augen. Sie behauptete, dass ihre Mutter, während sie mit ihr schwanger ging, sich sehr über einen sehr entstellten, blinden Mann erschreckt haben soll. In der frühesten Jugend konnte sie mit den so missgebildeten Augen nur sehr wenig sehen, jedoch besserte sich das Gesicht allmählig so weit, dass sie in ihrem 12. Jahre deutlich die Ziffern einer Thurmuhr von ziemlicher Entfernung aus erkennen konnte. Jetzt konnte sie ferne Gegenstände gar nicht erkennen, und in der Nähe nur grössere; bei'm Lesen hielt sie das Buch sehr nahe vor dem Gesichte und las eigentlich nur mit dem linken Auge; da auf dem rechten das Sehvermögen jetzt ganz erloschen ist. — Beide Augäpfel sind sehr klein, stehen schief nach Innen, liegen etwas tiefer, als gewöhnlich und bewegen sich unaufhörlich pendulartig hin und her; auf beiden befindet sich nach Aussen von der Hornhaut eine kleine Pinguecola in der Bindehaut. — Beide Pupillen reichen nun gleich tief nach unten, doch so, dass noch ein eine viertel Linie breiter Saum der Regenbogenhaut zu sehen ist. Die rechte Pupille liegt in der Mitte der Substanz der Regenbogenhaut, ist oben halbmondförmig gerundet und geht dann mit zwei seitlichen Rändern, die etwas gebogen sind, nach unten. Die linke bildet ein nicht so spitzes Oval und liegt mehr nach dem inneren Augenwinkel hin, so dass der äussere Flächenraum der Regenbogenhaut viel breiter, als der innere ist. Die Iris bewegt sich nur träge und die seitlichen Ränder der Pupillen zeigen bei'm Einfallen heller Lichtstrahlen gar keine Reaction. — In beiden Pupillen bemerkt man ziemlich weit nach hinten eine grünlich-graue Trübung, die grösstentheils wohl ihren Sitz im Glaskörper und in

der hinteren Kapselwand und der hinteren Parthie der Linse hat, und welche ich für eine Cataracta Glaucomatosa, wahrscheinlich mit gleichzeitiger grünlich gefärbter Entmischung des Glaskörpers, zu halten geneigt bin. Sie ist sicher nicht angeboren, sondern ein Erzeugniss aus den späteren Lebensjahren, bedingt durch gichtische Dyskrasie, deren Affekten die Frau oft unterworfen war. Die Lieder dieser Frau haben diesen Bildungsfehler nicht; ob ihre Eltern ihn gehabt, wusste sie sich nicht zu erinnern. — Nach dem Tode der Frau konnte ich, trotz vieler Mühe, nicht die Erlaubniss zur anatomischen Untersuchung der Augen erhalten.

IV.

Anatomische Untersuchung eines atrophischen Auges.

Vor einigen Jahren habe ich in Hecker's literärischen Annalen Juni 1829 p. 209 sqq. eine ähnliche Untersuchung mitgetheilt, bei welcher ich in dem Auge eines 20jährigen Mannes ein nicht unbedeutendes Knochenstück mit der Aderhaut adhärirend fand. Am 2. August d. J. hatte ich wieder Gelegenheit das atrophische Auge einer geisteskranken alten Frau zu untersuchen, fand indessen von knochigen Gebilden keine Spur, wiewohl andere organische Veränderungen, welche mir der Mittheilung werth scheinen. Welcher Art die Entzündung war, welche die Form und Structur des Auges zerstörte, konnte ich nicht erfahren. — Bei der *äusseren* Untersuchung erschien der noch ziemlich grosse Augapfel von einer fünfeckigen Gestalt und liess sich ziemlich consistent anfühlen. Die Sklerotika hatte überall einen bläulichen Schein. Auf dem vorderen Segmente des Augapfels sah man deutlich drei tiefe Einschnitte, die sich nach hinten zu allmählig verloren. Da, wo sie vorne zusammentrafen, die Stelle der Hornhaut, war auch nicht die geringste Spur dieser Mem-

bran zu entdecken, sondern nur eine längliche weisse, feste, ungefähr wohl 2 Linien lange und 1 Linie breite Narbe. Merkwürdig war es, dass weder der Sehnerve, noch das Neurilem sich in einem atrophischen Zustande, sondern in vollkommener Integrität, befanden. — Bei der *inneren* Untersuchung (ich theilte den Augapfel in eine vordere und hintere Hälfte) floss sogleich eine sehr geringe Menge einer trüben Flüssigkeit aus, welche die Stelle des Glaskörpers ausgefüllt hatte, denn dieser fehlte gänzlich. Die Iris war noch vorhanden, hatte eine dunkele Stahlfarbe und war in einer ziemlich grossen Strecke mit der Narbe in der Sklerotika, an der früheren Stelle der Hornhaut, fest verwachsen. Deutlich war die Pupille zu erkennen, hatte jedoch eine einem liegenden Oval ähnliche Gestalt. Die Ciliarfortsätze liessen sich nicht mehr deutlich unterscheiden. Von der Linse und ihrer Kapsel konnte ich keine Spur entdecken und beide sind wahrscheinlich bei erfolgter Rhexis bulbi aus dem Auge gefallen, wie dies mehrmals schon beobachtet worden ist. — Die Aderhaut war überall verdickt, aber normal gefärbt. Die Sklerotika hatte an einzelnen Stellen ihre normale Dicke, an anderen aber war sie wohl um die Hälfte verdickt. — Am meisten war aber die Netzhaut desgenerirt; sie war fast knorpelartig anzufühlen, sehr verdickt, hatte eine blau-weisse, gesättigte Färbung und war an einigen Stellen, besonders nach hinten, mit der Aderhaut verwachsen; vom gelben Flecke war nichts zu entdecken.

Aus diesen anatomisch-pathologischen Ergebnissen, so wie aus den früher von mir mitgetheilten, scheint es mir mehr und mehr einleuchtend zu werden, dass heftige innere Augapfelentzündungen wohl meist immer alle Häute des Auges, besonders aber die Ader- und Netzhaut, zugleich ergreifen und nicht in einer ausschliesslich ihren Sitz haben, eine Ansicht, die auch wohl dadurch noch bestätigt werden möchte, dass zwi-

schen jenen Membranen eine gar zu innige organische Verbindung statt hat. Auch sind die Zeichen, welche die Schriftsteller bisher für die von ihnen angenommenen isolirten Entzündungen der Augenhäute angegeben haben, so vage und unsicher, dass sie sich wirklich in der Natur nicht nachweissen lassen. — Findet meine Ansicht auch durch Beobachtungen anderer ihre Bestättigung, so würde daraus die Lehre für die Praxis sich ergeben, dass man bei solchen Augenentzündungen nicht mit den Heilmitteln spielen darf, sondern dieselben auf das Kräftigste und Entschiedenste in Anwendung bringen muss. —

V.

Anatomische Untersuchung von drei amaurotischen Augen.

Es reihen sich diese Fälle an die früheren von Meckel, Travers, Guerin und Watson beobachteten an, welche ich, den des letzteren ausgenommen, schon in meinem Handbuche angeführt habe. Watson[25]) fand nemlich, in den Augen einer alten Frau, welche einige Jahre vor ihrem Tode sehr unvollkommen gesehen hatte, die ganze Netzhaut durch Mangel an Marksubstanz *verdünnt*. Das gleiche Resultat hat auch mir die anatomische Untersuchung geliefert, und ich freue mich, schon jetzt einen, wie ich glaube, nicht unwesentlichen Beitrag zu der Lehre von dem Wesen mancher Amaurosen liefern zu können, durch welchen sicher auch für die Therapie dieser Krankheit einiger Nutzen hervorgehen könnte. —

Am 19. Juli 1831 untersuchte ich beide Augen eines 56jährigen Mannes, welcher amaurotisch gewesen war und in Folge eines Empyem's starb. Das eine Auge zeichnete sich bei der Untersuchung durch keine be-

---

25) Edinburg. med. and. surg. journal. Jan. 1831. p. 73 sqq.

sondere krankhaften Erscheinungen vor dem anderen aus. In beiden waren die Hornhaut, die Iris und die Sklerotika durchweg von gesunder Beschaffenheit; die Aderhaut aber in beiden mit einem sehr lockeren und hellbraunem Pigmente bedeckt. Der Glaskörper war durchaus nicht entfärbt und vollkommen durchsichtig; die Kapsel bot die gleiche Erscheinung dar, und nur die Linsen zeigten, wie dies indessen bei älteren Leuten fast immer der Fall ist, in ihrer Mitte eine gelbliche Färbung. — Dahingegen waren aber die *Netzhäute*, besonders an ihrem vorderen Umfange so zart, dass sie nur durch eine leichte, weissliche Färbung von der Membran des Glaskörpers zu unterscheiden waren; nach hinten waren sie etwas weisslicher von Farbe, indessen doch so lockerer Textur, dass sie bei der leisesten Berührung flockig auseinandergingen. In beiden verliefen von hinten nach vorne sehr viele, kleine, gerade, nur wenige Seitenäste abgebende Blutgefässe. Merkwürdig war es, dass bei diesen von ihrer Marksubstanz fast ganz entblössten Membranen, die Sehnerven von normalem Volumen und sehr fester Textur waren, und das Neurilem sich durch grosse Zähheit und Festigkeit auszeichnete. — Den dritten Fall beobachtete ich in dem anderen Auge jener oben erwähnten geisteskranken Frau; welche auf demselben längere Zeit amaurotisch gewesen war und welches eine sehr verengte Pupille bei normal gefärbter blauer Iris zeigte. Der Augapfel hatte die gewöhnliche Grösse. Die Hornhaut, die Regenbogenhaut und harte Haut waren gesund. Die Aderhaut aber sehr dünne und blass gefärbt; die Linse gelblich-weiss, sehr fest und auf der Schnittfläche gelblich gefärbt; die Kapsel etwas verdickt und leicht strahlig getrübt, wie bei einem beginnenden Kapselstaar. — Ausser einer etwas gelblichen Färbung war der Glaskörper vollkommen gesund. — Die *Netzhaut* war aber in ihrer ganzen Ausbreitung so zart und fein, dass sie

bei'm ersten Anblicke fast zu fehlen schien und von ihrer Marksubstanz war auch nirgends eine Spur aufzufinden. Wie in dem ersten Falle war auch hier der Sehnerve sowohl, als sein Neurilem von durchaus normaler Textur.

VI.

Staphyloma Scleroticae posticum. [26])

Ich habe bis jetzt nur einmal dieses Staphylom, am 20. October 1829 an dem rechten, amaurotischen Auge einer 65jährigen, an einer Apoplexia verstorbenen Frau beobachtet. Es hatte, wie dies auch in allen früheren Fällen gefunden ist, seinen Sitz an der äusseren Seite der Sklerotika unmittelbar vor der Einmündungsstelle des Sehnerven und war von der Grösse einer kleinen Haselnuss. Die Sklerotika hatte an dieser Stelle eine bläuliche Färbung und war auffallend dünn und zart. Die Aderhaut fehlte an dieser Stelle, so weit sich die Ausdehnung der Sklerotika erstreckte, ganz und gar und fand sich, obgleich sehr blass gefärbt, nur erst da wieder, wo die Ausdehnung der Sklerotika aufhörte. Die Netzhaut war nirgends unterbrochen und nicht verdünnt. — An der ausgedehnten Stelle befand sich zwischen der Sklerotika und Aderhaut eine ziemliche Menge eines hellen Wassers angesammelt. Der Glaskörper und die Linse waren vollkommen gesund. Bemerkenswerth war es noch, dass die ganze Aderhaut ein schwärzlich gesprengeltes Ansehen hatte und dass der gelbe Fleck der Netzhaut fehlte.

Die bis jetzt bekannt gewordenen Fälle dieses Augenübels, welche wir Demours, Scarpa, Jacobson und Ammon verdanken, gleichen mehr oder weniger dem meinigen, weichen aber in manchen Stücken so sehr von einander ab, dass es mir für's Erste noch sehr

26) S. Tab. I. Fig. 1o.

schwierig scheint, über die ursächlichen Verhältnisse dieser partiellen Ausdehnung der Sklerotika zu einem genügenden Resultate zu gelangen. Zwei Meinungen hinsichtlich der Entstehungsweise stehen sich jetzt schroff gegenüber, indem Jacobson [27]) glaubt, das Uebel entstehe durch eine krankhaft vermehrte Sekretion einer Flüssigkeit, welche sich in gesunden Augen zwischen der Netz- und Aderhaut befinde und von dieser abgesondert werde, Ammon [28]) hingegen dasselbe von einer Erweichung der Aderhaut und einer centralen Verknöcherung der Netzhaut herleitet, ohne jedoch speciellere Gründe für seine Meinung mitzutheilen. — Was die Ansicht von Jacobson betrifft, so ist zu bemerken, dass in älterer Zeit sowohl Zinn, als Haller, in neuester Zeit Arnold in seinen vortrefflichen anatomischen Untersuchungen der einzelnen Theile des Auges, [29]) bei gesunden Augen *nie* eine Flüssigkeit zwischen Netz- und Aderhaut an der bezeichneten Stelle gefunden haben; auch mir ist dieselbe niemals vorgekommen, wiewohl ich schon mehrere vollkommen gesunde menschliche Augen zu untersuchen Gelegenheit hatte. Hat Verle dies gefunden, wie Jacobson anführt, so hat er meiner Meinung nach sich getäuscht und was an Flüssigkeit bei seiner Punktion der Aderhaut ausfloss, war ein Theil des in einem aufgelössten Zustande sich befindenden Glaskörpers. — Ich habe bei gesunden Augen und bei theilweise organisch veränderten, stets die Membranen in genauem Contakte gefunden, der weit öfterer vermehrt, als vermindert war. Weshalb aber an jener bezeichneten Stelle, dem äusseren und hinteren Theile der Sklerotika, allein und ausschliesslich solche Flüssigkeit normal angehäuft

27) l. c. p. 12.

28) Comment. de usu et genesi maculae luteae etc. Vinariae. 1830. p. 10.

29) Heidelberg und Leipzig. 1832.

seyn muss, dafür spricht weder die Anatomie, noch auch die Pathologie mit überzeugenden Beweisen. — Besonders, die letztere nicht; denn die Membran, welche die Flüssigkeit absondern soll und welche man daher wohl mit Recht in erhöhter Thätigkeit, welche sich durch Gefässereichthum und mehr entwickelter Substanz beurkundet, anzutreffen berechtigt ist, bietet gerade die entgegengesetzten Erscheinungen dar; die Aderhaut war in allen Fällen in ihrer Substanz verdünnt, sehr zart und von blasser Farbe; ja, in meinem Falle, fehlte sie an der ausgedehnten Stelle der Sklerotika ganz bestimmt. Ueberdiess scheint es mir sehr unwahrscheinlich, dass eine so geringe Menge Flüssigkeit die mechanische Kraft haben sollte, die mit einer so festen Textur begabte Sklerotika so bedeutend partiell auszudehnen und gleichzeitig zu verdünnen. — Ich glaube wirklich, das Vorkommen dieser Flüssigkeit bei dem in Frage stehenden Augenübel als etwas Zufälliges ansehen zu müssen, da weder Scarpa, noch Demours dieselbe in ihren Fällen vorfanden. — Gegen das normale Vorhandensein derselben sprechen endlich noch die anatomischen Untersuchungen von Fötusaugen, welche wir von Ammon verdanken; er erwähnt mit keiner Sylbe derselben weder bei Fötusaugen aus der ersten Hälfte der Schwangerschaft, noch aus der letzten. — Dahingegen fand er in allen die äussere nach der Schläfe gerichtete Hälfte des Augapfels grösser, als die innere, so dass die Sklerotika eine äussere und hintere Hervorragung bildete; sie war desto grösser, je jünger der Fötus und bei einem Neugebornen konnte man kaum noch eine Spur derselben entdecken. Die Sklerotika war an dieser Stelle dünner und fast durchsichtig und mit ihr hing die nur mit wenigem Pigmente bedeckte Aderhaut zusammen. — Diese Resultate, zusammengehalten mit denen, welche die anatomische Untersuchung mit dem Staphyloma Scleroticae

posticum behafteter Augen geliefert hat, namentlich in Beziehung auf den wenig entwikelten Zustand der Aderhaut und Sklerotika und theilweise auch der Netzhaut, so wie besonders die Identität der Stelle in der Sklerotika, an welcher ihre Ausdehnung statt findet, möchten vielleicht die Vermuthung nicht ganz ungegründet erscheinen lassen, dass das Staphyloma Scleroticae posticum zu den Bildungsfehlern gerechnet werden und als ein Stehenbleiben der Entwickelung des Augapfels auf einer früheren Bildungsstufe angesehen werden kann.

VII.

Anatomische Untersuchung eines von einer Iritis heimgesuchten Auges.

Am 24. September 1831 untersuchte ich die beiden braunen Augen eines 65jährigen Mannes, welcher vor einigen Jahren auf dem *linken* eine heftige Entzündung der Regenbogenhaut (aus welcher Ursache, konnte ich nicht erfahren) erlitten hatte. — Das *rechte* gesunde Auge bot folgende Erscheinungen dar: Am unteren Rande der Hornhaut befand sich ein schön ausgebildetes Gerontoxon; doch waren Kapsel sowohl, als Linse ganz durchsichtig, letztere nur in ihrer Mitte schwach gelblich gefärbt. Auch der Glaskörper war ganz pellucirt. Alle Häute des Auges waren sehr schön entwickelt, besonders aber die Netzhaut, welche eine sehr weisse Farbe hatte und vorzüglich nach vorne fester und dicker war, als dies gewöhnlich der Fall ist. — Das *linke Auge* hingegen zeigte manche interessante organische Veränderungen. Was die äussere Besichtigung anlangt, so fand ich den Augapfel von gewöhnlicher Grösse, ganz gleich mit dem anderen und prall anzufühlen. Die Hornhaut hatte an ihrem unteren Rande und den Seiten ein starkes Gerontoxon. Die Sklerotika war in ihrer ganzen Ausbreitung ge-

sund. Die Regenbogenhaut aber viel heller gefärbt, als die rechte, und ihre Structur dahin krankhaft verändert, dass die Fasern derselben nicht mehr deutlich zu unterscheiden waren, sondern ein gleichmässiges, glattes Ansehen hatten. Nach innen und etwas nach oben war der Pupillarrand an einer kleinen Stelle mit der vorderen Kapselwand verwachsen, welche hier eine schwärzlich-graue Trübung zeigte, die weiter nach aussen hin in eine bläulich-weisse Farbe überging. Ausserdem lag an jener Verwachsungsstelle auf der Kapsel ein schwarzer, unregelmässig gestalteter, länglicher Streifen, den man besonders deutlich sah, wenn man das Auge mit seiner hinteren Hälfte gegen das Tageslicht hielt und welcher wahrscheinlich durch eine wuchernde Verlängerung der Uvea gebildet wurde. — Bei der inneren Untersuchung fand ich die Ader- und Netzhaut gesund; doch war die letztere eben so fest und weiss, als im anderen Auge und die Falte und der gelbe Fleck waren eben so deutlich, als in jenem zu erkennen. — Der Glaskörper war vollkommen durchsichtig und von normaler Consistenz; indessen fand ich in demselben (was ich bisher bei so vielen Untersuchungen noch nie gesehen hatte) eine unzählige Menge schneeweisser Pünktchen und Streifen zerstreut, von denen einer, nach innen gelegen, wohl die Grösse eines kleinen Stecknadelknopfes hatte und welche ich für kleine Exudate von plastischer Lymphe in den Lamellen des Glaskörpers zu halten geneigt bin. — Die Linse selbst war vollkommen durchsichtig; nicht so aber die Kapsel. Ihre hintere Fläche war theilweise getrübt, aber an einzelnen Stellen auch so weit durchsichtig, dass man deutlich durch solche Stellen die Iris sehen konnte. Die grösste, weissliche Trübung befand sich nach aussen und erstreckte sich fast über die Hälfte der Kapsel, war nach aussen und unten weniger gesättigt von Farbe, als nach innen und oben,

wo sie mit einem scharfen, ungleichen Rande endigte. Die innere Hälfte der Kapsel war überall schwach getrübt und nach oben fanden sich mehrere, kleine, weissliche Flecke, wohl acht an der Zahl neben einander gruppirt und nach unten ein einzelner, grösserer mit scharf begrenzten Rändern, unter welchem noch ein Paar weisse Streifen bemerklich waren. — Die Trübung der vorderen Fläche der Kapsel ist schon oben beschrieben. — Deutlich sah man ferner nach innen die Verwachsungsstelle des Pupillarrandes mit der vorderen Kapselwand und die länglich-schwärzliche Wucherung der Uvea. Auf der hinteren Fläche der Regenbogenhaut war das schwarze Pigment in sehr grosser Menge angehäuft. — Die Sehnerven beider Augen waren gesund.

In diesem Falle hatte sich die Entzündung der Regenbogenhaut auch auf die Kapsel und den Glaskörper fortgepflanzt und in diesen Theilen jene interessanten Exsudationen von plastischer Lymphe und Verdunkelungen hinterlassen, welche namentlich in der Kapsel ein ganz eigenthümliches Aussehen hatten und sich so charakteristisch von den Verdunkelungen eines beginnenden grauen Staares unterscheiden. — Merkwürdig war die vollkommene Integrität der Linse.

VIII.

Operationsgeschichte einer Cataracta traumatica.

Ich führe den folgenden Fall in dieser Abhandlung aus dem Grunde mit auf, weil er mir besonders in pathologischer Hinsicht bemerkenswerth erschienen ist und die früheren Erfahrungen über die Folgen einer Verwundung des Linsensystems bestätigt. — Entstehen nach Verwundungen des Augapfels mittelst eines spitzen und scharfen Instrumentes Trübungen der Linse und Kapsel, so war die Verletzung so bedeutend, dass entweder beide Theile aus ihren organischen Verbin-

dungen mit den sie ernährenden Gefässen gerissen oder dass sie auch von dem verletzenden Gegenstande unmittelbar getroffen wurden, so dass sie sich entzündeten und in Folge einer Exsudation von plastisch-lymphatischen Stoffen trübten; ja, im letzteren Falle ereignet es sich nicht selten, dass sie gleichzeitig verwundet und von ihren Umgebungen getrennt wurden. Dieses ereignete sich in dem vorliegenden Falle, in welchem ich es nur mit einem reinen traumatischen Kapselstaare zu thun hatte, indem die Linse vollkommen resorbirt zu seyn schien. Zum wahren Glücke des jungen Mannes war sein Auge nicht sehr verwundbar und ertrug die frühere Verletzung ohne bedeutende nachfolgende Entzündung, welche sich sonst in der Regel auch auf andere Theile des Auges, namentlich auf die Regenbogenhaut, erstreckt, zu Verwachsungen, Abscessen, theilweisen oder gänzlichen Zerstörungen der Form des Augapfels Anlass giebt, ja zuweilen durch Fortpflanzung der Entzündung auf die Häute des Gehirns den Tod herbeiführt.

Ein 20jähriger Mann, welcher nie zuvor an Krankheiten der Augen gelitten hatte, verwundete sich selbst mittelst eines spitzen Pfeiles, der von der Armbrust bei'm Abdrücken wieder zurückflog, vor 5 Jahren sein rechtes Auge oben an der Vereinigung der Hornhaut und Sklerotika, so dass der Pfeil durch die Sklerotika drang und aus dem Auge herausgezogen werden musste. Die Entzündung war sehr unbedeutend; das Auge erholte sich bald wieder von derselben, doch war es blind. — Man sieht jetzt am oberen Rande der Hornhaut, etwas nach aussen, in ihr und der Sklerotika eine kleine, Stecknadelknopf grosse, weisse Narbe, nach welcher hin die Pupille verzogen ist, so dass sie ein schräges Oval bildet. — Die blaue Regenbogenhaut hat an dieser Stelle nur einen sehr schmalen Rand und bewegt sich, obwohl hier nicht, überall leb-

haft. — Ziemlich weit hinter derselben sieht man die weiss-grau getrübte Kapsel, auf welcher von der Gegend der Narbe an, ein heller, weisser, schmaler Streifen (wahrscheinlich die Narbe der verwundeten Kapsel) liegt, an dessen oberem Theile ein schwärzlicher Streifen befindlich ist, den ich von der Uvea gebildet glaube. Bei erweiteter Pupille sieht man rund um die Kapsel (die obere Stelle abgerechnet) einen schwarzen Rand, und das Sehvermögen war um vieles deutlicher. Bei der gewöhnlichen Grösse der Pupille erkennt der junge Mann, wenn er mit dem Rücken gegen das einfallende Tageslicht steht, grosse Gegenstände, jedoch nur unbestimmt. Lesen kann er mit diesem Auge nicht. — Im Uebrigen ist der Augapfel, obwohl er ein wenig nach aussen steht, gesund. Das linke Auge ist vollkommen gesund. Ich stellte, da ich die entzündlichen Folgen der Operation dieses schon einmal verwundeten Auges wohl mit Recht zu fürchten hatte, zweifelhaft und liess vorläufig einige Tage eine leichte Diät beobachten und hinter das rechte Ohr ein Vesicator legen.

Am 6. August d. J. machte ich, nachdem die Pupille durch Belladonaauflösung gut erweitert war, die Operation. — Nachdem ich die gerade Beer'sche Staarnadel an der gewöhnlichen Stelle in die Sklerotika eingestossen, dieselbe diagonal auf die getrübte Kapsel gelegt und einen kleinen Theil derselben, welcher nach aussen und oben mit der Orbiculus ciliaris und der Uvea verwachsen war, gelöset hatte, reklinirte ich den Staar mit einem Male glücklich auf den Grund des Auges. Die Nadelspitze kam frei in die Pupille zurück, diese blieb schwarz und der Operirte konnte sogleich hell und deutlich sehen. — Von der Linse konnte ich keine Spur entdecken; er war ein reiner Kapselstaar und die sehr feste Kapsel stellte eine rundliche, membranöse Scheibe dar, weshalb denn auch wohl die

Reklination so schnell gelang. — Der Operirte hielt das Auge sehr ruhig, bekam indessen gleich nach der Operation eine Neigung zu Ohnmacht und leichte Uebelkeiten, die sich aber nach einem Trunke kalten Wassers bald verloren. — Beide Augen wurden durch Heftpflasterstreifen geschlossen, mit einer Augenbinde bedeckt und der Operirte zu Bett gebracht.

Der Operation folgte wider mein Vermuthen, nicht ein einziges, entzündliches Phänomen. Am 4. Tage nach derselben konnte ich das Auge schon von den Heftpflasterstreifen befreien und liess nur einen leichten grünen Augenschirm tragen. Das Sehvermögen nahm mit jedem Tage zu, so dass der Operirte schon in der dritten Woche deutlich grössere Buchstaben erkennen konnte. Jetzt, Ende August's, ist die Pupille ganz schwarz, indess, wie früher nach oben verzogen und die Iris flottirt ganz leicht, bei Bewegungen des immer noch etwas nach aussen stehenden Augapfels. — Das Sehvermögen bessert sich allmählig und man darf sicher hoffen, dass es nach einiger Zeit ganz die frühere Kraft wieder erlangt haben wird, indem dieselbe grösstentheils nur durch den Mangel des Lichtreizes und der Uebung betheiligt gewesen zu seyn scheint.

Bei günstiger Gelegenheit werde ich meine anatomisch-pathologischen Untersuchungen des menschlichen Auges fortsetzen und die Resultate derselben dieser Zeitschrift wiederum einverleiben.

VII.

Amaurose bedingt durch abnorme Beschaffenheit der Sehnerven

mitgetheilt

von

Geh. Hofr. und Prof. K. J. BECK in Freiburg.

Die grosse Anzahl der abweichenden Verhältnisse, durch welche Amaurose hervorgebracht wird, hier anzuführen, liegt nicht in meiner Absicht. Dass die Amaurose durch ein Leiden der Sehnerven oder der Retina, welches primär oder secundär die Verrichtung dieser Theile beschränkt oder aufhebt, hervorgebracht werde, dass dieses Leiden bald mehr auf vitale, bald mehr auf materille Weise sich verhalte, ist auf dem Wege der Erfahrung erforscht und dargethan worden. Manches jedoch, hauptsächlich was das Verhältniss der gestörten Dynamik zu der abweichenden Structur und Textur betrifft, bedarf noch der Aufhellung. Nur die Mittheilung specieller Untersuchungen vermag diese Aufhellung herbeizuführen.

Der von Fischer [1]) ausgesprochene Wunsch, dass von den Aerzten, welche Fälle von Amaurose zu beobachten und zu untersuchen Gelegenheit haben, Krankengeschichten und Sectionsberichte, als Materialien zur künftigen Revision über diesen Krankheitszustand

1) Klinischer Unterricht in der Augenheilkunde. Prag, 1832. p. 389.

möchten mitgetheilt werden, verdient allgemeine Berücksichtigung. v. Ammon [2]) hat genau bestimmt, welcher Weg der zweckmässige ist und eingehalten werden muss, um zu einer glücklichen Bearbeitung einer umfassenden Geschichte dieses Krankheitszustandes zu gelangen. Folgende Beobachtung betrachte ich als zur Mittheilung geeignet.

Maria Anna K. von St. P.; 50 Jahre alt, erbat sich im Anfange des verlaufenen Jahres in dem unter meiner Leitung stehenden chirurgischen Klinikum Rath und Hülfe, des erloschenen Sehvermögens wegen. Dieselbe erfreute sich von Jugend an einer guten Gesundheit. Das Befinden blieb gut bis zum Eintritt der klimakterischen Jahre, obgleich viele ungünstige Verhältnisse auf diese Person, welche ihren Unterhalt durch Händearbeit sich erwarb, eingewirkt hatten. Mit dem, den Stufenjahren entsprechenden Ausbleiben der Menstruation trat Abnahme des Gesichts ein. Mit der Abnahme der Sehkraft verband sich allgemeine Schwäche, Schwerathmigkeit und Kopfschmerz, welcher aussetzte, aber wiederkehrte. Die Kranke hatte sich erst dann um ärztliche Hülfe umgesehen, als das Uebel beträchtliche Fortschritte gemacht hatte. Der Gebrauch der verordneten Mittel fand auf eine unregelmässige Weise Statt.

Bei der von mir vollführten Untersuchung des Auges zeigte sich die Iris, welche grau gefärbt und im Baue unverändert war, unbeweglich, obgleich das Licht in verschiedenen Abstufungen auf das Auge einwirkte, die Pupille war oval, von oben nach unten verlängert, mässig erweitert, an dem rechten Auge rein schwarz, an dem linken Auge schwach getrübt, etwas unrein. Die Sclerotica zeigte schmutzige Färbung, die Gefässe der Bindehaut stellten sich erweitert dar.

---

2) Zeitschr. für Ophthalmologie. 3. B. 1. H. p. 112.

Der Augapfel war auf seiner Oberfläche etwas trocken, die Consistenz normal.

Die Kranke klagte über vollkommene Erblindung, welche ohne täuschende Bilder bestand. Sinnestäuschungen waren jedoch beim Beginne des Uebels als schwarze steigende Punkte vorhanden gewesen. Sie klagte ferner über Kopfschmerz, welcher bald schwächer, bald stärker bestand, selten die Kranke vollkommen verliess. Der Appetit war ungestört. Zum Genusse geistiger Getränke bestand seit lange grosse Neigung. Die angebenen Verhältnisse mussten bei Berücksichtigung der langen Dauer des Uebels und der vollkommenen Erblindung eine ungünstige Prognose bedingen. Die Kranke wollte einem andauernden Heilverfahren sich nicht unterziehen. Sie starb am 7. August 1833 in einer Versorgungsanstalt plötzlich, nachdem sie kurz zuvor übermässig Brandwein getrunken hatte.

Bei der Leichenöffnung, welche in der anatomischen Anstalt vollführt wurde, fand man Brustwassersucht in hohem Grade, Verhärtung und Vergrösserung der Leber und Gallensteine. Wichtig war mir die Untersuchung der Augen und des Verlaufes der Sehnerven bis zum Ursprung, welche Untersuchung mein College Buchegger mit mir vollführte.

Der Augapfel zeigte in allen Theilen normale Beschaffenheit. Nur die Retina beider Augen, zwar in der ganzen Ausbreitung vorhanden, wurde noch weicher, als gewöhnlich, im übrigen unverändert befunden. Die Linse im linken Auge zeigte sich schmutzig gelb gefärbt. Die Sehnerven wurden in allen Theilen vom Ursprunge an bis zur Retina vom normalen Zustande abweichend gefunden. Dieselben stellten sich von ihrem Ursprunge an bis zur Kreuzung bläulicht von Farbe und erweicht dar. Diese Veränderung zeigte sich deutlich an der corpora geniculata der Sehhügel,

verschwand jedoch, als man die Untersuchung weiter in die Hirnmasse fortsetzte. Von der Kreuzung bis zum Eintritt in den Augapfel waren die Sehnerven nicht nur erweicht, sondern auch merklich geschwunden. Die Glandula pituitaria stellte sich dunkelroth, fester als gewöhnlich und vergrössert dar. In dem vorliegenden Falle bestand demnach Amaurose, ohne beträchtliche materielle Störung der Augen bedingt durch Erweichung der Sehnerven, welche über die Orbital- und Cerebraltheile derselben bis in die corpora geniculata sich fortgesetzt hatte, und durch Schwinden derselben, welches vor der Kreuzung bestand.

Nimmt man Rücksicht auf die allmählige Entstehung, auf die das Uebel begleitenden Kopfschmerzen, auf die unveränderte und normale Beschaffenheit der Augen, so wird die Behauptung, dass Ursprung und Sitz des Uebels in den Sehnerven Statt hatte, als begründet sich darstellen. Erweichung und Abnahme der Nutrition fand in den Sehnerven Statt, ohne dass in diesen oder in den diesen nahe liegenden Theilen entzündlicher Zustand bemerkt wurde. Entzündung oder entzündliche Reizung war hier der Erweichung weder vorangegangen noch beigetreten. Auch konnte keine Spur einer Extravasation vorgefunden werden, welche als Ursache oder als Folge der Erweichung hätte betrachtet werden können.

Anschwellung der Glandula pituitaria sollen zuweilen als Ursache der Amaurose bestehen [3]). Ob in dem vorliegenden Falle die Hypertrophie der Glandula pituitaria eingewirkt hat auf den Bestand des Uebels, diese Frage wage ich nicht unbedingt zu verneinen; obgleich mir die Ansicht, als hätte dieser ausgebreitete krankhafte Zustand der Sehnerven durch die abweichende

---

3) Salzb. med. Zeit. J. 1824. 3. B. p. 52. Ueber die Anwendung der Jodin im Kropfe von M. of Pontin.

Beschaffenheit der Glandula pituitaria hervorgebracht werden können, unwahrscheinlich erscheint. Nur dann vermag die Glandula pituitaria mechanisch die Sehnerven zu stören, wenn der Umfang derselben beträchtlich vergrössert ist.

Rudolphi[4]) nimmt an, dass den Sehhügeln in grösserm Umfange der Ursprung der Sehnerven angehöre, indem er sich auf die Zergliederung des Gehirns eines Kindes bezieht, bei welchem das rechte Auge mangelte und der Sehhügel mangelhaft gebildet war. Der vorliegende Fall möchte dafür sprechen, dass der Ursprung der Sehnerven vorzüglich, jedoch nicht ausschliesslich, der hintersten Parthie der Sehhügel, der corpora geniculata zukomme.

Merkwürdig ist Nelaton's[5]) Mittheilung, indem diese zeigt, dass Störungen im Baue der Sehnerven bestehen können ohne dass durch dieselben das Gesicht leidet. Nelaton zeigte ein Gehirn vor, bei welchem das Chiasma der Sehnerven in der Mitte in eine gelatinöse Substanz verwandelt war, während am Rande desselben die Nerven ohne Unterbrechung verlaufen. Nach vorne besteht eine Art Nervenschlinge, welche von einem Nerven zum andern läuft und die Verbindung ohne die Kreuzung vermittelt. Das Gesicht war nicht gestört. Vielleicht würde der genauen Beobachtung einer der weniger auffallenden Gesichtsfehler nicht entgangen seyn.

---

4) Grundr. der Physiologie. Berlin, 1823. 2. B. 1. Abth. p. 199.
5) Revue médicale. Juillet 1833. p. 58.

VIII.

Beitrag zur Lehre von den organischen Veränderungen des Auges nach Staaroperationen

von

Geh. Hofrath und Professor Dr. BECK in Freiburg

nach dem Lateinischen [1])

mitgetheilt

von

Dr. BEGER, praktischem Arzte in Dresden.

A. G., 46 Jahre alt, litt von früher Kindheit an einer Cataract des linken Auges, die durch keine äussere Gewaltthätigkeit entstanden war. Vor kurzer Zeit bemerkte Patientin, dass die Sehkraft des Auges abnahm, ohne dass jedoch durch eine sorgfältige ärztliche Untersuchung irgend eine Trübung der Pupille wahrgenommen werden konnte. Im 16. Lebensjahre der Patientin machte ein mir unbekannter französischer Augenarzt die Extraction der Cataract des linken Auges mittelst des Hornhautschnittes mit so günstigem Erfolge, dass das Gesicht vollkommen wiederhergestellt wurde. Bald darauf aber nahm unter fortdauernden Schmerzen im linken Auge die Schärfe des Gesichts

1) Der Titel ist: Sacra natalita Leopoldi, magni Badarum ducis, etc. indicit Car. Jos. Beck; additur de oculorum mutationibus, quae cataractae operationem sequntur, observatio, adnexis corollariis. Freiburg. Brisigav. 1833. 4.

wieder ab und verlor sich endlich ganz, so dass keine Lichtempfindung zurückblieb. Bis zum Jahre 1820 sah Patientin mit dem rechten Auge, obgleich dessen Sehkraft schwach war; von dieser Zeit an aber nahm die Schwäche desselben immer mehr zu, bis es endlich im Jahre 1822 erblindete und nur wenig Empfänglichkeit für die Einwirkung des Lichtes behielt. Unter solchen Umständen kam Patientin ins chirurgische Klinikum.

Die Untersuchung des rechten Auges zeigte eine an die Pupille reichende Kapsellinsencataract von bedeutendem Umfange. Die nach vorn gedrängte Regenbogenhaut bewegte sich nur träge und beschränkte den Raum der vorderen Augenkammer; die Farbe der Cataract war grau mit dazwischen laufenden, auf der vordern Kapselwand befindlichen weissen, glänzenden Streifen. Die Gegenwart einer ganz leichten Synechia posterior machte sich durch die Erweiterung der Pupille nach Einträufelung einer Auflösung des Extr. belladonae bemerkbar; die Consistenz des Bulbus war von normaler Beschaffenheit.

Zu gleicher Zeit beobachtete ich die Veränderungen des völlig erblindeten linken Auges und fand Folgendes: Keine Veränderung in der Consistenz des Augapfels; Pupille quer verzogen, das mittlere Verhältniss ihrer normalen Grösse übertreffend; Pupillarrand zurückgezogen; die verdunkelten Kapselreste zum Theil an der Traubenhaut hängend; Irisbewegung kaum bemerbar. In der Sclerotica gegen den äussern Augenwinkel hin stellten sich der Beobachtung zwei kleine Knochen ähnliche Geschwülste von bläulicher Farbe dar; die Gefässe der jene Membran überziehenden Conjunctiva erschienen erweitert.

In dem rechten Auge; wo mit Ausnahme der unbedeutenden Iris - und Kapselverwachsung weder eine örtliche, noch allgemeine Complication statt fand, wurde die Cataract durch die Scleronyxis aus der Pupille ent-

fernt und in den Glaskörper versenkt; der zerrissene mittlere Theil der Kapsel liess sich sehr leicht aus der Sehachse entfernen. Die Operation wurde von einem günstigen und andauernden Erfolge gekrönt; keine Entzündung folgte ihr. Einige Kapselflocken, die nur bei erweiterter Pupille zum Vorscheine kamen, störten das wiedererlangte Sehvermögen nicht.

Gegen Ende des Jahres 1832 kam die Kranke wegen ausserordentlich heftigen Schmerzen im Unterleibe, Blutabgange aus der Gebärmutter und weissen Flusses wieder ins chirurgische Klinikum. Aus der Manualuntersuchung ergab sich die Gegenwart eines tief in der Gebärmutter verbreiteten Krebses, gegen welchen wir, da seine Beseitigung unmöglich war; nur die Anwendung der Palliativcur für angemessen hielten.

Jetzt bot sich wiederum Gelegenheit zur Untersuchung der Augen dar. Das rechte Auge war in demselben Zustande geblieben, in welchem es sich nach der Operation befunden hatte. Im linken Auge aber bemerkte man eine andere zu den obenbeschriebenen, noch fortdauernden Veränderungen neu hinzugekommene. Aus der Tiefe des Auges drang nehmlich ein dunkelrother Glanz hervor, so dass die Pupille roth und die Farbe der Iris violett erschien. Eine Veranlassung zu dieser Veränderung konnte die Patientin nicht angeben.

Als die Kranke im Monat März d. J. starb und dem anatomischen Saale überliefert wurde, hatte ich Gelegenheit, die Augen anatomisch zu untersuchen, wobei mein geehrter College Buchegger mich zu unterstützen die Güte hatte.

Im rechten Auge fanden wir Folgendes: die Kapselreste getrübt, verdickt, sehr fest an der Zonula Zinnii anhängend; keine Verwachsung der Kapsel mit der Uvea. Die in der vordern und hintern Kapselwand gemachte Oeffnung gestattete dem Zutritte des Lichtes einen weiten Raum. Der mittlere Theil beider Kapsel-

hälften war entfernt, nur die Kapselränder waren zurückgeblieben. Die der Zonula Zinnii anhängenden und unter sich vereinigten Reste der Kapselwände bildeten einen häutigen Ring, der keine Linsensubstanz enthielt; eine Krystallwulst konnte man nicht entdecken. Der Glaskörper war rücksichtlich der Glashaut und des in ihr enthaltenen Fluidum normal beschaffen, erfüllte vollkommen den hintern Theil des Bulbus und nahm die Stelle der Linse ein; auch konnte man nicht die geringste Spur der Linse auffinden. Die Häute des Auges, Sclerotica, Chorioidea und Retina zeigten sich ganz gesund. Ebenso fand man weder eine Narbe der Sclerotica, wo diese bei der Operation durchstochen worden war, noch irgend eine Spur von Entzündung oder eines Ausganges derselben.

Im linken Auge zeigte sich Folgendes: zwei beerenförmige Staphylome der Sclerotica, 1½ Linien gross und am äussern Augenwinkel bemerkbar. Die Gefässe des auf ihnen liegenden Theiles der Conjunctiva varicös und mit Blut angefüllt; die Lage der Staphylome entspricht dem mittleren Theile der Chorioidea. Nach vorsichtiger Einschneidung des oberen und vorderen Theiles der Sclerotica fand man eine grosse Menge seröser Flüssigkeit zwischen Chorioidea und Sclerotica. Nirgends, auch nicht einmal an der Stelle der Scleroticalstaphylome konnte man eine widernatürliche Verbindung zwischen Sclerotica und Chorioidea auffinden; die innere Fläche der Sclerotica war braun gefärbt und fein gefurcht; ihre Dicke und Festigkeit mit Ausnahme der Stelle, wo sich die Staphylome befanden, normal. Die verdünnten und kugelförmig hervorgedrängten Stellen stellten sich den Staphylomen entsprechend dar; aber auch hier konnte man keine anomale Verbindung zwischen Sclerotica und Chorioidea, noch eine dunklere Färbung unterscheiden. Auf der Oberfläche der Chorioidea schlängelten sich im obern Theile venöse Gefässe

hin; vorzüglich deutlich traten die bedeutend erweiterten vasa vorticosa hervor. Die Gefässerweiterung hatte zugenommen und das die Aderhaut überziehende Zellgewebe war stärker verdichtet; beide musste man für die Hauptursachen der Hervordrängung der Sclerotica halten. Die innere Fläche der Chorioidea fanden wir gesund und mit schwarzem Pigment normal überzogen; weder Ciliarring noch Ciliarkörper liessen eine krankhafte Veränderung bemerken. Die Iris war etwas zurückgezogen, übrigens aber gesund. Die Linsenkapsel besass eine weite Oeffnung; ihre verdunkelten Reste bildeten einen Ring, dessen Ränder unregelmässig zerrissen waren; er selbst hing so an der Zonula Zinnii, dass jedes Ziehen sich in diese fortsetzte. Der Glaskörper erschien vorn nicht platt gedrückt, sondern hatte mehr das Ansehen einer Kugel, weil er die Stelle der Linse einnahm. Die Retina war auf beiden Flächen normal, ohne alle regelwidrige Verbindung. Die Glashaut zeigte sich im Kapsular- und Cellulartheile vollkommen durchsichtig und dünn. Die die Zellen erfüllende Glasfeuchtigkeit entsprach sowohl in Bezug auf Qualität, als Quantität dem naturgemässen Zustande. Besonders bemerkbar aber war auf der innern Fläche der membrana humoris vitrei ein rother mehrere Linien langer und breiter Fleck; ganz deutlich sah man, dass derselbe aus vielen, sehr dünnen, rothen Fasern bestand, die nach vorn liefen. Noch deutlicher konnte man mittelst des Mikroscops die Verästelungen wahrnehmen.

Folgerungen.

Das Urtheil über den Vorzug der verschiedenen Methoden, die Cataract als mechanisches Hinderniss des Sehens aus der Sehachse zu entfernen, wird vorzüglich durch die nähere Bestimmung bedingt, ob der verdunkelte Körper, welcher die Cataract constituirt, im Auge bleiben oder aus diesem durch ein operatives

Verfahren ganz entfernt werden soll. Ist die Zerstückelung der Cataract durch den Hornhaut- oder Scleroticalstich gemacht worden, so wurden die in beiden Augenkammern befindlichen Theile durch Einwirkung des humor aqueus aufgelösst; Letzeres geht in der hinteren Augenkammer freilich langsamer von Statten, weil der auflösenden Flüssigkeit, wegen des durch die cataractösen Theile beengten Raumes, schwerlich der nöthige Zutritt zu diesen gestattet ist; unter dieser Bedingung wird auch die cataractöse Linse durch Auflösung aus dem Auge entfernt. Durch die Extraction wird die Cataract nach gemachtem Hornhaut- oder Scleroticalschnitt aus dem Auge ganz entfernt, was nicht selten zu geschehen pflegt. Zuweilen aber ist man, wie schon Richter [2]) bemerkte, nicht im Stande, die Staarstücken, wenn sie an der Kapsel hängen, zu entfernen.

Wird die Cataract so aus der Achse des Bulbus entfernt, dass sie in den Glaskörper hinabsinkt, so geschieht diess durch die Reclination oder Depression. Erwägt man nun die Dauer der Wirkung, welche dieser Operationsmethode folgt, so kann man fragen, ob dem Glaskörper vermöge seiner Structur und Mischung eine zur Beseitigung der Cataract durch Auflösung hinreichende Kraft innen wohne? Wir bejahen diese Frage, ohne irgend einen Zweifel zu hegen, da die durch Versuche und Beobachtungen erhaltenen Resultate unsere Meinung begünstigen.

Ludwig [3]) stellte folgende mehrmals wiederholte Versuche an, die wir mit seinen eigenen Worten hier erzählen: „Wir legten die ihrer Kapsel beraubte Linse in ein rundes Glas, das die Gestalt des Augapfels hatte

---

2) Observ. chirurg. fasc. I. Götting. 1770. Richter's chirurg. Bibl. 1. B. S. 167. Observ. chirurg. fasc. II. Chirurgische Biblioth. 4. B. p. 326.

3) De suffussionis per acum curatione. Lips. 1783. p. 12.

und etwa eine Unze Flüssigkeit fassen mochte, so, dass sie den untern Theil des Gefässes einnahm, in welches wir den Glaskörper gossen; die Oeffnung des Gefässes aber wurde mit einer feuchten Schweinsblase geschlossen. Nach zwei Tagen sahen wir die Linse durch das Glas hindurch in vier Theile getheilt, und als wir sie nach fünf oder sechs Tagen aus dem Gefässe herausnahmen und ins Wasser legten, lösste sie sich ganz leicht dem Schaume oder weichem Leime ähnlich auf. Diese Versuche wiederholten wir öfterer und beobachteten immer dasselbe.“ Ludwig [4]) stellte sowohl an den Augen todter, als lebender Thiere immer von Neuem dergleichen Versuche an und fand die Linse nach Verlauf einiger Tage erweicht und bis auf den Kern aufgelösst.

Aus anatomischen Untersuchungen hat sich ergeben, dass die verdunkelten weder in der Kapsel eingeschlossenen, noch sehr harten Linsen derjenigen Augen, aus denen einige Zeit vorher die Cataract durch Reclination in den Glaskörper versenkt und aus der Sehachse entfernt worden war, anfangs rücksichtlich ihres Umfangs kleiner und endlich vollkommen aufgelösst wurden. Deidier [5]), Henkel [6]), Acrel [7]) und A. haben nicht blos Verdünnung, sondern auch vollkommene Aufzehrung der Linse beobachtet. Bœrhave [8]) sagt da, wo er von der Cataract handelt: „Depressae lentis tandem moles minuitur, quemadmodum extra corpus, si in aliquo liquore contineatur, mirifice minui deprehenditur.“ Hoin [9]) untersuchte ein Auge, das zehn Jahre

---

4) L. c. p. 13.

5) Consultations et observations par Ant. Deidier. Paris 1754. Haller's Bibl. chirurg. V. II. p. 16.

6) Medic chirurg. Beobacht. Berlin, 1779. Richter's chirurg. Biblioth. 5. B. 3. St. p. 407.

7) Chirurg. Vorfälle a. d. Schwed. übers. von Murray. Götting. 1777. 1. B. p. 109.

8) De morbis oculorum praelectiones publ. Gött. 1780. p. 155.

9) Janin Mem. et observ. sur l'oeil. Lyon et Paris 1772. p. 169.

vorher am Cataract operirt worden war, fand aber nicht die geringste Spur von Linse; die Kapselränder waren vereinigt und hatten einen häutigen Ring gebildet. Pott [10]) deprimirte mittelst der Nadel eine harte Cataract; als die Kranke am dritten Tage nach der Operation von den Blattern ergriffen wurde und eilf Tage darauf starb, fand man eine ganz kleine Linse im Zustande von Auflösung. Scarpa [11]) hatte dreimal Gelegenheit, die Augen Verstorbener, an denen vorher die Cataract deprimirt worden war, zu untersuchen und fand nur ein ganz kleines Stückchen aufgelösster Linsensubstanz. Auch G. Sömmering [12]) beobachtete die verschieden vorgerückte und vollendete Auflössung. Rudolphi [13]) bestätigt es, dass die durch Depression in die Glasfeuchtigkeit versenkte Linse gewöhnlich aufgelösst werde, und sucht daraus gegen die von Berzelius aufgestellte Meinung zu beweisen, dass die Linsensubstanz ebenso wie der Glaskörper durch in sie eindringende Membranen in Zellchen eingeschlossen sey. In einem von mir angestellten Versuche war die niedergedrückte Linse vollkommen verschwunden.

Es ist eine allgemein bekannte Sache, dass die in unverletzter Kapsel eingeschlossene Linse, wenn man sie auch in den Glaskörper versenkt, nie durch Auflösung verschwindet; zuweilen erleidet eine auf solche Weise deprimirte Cataract gar keine Verkleinerung. So machte Richter [14]) einmal die Beobachtung, dass eine bereits vor zehn Jahren deprimirte Cataract wieder in die Höhe stieg und in die vordere Augenkammer fiel;

---

10) Chirurgical Works. London 1779. Vol. III. p. 193.

11) Traité des principales maladies des yeux. Edit. par Fournier Pescay et Begin. Paris, 1821. T. II. p. 45.

12) Beobachtungen über die organischen Veränderungen im Auge nach Staaroperationen. Frankfurt, 1828. p. 71.

13) Grundr. der Physiologie. 2. B. 1. Abth. Berl. 1823. p. 182.

14) Observ. chirurg. fasc. II. Chirurg. Bibl. 4. B. p. 328.

worauf er sie mittelst des Hornhautschnittes nur wenig verändert und in der Kapsel eingeschlossen herauszog. Meistentheils aber wird die Linse, wenn sie auch von der Kapsel umgeben ist, kleiner. Hoin [15]) fand bei der anatomischen Untersuchung des Auges einer Frau, die bald nach der Staaroperation gestorben war, die Cataract deprimirt, die Kapsel dicht und runzelig, die Linse verkleinert. Janin [16]) erzählt uns, dass eine in neun Jahren viermal deprimirte Cataract wieder in die Höhe gestiegen und endlich nach einer zufälligen Erschütterung des Auges durch äussere Gewalt in die vordere Augenkammer gefallen sey; bei der Extraction durch die Hornhaut erschien die Kapsel gerunzelt, die Linse kleiner als gewöhnlich. G. Sömmering [17]) behauptet, dass er die in der Kapsel eingeschlossene Linse, auch wenn sie in den Glaskörper hinabgedrückt worden sey, unverändert gefunden habe. Sehr oft aber ereignet es sich, dass die vollkommen getrennte und in den Glaskörper versenkte Kapsel sich ebenso runzelt, wie die in ihrer Höhle erweichte Linse sich verzehrt; dann findet man die Kapsel in eine kleine und trockne Hülle verwandelt. [18])

Dass die Kapselstückchen, sobald sie ausser aller organischen Verbindung sind, sowohl in der vorderen als hinteren Augenkammer liegen, oder auch in den Glaskörper versenkt sind, aufgelösst und aus dem Auge ganz entfernt worden, ist mir aus fremden und eignen Beobachtungen hinlänglich bekannt. Die Kapselreste aber, welche noch in organischer Verbindung bleiben, wiederstehen dem auflösenden Fludium. Der mittlere

---

15) Janin Mem. et observ. sur l'oeil. Lyon et Paris 1772. p. 167.

16) O. c. p. 266.

17) O. c. p. 71.

18) Ludwig in op. c. II. porro Schmidt über Nachstaar und Iritis. Wien 1801. Ophthalmolog. Bibl. von Himly und Schmidt 2. B. 1. St. p. 153.

Theil der Kapsel wird gewöhnlich mittelst der Nadel abgetragen und zugleich mit der Linse bei fortdauernder Verbindung der Kapsel im Umkreise [19]) in den Glaskörper versenkt. Der von mir erzählte Fall bestätigt diese Meinung zur Genüge. Langenbeck und Buchhorn [20]) bestätigen die Aufsaugung und wenn auch langsame Entfernung der zerschnittenen Kapsel aus dem Auge, aus eigener Erfahrung. Andreæ [21]) sagt, dass die Kapselflocken unter günstigen Umständen nach der Operation aufgesaugt, die vernichtete Kapsel aber schwerlich aufgesaugt und beseitigt werde, dagegen leicht in den Glaskörper abgesetzt werden könne. Jedoch ist zu bemerken, dass die Auflösung der Kapselstückchen langsamer von Statten geht, als die der Linse. Dies geht aus G. Sömmerings [22]) Beobachtungen hervor, der aus der unbedeutenden Grösse der niedergedrückten Kapsel den Schluss zog, man müsse annehmen, dass die Kapseltheile zwar aufgesaugt würden, jedoch nur in einem geringen Grade; hierdurch suchte er die Wahrheit des von Beer aufgestellten Satzes, dass die Kapsel nur schwer aufgelösst und resorbirt werde, zu begründen. Die an Thieren angestellten Versuche setzen die Resorption der getrennten Kapseltheile ausser allen Zweifel. [23])

Hier kann man allerdings nach der Ursache fragen, weswegen sich die Kapsel, wenn sie auch getheilt und in den Glaskörper versenkt ist, aber sich unverletzt erhalten hat, nie aufgelösst und durch Resorption beseitigt werden kann, da doch die Kapselstückchen aus dem Auge

---

19) Scarpa Op. c. p. 266.

20) Biblioth. f. d. Chirurgie von Langenbeck. Göttingen, 1808. 2. B. p. 617.

21) Journ. f. Chirurg. u. Augenheilkunde v. Græfe u. Walther. 1. B. p. 508.

22) O. c. p. 21.

23) Dieterich über die Verwundungen des Linsensystems. Tübingen, 1824. p. 28.

verschwinden? Mir scheint der Grund darin zu liegen, dass eines Theils die normalen Adhäsionen der Kapsel unversehrt bleiben, [24]) andern Theils sich nur Verbindungen mit der Glashaut bilden, die durch Organisation ausgeschwitzter fadenförmiger Lymphe zu Stande kommen. [25]) Durch beide Arten von Verbindung, nehmlich durch die theilweise zurückgeblieben normale und durch die neu hinzugekommene, kann das organische Leben der Kapsel erhalten werden, wodurch nothwendiger Weise die Auflösung verhindert wird. Einen anderen Grund, warum sich die nicht zerschnittene Kapsel erhält, wenn sie auch deprimirt worden ist, muss man darin suchen, dass, so lange sie geschlossen ist, das auflösende Fludium nur ihre äussere Fläche zu berühren im Stande ist; während die getrennten Kapselstücken überall von der Flüssigkeit umspült und endlich aufgelösst werden. Bekannt ist es, dass die serösen Häute dem Drucke einer ungewohnten Flüssigkeit, die von Innen heraus wirkt, weniger wiederstehen können, als wenn dieselbe die äussere Fläche trifft und ihre Kräfte auf diese ausübt. Ex analogia kann man daraus den Schluss ziehen, dass die auflösende Kraft auf die innere Fläche der getrennten Kapselstückchen am stärksten wirkt; dass aber diese Wirkung nicht ins Leben treten kann, wenn die Kapsel unversehrt erhalten wird, auch wenn sie vollkommen getrennt worden seyn sollte.

Da, wo die Nadel zur Entfernung der Cataract die Sclerotica beim Durchgange durch dieselbe verwundet hatte, konnte man auch nicht die geringste Spur einer Narbe bemerken. G. Sömmering [26]) bestätigt, gestützt auf eigne an Augen, an denen vorher die Staaroperation gemacht worden war, angestellte Untersuchungen,

---

24) Conf. Sömmering O. c. p. 36.
25) Conf. Sömmering O. c. p. 36.
26) O. c. p. 18.

dass er einmal eine kaum zu erkennende Narbe gefunden habe, die auf der äusseren Fläche der Sclerotica als ein ganz kleiner dunkler Fleck erschien, der heller war, als die übrigen Theile der Sclerotica; auf der inneren Fläche wurde eine nur eine Linie von der Grenze der Netzhaut entfernte Narbe entdeckt; aber weder im Ciliarkörper, noch in der Chorioidea liess sich eine Spur von Narbenbildung auffinden. Ein andermal machte Sömmering [27]) die Beobachtung, dass die Stelle des Scleroticalstiches die Form eines Rhombus angenommen hatte und härter und dunkler gefärbt war, als die übrigen Theile der Sclerotica; auf der inneren Fläche derselben oder im Ciliarkörper machte sich keine Narbe bemerkbar. Aus der von mir erzählten Beobachtung geht hervor, dass nach gemachter Scleronyxis zuweilen keine Narbe zurückbleibt, was vielleicht seinen Grund in der Beschaffenheit des Instrumentes hat, dessen man sich bedient. Die Nadel, welche ich im Gebrauch ziehe, ist ausserordentlich fein, dreischneidig und sehr fest und gewährt einen sicheren Erfolg.

In dem von mir erzählten Falle war vor der Operation eine Trübung der Kapsel vorhanden; der Erfolg der Operation konnte nur durch einen grossen Schnitt in die Kapsel gesichert werden, wodurch eine weite Oeffnung in derselben entstand. Die anatomische Untersuchung zeigte uns, dass die Verbindung zwischen Uvea und Kapsel, die vor der Operation bestanden hatte, durch diese vollkommen aufgehoben worden war. Dupuytren [28]) will, man solle den mittleren Theil der Kapsel, er möge durchsichtig, oder undurchsichtig seyn, mittelst der Nadel ganz abgetragen, weil er aus Erfahrung zu wissen behauptet, dass sich oft nach der Operation eine Kapseltrübung bilde. Dasselbe Verfahren

27) O. c. p. 25.

28) De la médecine operatoire par Sabatier. Edit. par Sanson et Begin. Paris, 1824. V. 4. p. 161.

räth auch Scarpa. [29]) Jüngken [30]) behauptet, dass sich kleine Kapselwunden bald nachher vereinigen; wegen dieser Eigenschaft der Kapsel, die auch anderen häutigen Organen innewohnt, ertheilt er den Rath, die Kapsel in einem grossen Umfange zu verwunden.

Man muss nicht blos dann, wenn vor der Operation die Kapsel bereits verdunkelt war, den mittleren Theil derselben abtragen, sondern ebenso verfahren, wenn keine Kapseltrübung sichtbar ist. Wir wissen nehmlich aus vielen Beobachtungen, dass sich die Kapsel nach der Operation, es mag nun eine Entzündung bestehen oder nicht, oft verdunkelt, obgleich sie vorher ganz durchsichtig gewesen war. So behauptet Richter [31]), dass die Verdunkelung der im Auge zurückbleibenden Kapsel ganz besonders die Entstehung einer Cataracta secundaria bedingt, welche Ansicht G. Sömmering [32]) in der neueren Zeit durch Anatomische Untersuchung wieder fester begründet hat.

Die primäre Entzündung der zurückbleibenden Kapsel erkennt man aus dem trüben und dunklen Ansehn der Pupille und vorderen Kapselwand, aus dem Kopfschmerz, dem Gefühle von Druck auf das Auge, Thränenfluss und Lichtscheue. [33]) Bei dem weiteren Fortschreiten der Entzündung zur Hornhaut beobachtet man einen aus zahlreichen Gefässen bestehenden Ring, der sich zuerst in dem auf der Sclerotica liegenden Theile der Conjunctiva bildet und zur Sclerotica weiter fortgeht. Nimmt das Leiden noch mehr zu, so wird bekanntlich

---

29) O. c. T. II. p. 40.

30) Die Lehre von den Augenoperationen. Berlin, 1829. p. 772.

31) Vom grauen Staar. Chirurgische Biblioth. 2. B. 4. St. p. 107. et Observ. chirurg. fasc. II. Chirurg. Bibl. 4. B. p. 325.

32) O. c. p. 63.

33) Conf. Walther's Abhandl. aus dem Gebiete der Medicin. Landsh. 1810. 1. B. p. 5.

der Ciliarring [34]), der Ciliarkörper, die Iris und selbst die Cornea von der Entzündung ergriffen.

Ein von mir öfters beobachtetes und meinen Zuhörern gezeigtes Symptom, welches das Fortschreiten der Entzündung zum orbiculus beweisst, ist der mit einer Zurückziehung der äusseren Iriszone sichtbare bläuliche Ring da, wo sich die Hornhaut mit der Sclerotica vereinigt. Der innere Ring der Iris ist so nach vorn gedrängt, dass der Anfang der vorderen Augenkammer grösser, gegen den vorderen und mittleren Theil enger erscheint. Dieser Ring entsteht aber durch eine Aufwulstung des orbiculus ciliaris, wodurch der äussere Kreis der Iris rückwärts gezogen wird, die Sclerotica aber da eine Dehnung erleidet, wo sie an der Cornea anstösst. Dass der Entzündung nicht selten eine Verdickung und Trübung der Kapsel folge, wird wohl niemand in Abrede stellen.

Dieterich [35]) und Beger [36]) beobachteten nach an Thieren angestellten Verwundungen der vorderen Kapselwand sehr selten eine Trübung der Kapsel. Jedoch muss man eine aus diesen Versuchen gezogene Folgerung bei ihrer Anwendung auf die Augenheilkunde scharf begränzen. Dass Verwundungen der Kapsel im menschlichen Auge oft Trübungen derselben nach sich ziehen, beweisen viele Beobachtungen. Vielleicht trat bei den Versuchen an Thieraugen desshalb selten eine Trübung ein, weil die Thiere oft bald nach der Operation getödtet wurden, oder weil sie etwa eine geringere Neigung zur Augenentzündung besitzen. St. Yves [37]) führt mehre Beispiele von Kapselverwundungen an, wo nach einiger

---

34) Conf. v. Ammon's Abhandlung: die Entzündung des Orbiculus ciliaris in Rust's Magazin. 30. B. p. 240.

35) Ueber die Verwundungen des Linsensystems. Tüb. 1824.

36) De reactione Traumatica iridis et anterioris capsulae parietis. Lips. 1833.

37) Nouveau traité des maladies des yeux. Paris, 1722. p. 277.

Zeit Trübung der Kapsel eintrat; obgleich die Verwundung mit einer feinen Nadel gemacht wurde, so hatte sie dennoch Trübung zur Folge. Zweimal kam im Verlaufe dieses Sommers in unserem chirurgischen Klinico eine Verwundung der Hornhaut mittelst eines spitzigen und feinen Instrumentes vor; sie drang bis zur Kapsel und hatte eine Verdunkelung derselben zur Folge. Fabini [38]) sagt, die Prognose aller der Linse und Kapsel beigebrachten Wunden sey ungünstig; in den Fällen, wo die Verbindung mit den benachbarten Theilen aufgehoben sey, folge wegen Mangel an Ernährung sowohl Linsen- als Kapselverdunkelung; auf diese Weise entstehe die Cataracta arida siliquata und cystica; die übrigen Wunden dieser Theile rufen überall Entzündung derselben hervor, die in Verhärtung, Ausschwitzung und Eiterung übergeht und die verschiedenen Arten der Kapsellinsencataract herbeiführt. Diese Meinung hat Mackenzie's [39]) Beifall. Weller [40]) bestätigt es, dass die bis zur Linse dringenden Wunden cataractösen Zustand nach sich ziehen. [41])

Dass die Cataracta capsularis nicht blos eine Folge der Scleronyxis, sondern auch der Keratonyxis und Extraction ist, wissen wir aus Erfahrung. Die Beobachtung der Kapseltrübung nach der Niederdrückung oder Ausziehung der Cataract bestätigen Pott [42]) und Hildebrandt [43]). Das häufigere Vorkommen der Kapselcataract nach der Extraction als nach einer andern Operationsmethode bezeugt Richter [44]), mit welchem auch

---

38) Doctrina de morbis oculorum. Edit. alt Pesth, 1831. p. 243.

39) Prakt. Abhandl. über die Krankheiten des Auges a. d. E. Weimar, 1832. p. 302.

40) Die Krankheiten des menschl. Auges. Berlin, 1826. p. 175.

41) Conf. Schifferli de cataracta D. Jenae 1796, p. 32.

42) O. c. V. III. p. 193.

43) Loder's Journal für Chirurgie, Geburtshülfe u. s. w. 1. B. p. 109.

44) Chirurg. Biblioth. 3. B. p. 507. bei der Anzeige des Wer-

meine eignen öfters gemachten Beobachtungen übereinstimmen. In dem erzählten Falle fand man die Kapselreste des linken Auges, die nach der Extraction zurückblieben, verdunkelt. Mackenzie [45]) behauptet, dass die secundären Kapselcataracten wegen gleichzeitiger Entfernung der Kapsel und Linse aus der Sehachse, seltener der Reclination, häufiger der Extraction und Zerstückelung folgen.

Schmidt [46]) in seiner trefflichen Abhandlung über den Nachstaar, sagt die Irisentzündung und ihre Folgen seyen eine ganz vorzügliche Ursache zur Entstehung derselben, hat aber seine Meinung hierüber nicht genau von allen Seiten erwogen. So spricht Jüngken [47]) von fadenförmigen Trübungen hinter der Pupille, die vorzüglich nach der Extraction, seltner nach der Zerstückelung oder Depression vorkommen und das Sehvermögen schwächen; diese entstehen nach ihm aus einer Entzündung der Uvea oder des Ciliarkörpers.

Die primäre Iritis, welche auf die Extraction oder Keratonyxis folgt, entsteht gemeiniglich in Folge mechanischer Einwirkung durch Berührung der Iris. Dass die Entzündung dieses Organs, welche bisweilen nach der Scleronyxis vorkommt, nicht durch Einwirkung auf die Iris selbst, sondern durch Dehnung oder Verwundung der Ciliarnerven verursacht wird, ist aus Beobachtungen bekannt; daher giebt es auch in Bezug auf das Hervortreten der Symptome eine Verschiedenheit in der traumatischen Iritis nach den sie erzeugenden Ursachen. Bisweilen verengt sich, wenn die Nadel durch die Sclerotica ins Auge gebracht ist, ehe man

---

kes: Vergleichung der verschiedenen Methoden den Staar auszuziehen v. Gisbert de Witt.

45) O. c. p. 635.

46) Ueber Nachstaar und Iritis. Wien, 1801. Ophth. Bibl. 2. B. 1. St. p. 166. Loder's Journal. 3. B. p. 402.

47) O. c. p. 806.

noch die Linse deprimirt hat, plötzlich die vorher erweiterte Pupille. In diesem Falle wird die Thätigkeit der Iris nicht durch den ihr eigenthümlichen Reiz d. h. durch das Licht, unter Vermittelung der Retina, hervorgerufen, sondern die Irisbewegung, welche die Pupillenverengerung bewirkt, erfolgt durch mechanische, die Ciliarnerven treffende, Einwirkung ohne stattfindenden Einfluss von Seiten der Retina. Solche Reizung verursacht hin und wieder eine Irisentzündung auf indirektem Wege. Diess stimmt einigermaassen mit WALTHER's [48]) Beobachtung überein, dass durch eine Lähmung der Ciliarnerven, die zwischen der Chorioidea und Sclerotica an der äusseren Seite des Auges verlaufen, eine ungleiche Erweiterung und Verziehung der Pupille nach dem äussern Augenwinkel hin verursacht werde.

Besonders bemerkenswerth ist der mit Linsensubstanz angefüllte Wulst, welchen G. SÖMMERING [49]) nach der Depression des grauen Staares beobachtete und dessen Gestalt von der der Kapselreste abhängt; daher er bald das Ansehen eines Ringes, bald eines halben Mondes hat oder auch unterbrochen erscheint. Die Kapselränder vereinigen sich nach Abtragung des mittleren Theiles durch den Druck der Flüssigkeit und verwachsen so, dass ein hohler Ring zurückbleibt, der Linsensubstanz enthält, welche SÖMMERING für theilweise wieder erzeugte Linse hält. Obgleich ich den Krystallwulst in dem vorliegenden Falle mit angestrengter Aufmerksamkeit untersuchte, so war ich doch nicht im Stande, denselben zu entdecken, sondern fand nur häutige Kapselreste.

Der Glaskörper im rechten Auge, an welchem die Cataract deprimirt worden war, war nach vorn getreten und nahm die Stelle ein, wo vorher die Linse gelegen

48) Journal für Chirurgie und Augenheilk. v. GRÆFE und WALTHER. 3. B. p. 32.

49) O. c. p. 70.

hatte, ohne dass eine Trübung der Glashaut statt fand. Schon Maitre Jan [50]) hat dieses Hervortreten des Glaskörpers beschrieben.

Von der chronischen Entzündung, die von dem Drucke der Linse auf den Glaskörper, in dem sie versenkt liegt, bedingt ist, hat Sömmering gehandelt, wobei er auf die Recrudescenz der Entzündung Rücksicht nimmt, die durch die immer mehr und mehr in den Glaskörper sinkende Linse hervorgerufen wird. Bisweilen beobachtete ich das Zurückbleiben der Linse während des Operationsactes selbst, während ich ihre Depression vergeblich zu bewirken suchte; sobald aber die Nadel zurückgezogen war, liess sie sich auf den Grund des Auges nieder. Die Beobachtung einer freiwilligen Beseitigung der Linse aus der Pupille ist mehrfach gemacht worden. Hieher gehören, zwei Fälle, welche St. Yves [51]) beobachtete. Janin [52]) führt zwei merkwürdige Beobachtungen an. In beiden Fällen senkte sich die Cataract durch einen Fall; der eine von den Blinden, welche durch den Fall wiederhergestellt worden waren, hatte schon von seiner Geburt an an einer Linsentrübung gelitten. Siebold [53]) beschreibt einen merkwürdigen Fall von einer Senkung der Cataract und Himly [54]) machte die Beobachtung, dass sich die Hälfte einer Cataract senkte. Nach Plenk's [55]) Bestätigung steigt der Nachstaar bisweilen von selbst wieder herab. Schmidt [56]) versichert in seiner Abhandlung über den Nachstaar beobachtet zu haben, dass bisweilen die Linse durch einen spasmus aus dem Grunde

50) Tractat von den Krankheiten des Auges. Nürnberg, 1725. p. 120.

51) O. c. p. 247.

52) O. c. p. 153 u. 154.

53) Ophthalm. Bibl. von Himly u. Schmidt. 1. B. 1. St. p. 187.

54) Ophthalm. Bibl. 1. B. 1 St. p. 190.

55) Doctrina de morbis oculorum. Viennae, 1777. p. 155.

56) Ueber Nachstaar u. Iritis. Ophth. Bibl. 3. B. 1. St. p. 146.

des Auges in die Höhe gestiegen, hier geblieben und plötzlich wiederum verschwunden sey. Eine freiwillige Senkung einer Kapsellinsencataract, an der ein Greis litt, auf den Grund des Auges und dadurch bewirkte Wiederherstellung des Gesichtes beobachtete Fischer.[57])

Aus der so eben erwähnten Wirkung des Niedersinkens der Linse, welche die Entstehung einer chronischen Entzündung ohne irgend eine innere Ursache zu bewirken vermag, giebt es noch eine andere Art von Veranlassung. Nach Eröffnung der Kapsel nehmlich erhalten die Flüssigkeiten Zutritt zur Linse; das Volumen derselben wird durch den Zutritt des Fluidum vermehrt; die sensibeln Theile dadurch gedrückt und in einen Zustand von Reizung versetzt. Oefters kann man, wenn nach der Zerstückelung der Cataract die Linsentheilchen in der hintern Augenkammer zurückbleiben, eintretende Reizung beobachten; zu dieser Zeit lassen die durch die Flüssigkeit von einander getrennten und zerschnittenen Theile eine gewisse Beweglichkeit bemerken. Eine solche Vermehrung des Volumens der Linse kann auch ohngeachtet ihrer Versenkung in den Glaskörper durch den Zutritt der Flüssigkeit bewirkt werden. Jüngken[58]) hält es für nöthig, der nach der Staaroperation eintretenden Entzündung der Glashaut eine ganz besondere Aufmerksamkeit zu schenken.

Dass die Scleroticalstaphylome des linken Auges durch einen von Innen auf die Sclerotica wirkenden Druck entstanden seyen, konnte man aus der Untersuchung ersehen. Das Gewebe der Sclerotica war gedehnt und nur dadurch ohne irgend eine Structurveränderung an den Stellen verdünnt worden, wo die Ge-

57) Klinischer Unterricht in der Augenheilkunde. Prag, 1832. p. 389. Auch vergl. man hierüber: Hahn observationum medicarum et chirurgicarum fasc. Gött. 1788. p. 28.

58) O. c. p. 803.

schwülste sichtbar waren. Die von v. Ammon [59]), Rau [60]), und Radius [61]) beschriebene Erweichung der Sclerotica konnte man nicht entdecken. Ueber die Gegenwart und gleichmässige Verbreitung von Wasser zwischen Sclerotica und Chorioidea ohne stattfindende naturwidrige Verbindung ist bereits oben gesprochen worden. Nach Wardrop [62]) findet man nur selten wässrige Flüssigkeit zwischen jenen Häuten; leider aber erwähnt er nicht die Wechselverhältnisse, unter denen diese Ansammlung Statt gefunden hat. Bekanntlich fliesst bei der Punktion des Staphylom zuweilen wässrige Flüssigkeit aus, die vielleicht in einem Falle der Art ihren Sitz nicht tiefer hat, als zwischen Chorioidea und Sclerotica.

Varicositäten der Chorioidea erzeugten die Krankheit. v. Græfe [63]), Schœn [64]) u. A. hatten den varicösen Zustand dieses Gebildes für eine vorzügliche Ursache des Scleroticalstaphyloms. Rücksichtlich der Secretion des schwarzen Pigmentes fand keine Anomalie Statt.

Die Ansammlung von Serum für eine Folge des varicösen Zustandes der Chorioidea zu halten, trage ich kein Bedenken; denn Varicositäten haben diese hier, wie anderwärts, zur Folge. Lechla [65]) und Ro-

---

59) Die patholog. Anatomie des menschlichen Auges in Bezug auf Ophthalmomalacie. Græfe's und Walther's Journal. 13. Bd. p. 112.

60) Ueber die Erkenntniss, Entstehung und Heilung der Staphylome. Heidelb. 1828. p. 225.

61) Journal der Chirurgie und Augenheilkunde. 7. B. 4. H. p. 581.

62) Essays on the morbid anatomy of the human eye. Lond. 1818. V. II. p. 67.

63) De angiectasia. p. 32.

64) Handb. der patholog. Anatomie d. menschl. Auges. Hamb. 1828. p. 187.

65) Diss. de staphylomate scleroticae. Lips. 1830.

SENMÜLLER [66]) sagen bei der Definition des Sclerotical-staphyloms, Chorioidea und Sclerotica seyen miteinander vereinigt. Jedoch fand in dem erzählten Falle, ohngeachtet ein Staphyloma scleroticae da war, keine Verwachsung zwischen den genannten Häuten Statt. MACKENZIE [67]) erklärt, dass der varicöse Zustand der Chorioidea bei Erzeugung des Scleroticalstaphyloms grosse Rolle spiele, und gedenkt, wie vor ihm andere ausgezeichnete Schriftsteller, der Ansammlung von Wasser zwischen Chorioidea und Retina; die Möglichkeit einer Ansammlung seröser Flüssigkeit zwischen Chorioidea und Sclerotica bei gleichzeitig bestehendem Staphylom der Sclerotica beweisst die gegenwärtige Beobachtung.

Betrachten wir die die Färbung der Pupille betreffenden Veränderungen, so wissen wir recht wohl, dass es je nach der Verschiedenheit derselben auch verschiedene Ursachen giebt. So lehrte BEER [68]), dass man eine bleiche, leicht geröthete, gleichsam glänzende Pupille aus Mangel am Pigment beobachte. RUDOLPHI [69]) bestätigt es, dass bei einer geringen Menge von Pigment die Iris violett, die Pupille roth werde. ROSAS [70]) versichert, dass die Pupille in Folge einer mangelhaften Erzeugung des Pigmentes ein mattes und graues Ansehn bekomme; weil man die Retina sieht. [71]) AUTENRIETH [72]) meinte, der glaucomatöse Zustand werde

---

66) Diss. de staphylomate scleroticae nec non de melanosi et cataracta nigra. Erlang. 1830. p. 14.

67) O. c. p. 446.

68) Lehre v. d. Augenkrankheiten. Wien, 1817. 2. B. p. 495.

69) Grundriss der Physiologie. 2. B. 1. Abth. Berlin, 1823. p. 188.

70) Handbuch der theoret. u. prakt. Augenheilk. Wien, 1830. 1. B. p. 224.

71) Vergl. CANSTATT über Markschwamm des Auges u. amaurotisches Katzenauge. Würzburg, 1831.

72) Versuche f. d. prakt. Heilkunde. 1. B. 2. H. Tüb. 1808.

durch Erkrankung der Chorioidea erzeugt; nach Veränderung der Farbe dieser Haut und Verminderung des Pigmentes wurde die Pupille graugrün. Dass Ansammlungen von Flüssigkeit zwischen Retina und Chorioidea oder Veränderungen der Retina selbst eine Veränderung in der Farbe der Pupille zur Folge haben, weiss man aus mehreren Beobachtungen. [73]) So fand v. Walther [74]) die Pupillen beider Augen graugrün mit anderen Symptomen des Glaucom; die Section zeigte in beiden die Linse hell, den Glaskörper durchsichtig, die Chorioidea normal, die Retina aber mit rothen und schwarzen Flecken hier und da bedeckt. Niemand zweifelt an der Möglichkeit einer Veränderung in der Farbe der Pupille durch eine normale Mischung der im Auge enthaltenen Fluida.

In dem von mir erzählten Falle war, wie ich glaube, die rothe Farbe der Pupille nicht einem Mangel an Pigment, denn dieses war in hinreichender Menge vorhanden, sondern einem rothen Flecke des Glaskörpers zuzuschreiben. Wie und woher diese rothe Färbung der Glashaut entstanden sey, ist nicht ganz klar. Wahrscheinlich ist es dass eine schleichende, dyskrasische Entzündung die Veranlassung zu dieser Veränderung gewesen ist. Es sind mehr Fälle bekannt, wo der Glaskörper durch Blutextravasat roth gefärbt wurde [75]) und in den von Beger [76]) angestellten Versuchen hatte das weit verbreitete, dem Glaskörper per imbibitionem beigemischte Blut die Farbe desselben in eine rothe verwandelt. In unserem Falle aber wider-

---

73) Vergl. Langenbeck neue Bibl. f. Chirurg. u. Ophthalmologie. 1. B. p. 62. Kieser, über die Natur, Ursachen, Kennzeichen u. Heilung des schwarzen Staares. p. 56.

74) Abh. aus d. Gebiete der prakt. Med., Chirurg. und Augenheilkunde. Landsh. 1810. p. 40.

75) Vergl. Schön's Handb. d. pathol. Anatomie d. menschl. Auges. Hamb. 1828. p. 214.

76) O. c. p. 28.

sprechen der umschriebene Sitz und die Unveränderlichkeit der der Glashaut angehörenden rothen Färbung, sowie die deutlich sichtbaren Verästelungen der Meinung, dass diese Röthe von einem Blutextravasate herrühre. Das Vorhandensein von Gefässen in der Glashaut, die wegen ihrer unbedeutenden Grösse nur Serum mit sich führen, kann man nicht bezweifeln, wenn man bedenkt, dass der Glaskörper theilweise wieder erzeugt, bisweilen vermehrt wird, dass er verschiedenen und häufigen Veränderungen unterliegt und dass die Glashaut hin und wieder vor einer Entzündung ergriffen wird. [77]) Himly [78]) versichert mit anderen ausgezeichneten Augenärzten, dass der Glaskörper in kurzer Zeit sich wieder erzeugt; ebenderselbe [79]) beobachtete die Zunahme desselben an Masse und die dadurch bewirkte Hervordrängung der Linse in die vordere Augenkammer. Man liesst sehr verschiedenartige Veränderungen des Glaskörpers und der Glashaut beschrieben. Brisseau, Maitre Jan [80]), Heister [81]), Despais Gendron [82]) u. A., in der neuesten Zeit Benedict [83]), Demours [84]), Mackenzie [85]), Ritterich [86]) haben über die durch eigne Untersuchung gefundenen Veränderungen des Glaskörpers im glaucomatösen Zustande des Auges geschrieben. Andere Veränderun-

---

77) Vergl. Rosas o. c. 1. B. p. 224.

78) Ophthalm. Bibl. 1. B. p. 143.

79) Loder's Journ. 1. B. p. 410.

80) O. c. p. 190.

81) Tractatus de cataracta, glaucomate et amaurosi. Altdorfii. 1720.

82) Traité des maladies des yeux Paris, 1770. T. II. p. 313.

83) Handbuch der praktischen Augenheilkunde. Leipzig, 1825. 5. B. p. 151.

84) Ueber das Glaucom mitgeth. v. Ritter in v. Græfe's und Walther's Journal. 4. B. p. 242.

85) O. c. p. 682., ferner: London medical gazette Oct. 1831. Kleinert's Repertor. 7. Jahrg. 3. H. p. 31.

86) Beiträge zur Vervollkommnung der Augenheilkunst. Leipzig, 1827. p. 148.

gen wurden von Travers [87]), Rosas [88]) und Anderen [89]) beobachtet. v. Ammon [90]) fand den Glaskörper mit Ausnahme einiger durchsichtiger rother Theile in eine den Fleischklümpchen ähnliche Masse verwandelt und zahlreiche Gefässe in der Glashaut. Mit diesem Falle stimmt rücksichtlich der Gefässentwickelung die von mir erzählte Beobachtung sehr überein.

Wenn wir nun eine Vergleichung zwischen dem Erfolge der verrichteten Staaroperationen, wie in der Beobachtung erzählt wird, anstellen, so wird es ganz deutlich, dass die Scleronyxis in diesem Falle die bessere und angemessenere Operationsmethode war, als die Keratonie, man mag nun auf die mit der Operation zunächst verbundenen Folgen, oder auf die, welche erst später der Operation nachfolgten, Rücksicht nehmen.

---

87) A Synopsis of the diseases of the Eye. 3. Edit. Lond. 1824. p. 206.

88) O. c. B. 2. p. 727.

89) Vergl. Schön l. c. p, 214.

90) Hecker's literar. Annalen. 1825. 1. B. p. 138.

IX.

Einige praktische Bemerkungen über die Krankheiten der Thränenorgane

von

Dr. G. BEHRE in Altona.

(Mitgetheilt in der medicinisch - chirurgischen Gesellschaft zu Hamburg, den 12. Julius 1833.)

Bei einer besonderen Vorliebe für das Fach der Augenheilkunde seit längerer Zeit, namentlich mit dem Studium der Krankheiten der Thränenorgane beschäftigt, und durch eine, vorzugsweise in diesem Zweige der praktischen Medicin, nicht unbedeutende Praxis in den Stand gesetzt, viele pathologische Veränderungen der Augen genauer beobachten zu können: erlaube ich mir, heute einige Mittheilungen über die *Krankheiten der Thränenorgane des menschlichen Auges* vorzulegen, indem dieser Abschnitt der Augenheilkunde, wie mir wenigstens scheinen will, noch keineswegs genügend behandelt ist, sondern im Gegentheil sehr viele Lücken übrig lässt. (Weit entfernt, diese meine Arbeit, für etwas irgend Bedeutendes zu halten, bitte ich vielmehr, von derselben weder multa, noch multum zu erwarten, bitte zugleich aber auch, es nicht übel deuten zu wollen, wenn ich nicht so, ganz in verba magistri schwören konnte.

Nur mein kleines Schärflein zur naturgemässeren Begründung einer Pathologie und Therapie dieser

Krankheitsgruppen habe ich pro viribus beitragen wollen; das Unvollkommene meiner Arbeit gewiss sehr fühlend, und daher im Voraus um freundliche Nachsicht bittend.)

Ich möchte die *Krankheiten der Thränenorgane* der besseren Uebersicht wegen, nach dem Vorgange meines hochverehrten Lehrers Chelius, unter *drei Abtheilungen* zu bringen versuchen, nemlich:

1) Krankheiten der absondernden Parthie der Thränenorgane.

2) Krankheiten der zuführenden Parthie derselben.

3) Krankheiten der ableitenden Parthie derselben.

I. Krankheiten der absondernden Parthie der Thränenorgane. [1]

a. Entzündung der Thränendrüse; inflammatio glandulae lacrymalis, Dacryoadenitis. (Schmidt.)

Als eine durchaus isolirt dastehende Krankheit kann dieselbe nicht angesehen werden, da sie stets mit gleichzeitiger Entzündung des die Thränendrüse umgebenden Zellgewebes, meistens auch als periorbita, vorkommt. Schmidt will die Entzündung der Thränendrüse häufig gesehen haben, Beer so wie andere Beobachter nur sehr selten.

Symptomatologie: drückend stechender Schmerz an der Schläfegegend, welcher rasch zunimmt, sich über den Augapfel, die Stirn und selbst auf die Hinterhauptsgegend verbreitet. Anschwellung des *oberen* Augenlides gegen die Schläfegegend hin, allmähliche Hervortreibung des Augapfels gegen den *Nasenwin-*

---

1) Ueber die an den Thränenorganen vorkommenden *Bildungsfehler*, welche directe nicht hierher gehören, vergl. man das interessante Capitel in Schön's Handbuch der patholog. Anatomie des menschl. Auges. p. 62. u. folgende.

kel, wobei die Bewegung desselben schmerzhaft ist. — Zugleich lästige Trockenheit des Auges. Bei Vermehrung der entzündlich geschwollenen Thränendrüse wird selbst durch die mechanisch entstehende Zerrung des Sehnerven das Gesicht beeinträchtigt, die Iris starr, Lichterscheinungen sind im Auge zugegen. — Zugleich Allgemeinleiden, Fieber, Kopfschmerz, caet. — Wird späterhin der Schmerz klopfend, so geht die Entzündung in *Eiterung* über; es entsteht am oberen Augenlide Fluctuation, der Abscess öffnet sich, oder wird künstlich geöffnet. Bei dyscrasischen Leiden, namentlich bei Scropheln, verläuft die Entzündung oft sehr langsam, und hat grosse Neigung in Verhärtung der Thränendrüse überzugehen.

Die *Aetiologie* der Thränendrüsenentzündung ist sehr dunkel; gewöhnlich möchte wohl scrophulöses Leiden mit im Spiele sein. Ich habe gerade in dieser Zeit den Fall eines scrophulösen dreijährigen Knaben vor mir, der, nachdem er schon mehrere Monate an einem cariösen bis jetzt noch nicht geheilten Geschwüre des Stirnbeins gelitten, eine consensuelle, ursprünglich von einem Leiden der Knochenhaut der Temporalseite der rechten Superorbitalportion ausgehende Entzündung der Thränendrüse bekam, welche in Eiterung überging. Das Auge war ganz nach innen gedrängt, und ist auch jetzt noch nicht ganz in seine Lage zurückgetreten. — Ich öffnete den Abscess baldmöglichst und verbinde die Wunde jetzt einfach mit trocknen Bourdonets. — Die Sonde entdeckte aber cariöse Entartung am Superorbitalrande und dringt überdiess mit Leichtigkeit einen Zoll tief in die Augenhöhle ein. — Früher thränte das kranke Auge gar nicht, jetzt reichlich. Der Knabe, übrigens durchaus scrophulös, und an noch mehreren scrophulösen Geschwüren leidend, möchte wohl dem Tode verfallen sein, der wahrschein-

lich durch eine Fortpflanzung der Entzündung auf die Gehirnhäute statt haben wird.

Die *Behandlung* dieser Krankheit ist nach allgemeinen Grundsätzen zu regeln. Selten gelingt die Zertheilung, und desshalb säume man nicht zu lange mit der künstlichen Eröffnung des Abscesses, selbst, wenn man mit der Lancette tief eindringen muss. Stets lege man ein kleines Bourdonet gehörig tief ein, so lange, bis die Eiterung allmählig sich zu vermindern anfängt. — Man vergesse nicht, dass in den meisten Fällen bei diesem Leiden die Superorbitalportion des Stirnbeins mit afficirt ist. —

Die *Thränendrüsenfistel*, zuerst von Schmidt beschrieben, soll zuweilen als *Nachkrankheit* eines solchen Abscesses entstehen, und dann häufig unheilbar sein. — Beer empfiehlt die Cauterisation der fistulösen Oeffnung mittelst einer glühenden Stricknadel. —

Ferner führe ich hier die *Verhärtung der Thränendrüse*, als freilich seltenere Nachkrankheit der Entzündung derselben an. Nicht leicht erfolgt der Uebergang dieser Verhärtung in Krebs. — Wenn jedoch lancinirende Schmerzen sich einstellen, und der Augapfel stark hervorgetrieben wird, so muss die Exstirpation vorgenommen werden. — Im December 1820 verrichtete Dr. O'Beirne [2]) in Dublin die *Exstirpation einer scirrhösen Thränendrüse mit Erhaltung des Augapfels*, und erreichte vollkommene Heilung und Rückkehr des vorhin getrübten Sehvermögens.

b. Hydatidöse Entartung der Thränendrüse. (Hydatis gland. lacrymalis.)

Zuerst von Schmidt beobachtet und beschrieben. Die Krankheit besteht darin, dass sich in dem Paren-

---

2) Cff. Guthrie lecture on the operative surgery of the Eye. London, 1832. p. 164 ff.

chym der Thränendrüse eine Zelle ausdehnt und erweitert, in welcher sich die Thränenflüssigkeit ansammelt, und bei der zugleich statt habenden Reizung der Ausführungsgänge der Drüse zurückgehalten wird. Schmidt erzählt, dass zuweilen eine solche hydatidöse Entartung eines Theiles der Thränendrüse einen ziemlich grossen Umfang erreiche, so dass der Augapfel dadurch aus seiner Lage gedrängt werde, dass selbst bei grösserer Zunahme der Geschwulst vollkommene Amaurose, ja, durch Reflex auf die Gehirnhäute unter apoplectischen Symptomen der Tod erfolge. Bemerkenswerth erscheint, dass in solchen unglücklichen Fällen gewöhnlich auch die Parotis der leidenden Seite anschwoll.

Die *Diagnose* ist oft sehr schwer, und erfordert viele Umsicht von Seiten des Arztes. Jedoch macht ein Irthum in derselben für die *Behandlung* nicht so gar viel aus, indem die Indication hier die ist, das abnorm Angesammelte zu entfernen und die Wiederansammlung zu verhüten. Man sticht um diesem Zwecke zu genügen eine breite Lancette unterhalb des obern Augenlids nahe an seiner Vereinigung mit dem untern so ein, dass die Spitze derselben gegen die Thränendrüse, mithin nach oben, gerichtet ist. Wäre keine Flüssigkeit, sondern unter einer Balg- oder andern Geschwulst die Ursache der Anschwellung, so würde man alsdann nach vergebens gemachtem Einstich die Wunde mit dem Bistourie erweitern und die Exstirpation der porositischen Masse vornehmen. Entleert sich eine hydatidöse Flüssigkeit, so legt man längere Zeit hindurch kleine Bourdonets in die gewirkte Wunde, um durch anhaltende Eiterung eine Verwachsung der ausgedehnten Zellenwandungen zu erreichen. Der Bulbus pflegt bald nach der Entleerung in seine normale Lage zurückzutreten.

c. *Thränengeschwulst des oberen Augenlides. Dacryops palpebrae superioris.* [3])

Meiner Meinung nach noch eine etwas problematische Krankheit. Schmidt sagt, sie sei sehr selten, zuweilen Fehler der ersten Bildung, in andern Fällen nach Verletzung des Augenlides, namentlich nach Quetschungen desselben, entstanden. Sie soll nach Schmidt in der abnormen Ausmündung eines Ausführungsganges der Thränendrüsen in das lockere Zellgewebe des obern Augenlides bestehen, und sich durch eine zunächst am Schläfewinkel gelegene, elastische, unschmerzhafte, begränzte, gewöhnlich bohnengrosse Geschwulst documentiren. Hebt man das obere Augenlid in die Höhe und dreht die Geschwulst nach innen, so drängt sich die Conjunctiva zwischen dem Augapfel und dem Augenlide sackförmig hervor und zeigt bei der Berührung Fluctuation. Das wichtigste Zeichen dieser Ektasie der Thränenflüssigkeit, (wenn ich sie so nennen darf,) soll die Zunahme der Geschwulst beim *Weinen* seyn.

Die *Behandlung* besteht in der partiellen Excision des abnorm gebildeten Sackes, in welchem die Thränen angesammelt sind, welche natürlich von innen her verrichtet werde, und wobei zugleich ein Theil der Conjunctiva palpebr. suporioris mit entfernt werden muss. Chelius räth diesen *Dacryops*, (welcher ihm aber noch nie vorgekommen ist) ganz so zu behandeln, wie die fistula salivalis. Beer will in solch einem Falle nach der partiellen Excision des Sackes ein Seton aus einem seidnen Faden bestehend, mittelst einer gekrümmten Nadel einziehen, um längere Zeit andauernde Eiterung zu unterhalten.

---

3) Cf. Schön. l. c. p. 62 und 63.

II. Krankheiten der zuführenden Parthie der Thränenorgane.

a. Verwachsung der Ausführungsgänge der Thränendrüse nebst dem dadurch bedingten Xerophthalmus.

Stets Folge vorausgegangener Verletzung und der mit derselben verbundenen entzündlichen Reizung, durch welche letztere die Ausführungsgänge der Thränendrüse verödet werden. Die nothwendige Folge dieser Affection ist eine geringere Befeuchtung des Auges, welche man indessen nur dem Gefühle des Kranken nach, nicht aber durch das Gesicht und die Untersuchung beurtheilen und bemerken kann. (Xerophthalmus.) Die Therapie biethet hier wenige Hülfsmittel, allenfalls schleimigte Augenwasser, um das Gefühl der Trockenheit zu mindern. Oefters indessen stellt sich nach und nach eine stärkere Befeuchtung des Auges wieder her; (vielleicht durch neugebildete Thränenkanäle?? oder etwa durch eine allmählig eintretende vicarirende Thätigkeit der Bindehaut des Augapfels??

b. Thränenfluss. Epiphora.

Derselbe besteht in einer *vermehrten Absonderung der Thränenfeuchtigkeit, ohne dass die ableitende* Parthie des Thränenorgans dabei leidet, und muss wohl vom Stillicidum lacrymarum unterschieden werden. Gewöhnlich liegen allgemeine Krankheitsursachen zum Grunde, so dass die Epiphora eigentlich nicht als selbstständige Krankheit, sondern nur als *Symptom* erscheint. Entweder bleibt sie nach vorausgegangener Ophthalmitis zurück, wie ich es mehreremals gesehen habe, besonders nach rheumatischen, wo dann spirituöse Verdunstungen gegen das Auge oft gute Dienste thun, das Beste aber die Zeit; oder es liegen dyscrasische Krankheiten, Syphilis, chronische Hautausschläge, Scropheln dem Uebel zu Grunde. Daher beruht dann auch die Heilung besonders auf Entfernung der der Krankheit

zum Grunde liegenden Ursache, durch welche eine vermehrte Secretionsthätigkeit der Thränendrüse selbst veranlasst wird. Wie gesagt, haben nur spirituöse Einreibungen in die Superobitalgegend und Temporalgegend öfters genutzt, besonders aber längere Zeit unterhaltene Vesicantia im Nacken, hinter den Ohren, und besonders die Fliegen-Vesicantia Successive von der Temporal- bis zur Frontal-Gegend wurde um das Auge umher angewandt. Die allgemeine Behandlung richtet sich natürlich nach dem Charakter der Grundkrankheit.

III. Krankheiten der ableitenden Parthie der Thränenorgane.

Ein sehr reichhaltiges und noch im Ganzen nicht gehörig bebautes Feld, wo der praktische Arzt oft von seiner Kunst verlassen am Berge steht. Beim Erkranken der *ableitenden Parthie der Thränenorgane* ist es eine nothwendige Erscheinung, dass die Thränenfeuchtigkeit entweder nicht von den Thränenpunkten aufgenommen, oder — von den Thränenpunkten resorbirt — durch den Thränenkanal nicht in die Nase geleitet werden kann. — Es sammeln sich daher die Thränen im Thränensee an, und fliessen von Zeit zu Zeit über die Wangen hinab. (*Stillicidium lacrymarum.— Thränenträufeln.*) Zugleich findet man bei diesen Krankheitserscheinungen gewöhnlich an *der leidenden Seite Trockenheit der Nase,* jedoch keinesweges so constant, wie es von früheren Schriftstellern angegeben ist.

A. Krankheiten der Thränenpunkte und Thränenkanälchen. [4])

a. Atonie der Thränenpunkte.

Meistens bei alten Leuten, oder bei jüngeren, die häufig an entzündlichen Affectionen des Augenlides

4) Cf. Schön. l. c. p. 145.

gelitten haben, vorkommend, und stets durch ein chronisch-entzündliches Leiden der Conjunctiva palpebrae bedingt. Ohne Zweifel sind die Thränenpunkte mit einer gewissen lebendigen Resorbtionsthätigkeit begabt, welche die Aufnahme der Thränenfeuchtigkeit vermittelt. Wird nun diese Thätigkeit vermindert, geht das Vermögen der Contraction und Expansion verloren, so wird dadurch die Fortleitung der abgesonderten Thränenflüssigkeit gestört, und es entsteht das *Thränenträufeln*, wohl zu unterscheiden von der *Epiphora*, dem *Thränenfluss*, wegen den verschiedenartigen bedingenden Ursachen. Meistens ist beim stillicidum lacrymarum des *unteren* Augenlides erschlafft, die Thränenpunkte auffallend erweitert, und ohne Contractionskraft.

Aetherische *Reizmittel* sind hier indicirt; spirituöse Erweiterung in die Umgegend des Auges und Verdunstungen ähnlicher Art; dabei ein Tropfwasser von Cadmium sulphur., oder von Sachar. satur. mit Tinct. opii croct. in Aq. rosor. aufgelösst nach der Vorschrift mehrerer englischer Aerzte, welches letztere mir in einem Falle auf die Empfehlung meines Freundes Dr. Schœn wenigstens temporären Nutzen geschaffen hat. Wichtig bleibt immer das Einstreichen der Tinct. opii crocata auf die Conjunctiva des unteren Augenlides als Radicalmittel. Nur muss dasselbe consequent fortgesetzt werden. Vergessen dürfen wir auch nicht der fliegenden Blasenpflaster rund um das Auge herum. Beer empfiehlt ein Cauterium in den Winkel der unteren Kinnlade. Ein gehöriges, diaetetisches Verhalten der Augen muss das Wirken des Arztes natürlich unterstützen. Mir liegen zwei Fälle vor, in welchen dieses Uebel, nach der mit Erfolg gemachten Operation der Thränenfistel (von denen der eine ein 24jähriges Judenmädchen, der andere eine 26jährige Frau, betraf, und wo die Nachbehandlung nach der Beer'schen Methode

mittelst Darmsaiten geleitet wurde,) als Nachkrankheit, und wohl als nicht vollkommen heilbare, zurückblieb. In dem einen Falle ist das Stillicidis mehr periodisch, in dem andern mehr anhaltend. In dem einen leistet das Einstreichen der Tinct. opii crocata am meisten, in dem andern wird dieselbe nicht vertragen, und hier hat sich die schwache Auflösung des Cadmium sulphur. in Aq. rosor. mit geringem Zusatz von Tinct. opii crocata am wirksamsten gezeigt. Zur Zeit der Menses tritt in beiden Fällen ein vermehrter Reiz am Auge, besonders an der Conjunctiva des unteren Augenlides, ein.

b. Verengung und Verschliessung der Thränenpunkte und Thränenkanälchen. [5])

Stets Folge von blennorrhöischen, meistens scrophulösen, Entzündungen, in deren Folge in der Nähe der Thränenpunkte Exulceation in der Conjunctiva palpebralis entstehen. Gewöhnlich ist hier die Resorbtion der Thränen nicht ganz gehindert, sondern nur gestört. Alle mechanische Mittel, welche man früher zur Erweiterung der Thränenpunkte und Thränenkanälchen angewandt hat, schaden durchaus; z. B. Darmsaiten, Bougies, caet. Sie reizen nur mehr, und bewirken oft eine völlige Verwachsung jener Parthien. Die Behandlung muss hier durchaus nur dahin gerichtet werden, die *Conjunctiva des unteren Augenlides zur Norm zurückzuführen*, und hier spielt das Einstreichen des Opium preparate, öfter seltner, je nach dem individuellen Reizvertrage, die Hauptrolle. Sind die Thränenpunkte wirklich *völlig verwachsen*, dann ist gar keine Heilung möglich. Alle mechanischen Eröffnungsweisen schaden hier durchaus.

---

5) Ueber die *angeborne Verschliessung der Thränenpunkte* Cf. Schön l. c. p. 63.

B. Krankheiten des Thränensackes und des Nasenkanals.

Ich komme jetzt zu dem wichtigsten Capitel von Krankheiten der Thränenorgane, und muss im Voraus um Nachsicht bitten, wenn ich dasselbe keineswegs genügend behandeln sollte.

a. Entzündung des Thränensackes. Inflammatio sacci lacrymalis. Dacryocystitis. (Schmidt.)

Mit Recht glaube ich, meiner Erfahrung zufolge, die *Entzündung des Thränensackes*, als causa movens und als Prototyp mancher anderen, die Thränenogane afficirenden Krankheiten aufstellen zu können. Ich glaube nemlich, dass die Entzündung des Thränensackes in ihren verschiedenartigen Nüançen als *Grundkrankheit* angesehen werden müsse, dass aber die *Plennorrhoea sacci lacrymalis*, die *hernia sacci lacrymalis*, und die *Fistula lacrymalis* nur *Ausgänge* jener Grundkrankheit seien. In diesem Sinne nun werde ich die hieher gehörigen Krankheiten abhandeln, ohne mich indessen in die nur zu oft sehr dunkle Aetiologie dieser Krankheitsformen speciell einzulassen, sondern dieselbe nur gelegentlich berührend. —

Die *Entzündung des Thränensackes*, (meist scrophulösen oder selten syphilitischen Ursprungs) beschränkt sich nie ganz allein auf den Thränensack, sondern die Nasenschleimhaut und die Conjunctiva des Auges sind stets mit afficirt. Gewöhnlich zeigt diese Entzündung einen mehr chronischen Charakter. Sie documentirt sich unter folgenden Zeichen:

„Im Anfange Eingenommenheit der Nase an der leidenden Seite, wie beim Schnupfen, Ausfluss einer dünnen, serösen Flüssigkeit aus derselben. Stiche vom innern Augenwinkel gegen die Nase hin, Röthung der Conjunctiva, besonders gegen den innern Augenwin-

kel hin, Geschwulst des Augenlides, besonders des untern, starke Secretion aus den Meibom'schen Drüsen. Die Thränenpunkte sind zusammengezogen, die Aufnahme der Thränen wird dadurch gehindert, das Auge thränt. — An der Stelle des *Thränensackes* fühlt man die Haut geschwollen, und wenn man diese Stelle mit dem Finger drückt, entleert sich etwas weniger mit Thränen gemischter Schleim durch die Thränenpunkte. Dies ist das eigentliche *entzündliche Stadium*, welches aber immer chronisch vorläuft. Bald tritt nun das *blennorrhoische Stadium* ein, in welchem die den Thränensack auskleidende membrana mucosa anschwillt, zugleich stärker secernirt, und somit die Fortleitung der Thränen erschwert. Der im Thränensacke abgesonderte Schleim häuft sich an, wirkt als fremder Reiz auf die Wandung des Thränensackes, besonders auf die *vordere*, welche als *pralle*, bohnenförmige Geschwulst hervortritt, und Fluctuation zeigt. Die Haut auf der Geschwulst ist geröthet, und diese Röthung verbreitet sich gewöhnlich über die Augenlider, besonders über das *untere*. Bleibt nun die Krankheit sich selbst überlassen, so nimmt die Anschwellung und Ausdehnung des Thränensackes mehr und mehr zu, die Hautdecken werden dünner, endlich bricht die Geschwulst auf, entleert den mit Eiter vermischten angesammelten Schleim, zugleich auch die dem Thränensacke zugeführte Thränenflüssigkeit, und stellt alsdann denjenigen krankhaften Zustand dar, welchen man gewöhnlich *Thränensackfistel*, *Fistula sacci lacrymalis*, nennt.

Bei manchen schwammigten, aufgedunsenen Subjecten, besonders bei scrophulösen mit mehr torpiden Charakter, verläuft die Entzündung der Schleimhaut des Thränensackes und Nasenkanals sehr schleichend, letzterer ist keineswegs vollkommen verstopft, sondern seine Schleimhaut nur sehr aufgelockert, die Thränen-

kanälchen und Thränenpunkte sind durch die entzündliche Affection nicht vollkommen geschlossen. Nachdem die nur kurz auftretende entzündliche Reizung rasch in den blennorrhoischen Zustand übergegangen ist, sammelt sich nun im Innern des Thränensackes der sehr reichlich abgesonderte Schleim an, und dehnt die vordere Wandung des Thränensackes in eine, *mit der übrigen Haut gleichfarbige, nicht scharf begränzte, schmerzlose und etwas nachgiebige* Geschwulst aus. (Zum grossen Unterschiede von der die wirkliche Dacryocystitis constituirende Geschwulst.) Sammelt sich der secernirte Schleim in grösserer Menge an, so fliesst er öfters ohne äusseren Anlass partiell durch die Thränenkanälchen in den Thränensee; oder die Thränen, welche nicht mehr aufgenommen werden können, sammeln sich im Thränensee an und fliessen über die Wange. Drückt man indessen die Geschwulst nach oben nur leicht, so entleert sich der Schleim durch die Thränenpunkte; drückt man sie stärker *nach unten* zu, so wird der angesammelte Schleim, jedoch nur bei sehr genau angestelltem Drucke, durch den Nasenschlauch in die Nase entleert. (Bei diesem Zustande befindet sich die Conjunctiva palpebrae stets zu gleicher Zeit in einem blennorrhoischen Zustande, ist leicht aufgelockert, und nicht minder secerniren die Meibomischen Drüsen reichlicher. Vermindert sich nun auch allmählig die Blennorrhoe, ohne jedoch aufzuhören, so bleibt ein Zustand von Atonie und Erschlaffung des Thränensackes mit steter abnormer Schleimabsonderung im Innern zurück, und stellt dann die sogenannte *hernia sacci lacrymalis* der Schriftsteller dar. Wir sehen, dass derselbe aber auch weiter nichts, als ein durch Constitution und manchmal durch ältere zufällige Umstände modificirter Ausgang der Entzündung der Schleimhaut des Thränensackes sei.) Die Symptome, unter welchen diese sogenannte hernia sacci lacrymalis im

ausgebildeten Zustande vorkommt, giebt Schmidt folgendermassen an:

An der Stelle des Thränensackes (d. h. unter dem innern Augenwinkel) eine scharfbegränzte (nicht immer scharfbegränzte B.) bohnenförmige, schmerzlose Geschwulst, über welcher die Farbe der Haut nicht verändert ist. Drückt man die Geschwulst, mit dem Finger, so entleert sich der in der ausgedehnten Höhle des Thränensackes angesammelte Schleim (*stets mit einigen Thränen vermischt* B.) durch die Thränenpunkte. Dieser ist von milchweisser, etwas flockigter, blander Beschaffenheit. Die Ausdehnung der vordern Wandung des Thränensackes verschwindet nur nach dieser Entleerung, um sich indessen allmählig, gewöhnlich nach 12—24 Stunden von neuem zu bilden. Selten überschreitet diese Geschwulst die Grösse einer Bohne, da sie sich bei Ueberfüllung stets von selbst zum Theil zu entfernen pflegt, dann aber gewöhnlich durch den Nasenkanal in die Nase. (Daher ist die an Geschwulst entsprechenden *Nasenseite auch nie ganz trocken.)*

Aus dieser sogenannten hernia sacci lacrymalis soll sich nun, in Folge einer neuen Iritation, einen eignen Zustand bilden, bei welchem durch fortschreitende Veränderung in der Schleimhaut des Thränensackes und des Nasenschlauches die Oeffnung der Thränenpunkte und des Nasenschlauches ganz undurchgängig gemacht werden, während im Innern des Thränensackes die abnorme Schleimabsonderung fortdauert, und derselbe zu einer oft bedeutenden Geschwulst ausgedehnt wird. Man nennt diesen Zustand *hydrops sacci lacrymalis*, Thränensackwassersucht. Hier ist die Geschwulst nicht ganz begränzt, die Haut auf derselben geröthet, sie vermehrt sich mit jedem Tage, erreicht erst die Grösse eines Taubeneies, ist prall, dem Fingerdrucke widerstrebend, und gewöhnlich nur eine

sehr dunkle Fluctuation zeigend. Beim Drucke auf die Geschwulst entleert sich *nichts* weder durch die Thränenpunkte, noch in den Thränenkanal. Mit der Zunahme der Geschwulst wird die Haut mehr bläulich, heisser, empfindlich, das untere, oft auch das obere Augenlid schwillt crysipelatös an, endlich bricht die Geschwullst auf, und constituirt dann den Zustand, welchen wir vorher als *Thränenfistel* bezeichnet haben. Wir haben uns in dieser Beschreibung der verschiedenen Ausgänge der Thränensackentzündung also wieder in einem Kreise umhergedreht, und befinden uns beinahe eben dort, von wo wir ausgingen; zu beweisen, dass diese subtilen Unterabtheilungen der Schriftsteller für die Praxis von sehr geringem Werthe sind.

Bemerken möchte ich noch, dass Scarpa, (aber wohl irriger Weise) die Blennorrhoea sacci lacrymalis nur als *Schleimfluss des unteren Augenlides* gelten lassen will, und behauptet, dass erst consensuell der Thränensack durch die Resorbtion des in der Conjunctiva palpebr. infer. abgesonderten Schleims afficirt werde.

Was die sogenannte hernia sacci lacrymalis, jenen mit Erschlaffung der vordern Thränensackwandung bestehenden chronisch-blennorrhoischen Zustand der Schleimhaut des Thränensackes betrifft, so bemerkt Jæger als charakteristisches Unterscheidungsmerkmal derselben von der acut auftretenden Blennorrhoe des Thränensackes, dass bei der hernia saccis lacrymalis die Anfüllung und dadurch bedingte Hervortreibung der vorderen Wandung des Thränensackes nur *am Tage und in aufrechter Stellung* Statt habe, Nachts aber und in horizontaler Lage verschwinde, indem dann auf mehr mechanische Weise die angesammelte Flüssigkeit sich in die Nase zu entleeren pflege. Bei der acuten Blennorrhoe des Thränensackes, so wie bei der Dacryocystitis finde diese Erscheinung nicht statt.

Nachdem ich nun diese verschiedenen Zustände, freilich nur scizzenweise, dargestellt, glaube ich noch einmal meine Meinung dahin aussprechen zu dürfen, dass sie sämmtlich uns als *Ausgänge* der Entzündung des Thränensackes gelten könne, und dass sie sich aus dieser Entzündung des Thränensackes als der eigentlichen Grundkrankheit sämmtlich entwickeln.

Nur wenige Worte *im Allgemeinen* möchte ich über *die Behandlung* dieser in der Form verschiedenartigen Zustände sagen, ehe ich mehrere hieher gehörige Fälle anführe; das Speciellere der Behandlung, namentlich der Appention der Thränensackfistel einer späteren Seite meiner Mittheilung aufsparend. Durch die von mir beobachteten Fälle werde ich, so hoffe ich wenigstens, den Beweiss für meine obige Ansicht hinsichtlich der eigentlichen Bedeutung jener verschiedenartigen Zustände führen können.

Behandlung der Grundkrankheit, der Entzündung des Thränensackes:

Es kommt hier alles darauf an, die der Entzündung zum Grunde liegende *Ursache* zu entfernen, fast immer ist ein dyscrasisches Leiden zugegen; denn als idiopathisches Leiden kommt diese Krankheit, wohl nur in Folge mechanischer Verletzung vor. *Syphilis, Scropheln, herpes*, vorausgegangene acute Exantheme, namentlich *Pocken*, Masern und Scharlach sind häufig veranlassende Momente. Bei der durch mechanische Verletzung entstandene *idiopathische* Entzündung des Thränensackes sei die Behandlung streng antiphlogistisch, Blutegel *unter* den Nasenwinkel (*nicht* unmittelbar auf die Geschwulst selbst), kalte Ueberschläge, Einschnauben von kaltem Wasser durch die Nase; zugleich Einreibung des unguent. mercuriale auf die Geschwulst. Kommt die Zertheilung nicht zu Stande, so geht man zu mehr erweichenden, lauwarmen Ueberschlägen über, und sucht zugleich den im Thränensacke

angesammelten Schleim durch einen gelinden Druck nach oben und unten zu entleeren, was aber selten gelingt. Gewöhnlich geht die Entzündung in Eiterung über, und sobald man eine auch nur dunkle Fluctuation bemerkt, öffne man dieselbe sogleich mit der Lancette oder dem Bistourie durch einen ergiebigen und gehörig tiefen Einstich, lege in die gemachte Wunde eine feine Charpiewieke, darüber ein halbmondförmiges Heftpflaster und entleere das Angesammelte täglich mit Erneuerung des Verbandes. Liegt ein dyscrasisches Leiden zum Grunde, ist die Entzündung des Thränensackes mehr schleichend, so misslingen die Zertheilungsversuche noch um so mehr. Die Behandlung bleibt mithin im Wesentlichen dieselbe — d. h. zeitig dem gebildeten Eiter durch das Messer Ausfluss zu verschaffen — nur muss natürlich der verhandenen Dyscrasie durch die geeigneten Mittel entgegengewirkt werden. Hier leistet der innere Gebrauch der Mercurialia, namentlich des Sublimats in allmählig steigender Dosis neben einer streng geregelten Diät etwas sehr Wesentliches. Bei dieser einfachen Behandlung pflegt sich die gemachte Oeffnung allmählig zu schliessen, die Thränenpunkte, so wie der Nasenkanal werden wieder durchgängig, besonders wenn man durch örtliche Anwendung adstringirender Augenwasser mit Zusatz von Opium, zu Hülfe kommt, und in der Regel erfolgt die Herstellung des Kranken, wenn es nur gelingt, gegen die Grundkrankheit gehörig und energisch zu wirken, ziemlich rasch.

Bei dieser Gelegenheit darf ich nicht vergessen, der *Behandlung* jenes Zustandes, den die Schriftsteller „*Aegylops*“ nennen, zu erwähnen. Es soll dieser eine zur *Eiterung tendierende Entzündung, des den Thränensack bedeckenden Zellgewebes sein.* Gewöhnlich geht diesem Aegylops oder *Anchylops* (die *erysipelatöse Nasenwinkelgeschwulst* nach Beer und Beck)

voraus, welche sich selten zertheilt, und namentlich bei scrophulösen Subjecten vorkommt. Sehr schwer ist es oft, hier zu unterscheiden, ob die durch Fluctuation sich kund gebende Eiteransammlung (denn gleich im Entstehen, wo noch Zertheilung möglich, bekommt der Arzt das Uebel selten zu sehen) im Inneren des Thränensackes, oder aber nur in dem den Thränensack bedeckenden Zellgewebe statt habe; besonders schwer deswegen, weil die vordere Wandung des Thränensacks stets geschwollen erscheint, und ein Thränenfluss durch den consensuellen Reiz statt hat.[6]) Indessen macht diese Schwierigkeit für die Behandlung so viel gerade nicht aus. Wenn die Zertheilung des Aegylops nicht sehr bald gelingt (und sie gelingt fast nie) wenn die Fluctuation in der Geschwulst ganz deutlich ist, so öffne man dieselbe durch einen ergiebigen Einstich, der nur ja nicht zu oberflächlich gemacht werde, sondern gerne durch die Wandung des Thränensacks fortgesetzt werden darf. Weit entfernt, eine andauernde Thränenfistel dadurch zu veranlassen, befördert man vielmehr die Heilung, wenn man zugleich den stets wenigstens consensuell afficirten Thränensack perforirt. In wenigen Tagen ist dann bei einer einfachen Behandlung mittelst warmer, norcotischer, später leicht adstrigirender Ueberschläge über die afficirte Stelle, die Wunde geschlossen, sowohl die der Haut, als auch die der

6) Ueberhaupt fühle ich mich sehr veranlasst, jemehr ich die als den Anchylops und Aegylops constituirend angeführten Symptome mit denen bei der Dacryocystitis vorkommende vergleiche, mit meinem Freunde Dr. Schön, anzunehmen, dass jene Krankheitszustände qua tales, d. h. als blosse und *ursprüngliche* Entzündung der den Thränensack bedeckenden Haut und des unterliegenden Zellgewebes eigentlich *gar nicht existiren*, sondern dass derselben stets ein ursprüngliches Leiden des Thränensackes selbst zu Grunde liege, dass sie mithin eigentlich mit der Thränensackentzündung ganz zusammenfallen. Aus diesem Gesichtspunkt bitte ich auch die von mir bei dieser Gelegenheit angeführten drei Krankheitsfälle zu betrachten. B.

vordern Wandung des Thränensacks; das Thränenträufeln hört allmählig auf, der Thränensack kehrt zu seiner normalen Function zurück.

Es liegen mir gerade drei hieher gehörige Fälle vor, wo es mir in dem *einen*, in welchem nur noch eine sogenannte Anchylops erysipelatosa (mit bedeutender consensueller Affection des Thränensackes selbst) statt hatte, gelang, die Zertheilung zu bewirken; in den beiden andern Fällen von wirklich ausgebildetem Aegylops aber hatte in dem einen die Natur schon eine Oeffnung des Abscesses bewirkt, welcher durch die Kunst nur etwas erweitert werden musste; in dem andern wurde künstlich die Eröffnung des Nasenwinkelabscesses vorgenommen. Nur in der Kürze will ich einen Bericht über diese drei Fälle geben.

Im Mai dieses Jahres ward mir das 4jährige Kind des Arbeitsmann's W. zugeführt, welches seit 8 Tagen an einer erysipelatösen Anschwellung des Augenlides, besonders des unteren litt, die jetzt ein vollkommen Anchylops erysipelatosa, wie wir es oben beschrieben, darstellte. Die Geschwulst beschränkte sich nunmehr auf den Nasenwinkel des unteren Augenlides, sie war glänzend, prall, gleichsam elastisch, von röthlich-bläulicher Farbe, der Thränenpunkt des unteren Augenlides fast ganz zugeschwollen, die Conjunctiva palpebrae inferioris sammtartig geröthet. Dabei die Nase ganz trocken, Klage über heftiges Ziehen in der Geschwulst, stetes Thränen des kranken Auges. Das scrophulöse Habitus des Kindes war nicht zu erkennen. Ich liess sogleich 4 Blutegel in den Umfang der Geschwulst setzen und nach denselben Ueberschläge von erwärmtem Bleiwasser mit Zusatz von Tinct. opii simpl. über dieselbe machen. — Innerlich ward eine Salzmixtur gereicht. Anderen Tages war nach einer reichlichen Blutentleerung die Geschwulst wesentlich gemindert, weniger prall, die Conjunctiva des untern Augenlides

weniger geröthet. Es ward mit den Mitteln fortzufahren, nur noch eine Einreibung von Ungt. neapol. und ungt. rosar ana Morgens und Abends hinzugefügt. Zugleich liess ich warme Fliederdämpfe in die Nase einziehen. Die Geschwulst vertheilte sich nun mehr und mehr, und nach 14 Tagen war kaum noch eine Spur derselben sichtbar. Das Thränen des Auges hatte aufgehört, die Conjunctiva palbebrae inferioris, so wie der Thränenpunkt desselben war wieder zur Norm zurückgekehrt.

Der *zweite Fall*, wo ein wirkliches *Aegylops* schon ausgebildet war, betraf die 40jährige Frau W., welche am 1. März 1833 sich bei mir meldete. Im linken innern Augenwinkel fand ich eine stark geröthete Geschwulst von der Grösse einer grauen Erbse, zugleich das untere Augenlid etwas nach abwärts gekehrt, die Conjunctiva desselben geschwollen, sammtartig aufgelockert, der Thränenpunkt fast vermischt, mit Eiterschaum umgeben, beim Drucke auf die Geschwulst durchaus nichts entleerend. Die Nase der leidenden Seite war trocken. Das Zellgewebe im Umfange des unteren linken Augenlides oedematös geschwollen, bei der Berührung sehr schmerzhaft. Stetes Thränenträufeln. Es wurden 4 Blutegel in den Umkreis der Geschwulst gesetzt, ein laxans sabrium gereicht, und örtlich Fomentation von Aq. saturnin. c. Tinct. opii simpl. angewandt, um die schon beginnende Eiterung des Zellgewebes zu befördern. Am andern Tage (2. März) zeigte sich ein kleiner Eiterpunkt, der bereits etwas Eiter entleerte. Ich machte sogleich einen sehr ergiebigen, bis in die vordere Wandung des Thränensacks dringenden Einstich mit der Lancette, wodurch reichlich Eiter entleert wurde, und auch bald *Thränen* folgten, zum gewissen Beweise, dass ich, meiner Absicht gemäss, wirklich in den Thränensack eingedrungen sei. In die gemachte Wunde ward *nichts* eingelegt, die Fomentation aber

fortgesetzt. Auffallend hatte sich am andern Tage die Geschwulst (auch die consensuelle des untern Augenlides) gemindert, der Schmerz ganz aufgehört. Die Mittel, örtlich und innen (das laxans) wurden fortgesetzt. Indessen flossen stets aus der offenstehenden Incisionswunde Thränen hervor, und die linke Nasenseite war ganz trocken. Der linke Thränenpunkt schien mehr zur Norm zurückzukehren. Am 6. März war der geöffnete Nasenwinkelabscess geschlossen, Thränenträufeln und eine Erweiterung des Thränenpunktes, so wie eine leichte Anschwellung des Zellgewebes des untern Augenlides blieb noch zurück, übrigens war das untere Augenlid ganz in seine normale Lage zurückgekehrt. Es ward Tinct. opii vinosa täglich auf das untere Augenlid gestrichen, und nachher das Conradische Augenwasser angewendet. Anfang April's 1832 war an an dem krankgewesenen Auge kaum eine Spur der früheren Affection zu bemerken, die Narbe des sehr ergiebigen Einstiches fast nicht mehr wahrzunehmen, nur noch eine leichte Epiphora zugegen, welche später der mehrere Monate lang fortgesetzten Anwendung eines einfachen Augenspiritus, und der Instillation des Conradischen Augenwassers in dem innern linken Augenwinkel vollkommen wich. Bemerken muss ich noch, dass ich auch hier Fliederdämpfe in die betheiligte Nasenseite mittelst einer Papierdute täglich einziehen liess, ein Mittel, welches ich, besonders bei idiopathischen Leiden des Thränensackes nicht genug empfehlen kann.

Der *dritte hieher gehörige Fall*, mehr complicirt durch einen morbum adventitium, war mir in mancher Hinsicht besonders interessant. Den 13. December 1831 wandte sich der 30jährige Schustergeselle K. an mich, um wegen einer schmerzhaften Anschwellung im Nasenwinkel des linken unteren Augenlides sich Rath zu erholen. Ich fand ein bedeudentes Anchylops erysipe-

latosa von ähnlicher Form, wie bei der Frau W., jedoch weniger circumphärischer Geschwulst, weniger deutlicher Fluctuation. Ich versuchte die Zertheilung durch örtliche Blutentziehung und Einreibung der grauen Salbe mit Mandelöl im Umfange der Geschwulst. Die Zertheilung gelang indessen *nicht;* am 16. Dcbr. war die Fluctuation deutlich, und ich öffnete den Nasenwinkelabscess mittelst eines ergiebigen, bis durch die vordere Wandung des consensuell afficirten Thränensackes dringenden Einstiches. Bemerken muss ich, dass ein starkes Thränen des Auges auch hier zugegen, und dass die linke Nasenseite durchaus trocken war. Ganz wie oben angegeben leitete ich nun die Nachbehandlung ein; Alles gestaltete sich aufs Beste, bis der Kranke am 1. Januar 1832 von *modificirten Menschenblattern*, welche besonders das Gesicht sehr reichlich occupirten, befallen ward. Unglücklicher Weise wählten zwei recht tüchtige Pusteln die Ränder der noch nicht vernarbten Wunde des Nasenwinkelabscesses zu ihrem Sitze. Der Thränensack selbst, bereits geschlossen, schwoll von neuem an, die Augenlider selbst, die Conjunctiva bulbi ward stark geröthet; es trat eine wahre Blennorrhoea variolosa conjunctivae oculi ipsius ein. Das rechte Auge war nur leicht geröthet und etwas lichtscheu. Malvendecoct mit extr. satur., und das Einstreichen der Opiumtinctur zwischen die Augenlider minderte diesen Entzündungsprocess, der dem Auge leicht hätte verderblich werden können. Die um die nunmehr ulcerirende Wunde befindliche Blatterpustel hatte ich gleich anfangs nachdrücklich mit Höllenstein betupft. Dass die innere Behandlung bei dem stark febricitiden Kranken den Umständen gemäss eingeleitet worden, versteht sich von selbst. Die allgemeine Krankheit verlief ganz naturgemäss. Am 14. Tage derselben lösste sich der die frühere Abscessöffnung bedeckende Schorfe, und nun gewahrte ich eine ziemlich grosse,

bis ganz in den Thränensack eindringende Oeffnung, welche Eiter und Thränen ergoss. Die lauwarmen Ueberschläge des Malvendecocts wurden noch fortgesetzt, allein die Oeffnung schloss sich nicht, und bei genauer Untersuchung mit einer Fischbeinsonde fand ich auch den canalis lacrymalis stark aufgewulstet und undurchgängig. Ich führte nun, um eine Umstimmung in der Secretion jener Parthie hervorzubringen, um den Nasenkanal wieder durchgängig zu machen, zuerst eine feine Masche von in Höllensteinauflösung getränkter Leinewand bis in den Nasenkanal, liess dieselbe 24 Stunden lang liegen, und brachte dann die Violin E Saite mit Leichtigkeit ein, mit welcher ich (jeden Tag wechselnd) nach drei Tagen bis in die Nase gelangte. Dieses tägliche Einlegen der Saite ward 18 Tage hindurch fortgesetzt, dann ein adstringirendes Augentropfwasser angewandt, daneben die sehr verkleinerte fistulöse Oeffnung mit lapis inf. leicht betupft. Diese schloss sich bis zum 6. Februar 1832 vollkommen, und dauernd, und zwar ohne eine irgend bedeutende Narbe zu hinterlassen. Ein leichtes Thränenträufeln dauerte noch mehrere Monate an, und wich erst dem wärmeren Frühlingswetter. Jedoch hat das früher afficirte Auge noch jetzt eine grosse Neigung zu thränen, besonders bei schärferem Winde; ein Uebelstand, der nach jeder getheilten Thränenfistel, denn diese hatte sich ja offenbar in diesem Falle aus dem früher nicht so bedeutendem Leiden durch Vermittelung der hinzugekommenen Krankheit herausgebildet, statt zu haben pflegt.

Ich kehre jetzt nach dieser kleinen Diversion wieder zur *Dacryocystitis* zurück, und führe zwei hieher gehörige Fälle an, wo es mir in beiden gelang, die Zertheilung der entzündlichen Affection des Thränensackes zu bewirken. Beide Fälle kamen aber auch gleich im Beginne in meine Behandlung.

Gegenstand des *ersten Falles* war der 33jährige Fetthändler M., ein übrigens kräftiger Mann, jedoch von etwas gedunsenem habitus. *Am 26. November 1832* suchte er meine Hülfe wegen einer im linken Nasenwinkel befindlichen schmerzhaften Geschwulst. Ich fand den Thränensack angeschwollen und entzündet, eine Geschwulst von der Grösse einer halben grauen Erbse bildend, bei der Berührung sehr schmerzhaft. Die denselben bedeckende Haut war geröthet, von Fluctuation keine Spur. Beim Drucke fühlte sich die Geschwulst prall an, und weder Schleim noch Thränen entleerten sich durch die Thränenpunkte. Ich untersuchte das untere geröthete Augenlid, und wunderte mich sehr, hier einen *doppelten Thränenpunkt* zu entdecken, während der obere an der palpebrae superior ganz normal gestaltet war. Die Nase der leidenden Seite war durchaus trocken, eine leichte Conjunctivitis bulbi zugleich zugegen. Es wurden zwei Blutegel unterhalb der Geschwulst und zwei in das linke Nasenloch gesetzt, und die Blutung lange unterhalten, zugleich Dämpfe von lauwarmen Wasser mittelst einer Papierdute in die Nase geleitet, über die Geschwulst und das Auges aber kalte Ueberschläge von Aq. satur. c. extr. opii aquos. gemacht. Innerlich eine laxans salin. c. tart. stibiato. Bemerken muss ich bei dieser Gelegenheit, dass ich unter diesen Umständen durchaus *gegen die Injection durch den unteren Thränenpunkt* mittelst der Anel'schen Spritze bin; es wird immer ein nachtheiliger Reiz dadurch ausgeübt, man mag noch so subtil zu Werke gehen. Schon am folgenden Tage war die entzündliche Affection des Auges und des Thränensackes gemindert, die Nase feuchter. Die Behandlung ward fortgesetzt. Einige Tage später gelang es bei der verminderten Spannung des früher entzündeten Thränensackes leicht, denselben mittelst eines mässigen Druckes durch die Thränenpunkte zu entleeren. Es

floss ein weissflockigter, durchaus nicht eiterartiger Schleim aus, und zwar kam derselbe deutlich aus beiden jener doppelten Thränenpunkte hervor, zum Beweise, dass nicht der eine blind war, sondern, dass beide in einem gemeinschaftlichen Abführungskanal einmünden mussten. Mit dem genauen Bericht über die weitere Fortbehandlung darf ich Sie nicht ermüden. Ein Tropfwasser aus Tinct. opii simpl. und Aq. rosar., Einreibung der grauen Salbe in die noch restirende Geschwulst des Thränensackes, öftere Entleerung desselben, anfangs durch Druck nach oben, später durch Druck nach unten gegen die Nase hin, die sacculi disentientis Nachts getragen, dabei Diät des kranken Auges brachten nach 3 Wochen eine völlige Herstellung zu Wege. Nur blieb noch ein lästiges Thränen des früher erkrankten Auges zurück, wogegen sich das Verdunsten eines ganz gewöhnlichen Augenspiritus sehr wirksam erwiess. Die Vaporation der linken Nasenseite, später mit aromatischen Kräutern versetzt, wurde noch fortgesetzt. Jetzt (ich sah den Kranken neulich) ist das Auge vollkommen zur Norm zurückgekehrt.

Zweiter Fall von Dacryocystitis.

Am 12. Julius 1832 wandte sich der *Musiklehrer S.*, 30 Jahr alt, ein sehr thätiger, aber durch seinen Unterricht nur spärlich lebender, manchen Nahrungssorgen ausgesetzter Mann an mich wegen einer Affection des rechten Auges. Ich fand einen ganz ähnlichen Fall, wie den vorhin beschriebenen, nur war hier noch die Möglichkeit zugegen, etwas Weniges Schleim durch einen länger fortgesetzten Druck durch die Thränenpunkte zu entleeren. Der angeschwollene Thränensack blieb aber dessenungeachtet gesperrt, wie er war, und sehr schmerzhaft, wesshalb ich von jeden Druckversuchen ganz abstand. Besonders stark war hier die Entzündung der Conjunctiva palpebrae inferioris, die

mehr den scrophulösen Habitus trug, wie dann auch der Mann früher sehr häufig an Gerstenkörnern gelitten hatte. Die Conjunctiva war sammtartig geröthet, aufgelockert, die Ausführungsgänge der Meibom'schen Drüsen erschienen als gelbliche Eiterpunkte, und ein gelblicher Mucus ward in ziemlich reichlicher Menge abgesondert. Vier Blutegel wurden rund um den angeschwollnen Thränensack, andern Tags zwei in die linke Nasenöffnung gesetzt, ein Vesicans hinter das rechte Ohr gelegt, ein tüchtiges Mercuriallaxans gereicht. Oertlich kalte Ueberschläge von Aq. satur. c. extr. opii aquos. übers Auge und entzündeten Thränensack. Diese mehrere Tage hindurch consequent fortgesetzte Behandlung brachte wirklich eine Zertheilung der Dacryocystitis zu Wege. Bemerken muss ich noch, dass auch hier die warm in die Nasenöffnung der leidenden Seite geleiteten Dämpfe grossen Nutzen leisteten. Nun hatte ich es aber noch mit jenem wohl mehr scrophulösen Leiden vorzugsweise des untern Augenlides zu thun, dessen Beseitigung erst nach Anwendung des Sublimat-Augenwassers, der Einstreichung der Tinct. opii vinosa, nachher die Tinct. opii crocata, und zuletzt beim Gebrauche einer einfachen Augensalbe von weissem Präcipitat, extr. op. aqos. Camphor und Adeps porci sehr langsam gelang. Spirituöse Verdunstungen gegen die Augen beschlossen die Kur, welche vom Julius bis zum Ende September dauerte.

Es würde mir nun noch obliegen, über das *operative Verfahren bei der wirklich ausgebildeten Thränensackfistel* Einiges mitzutheilen. Wollte ich diese Operation ganz erschöpfend darstellen, wollte ich dieselbe historisch mittheilen, *Alle* erschienenen Methoden beschreiben, und *Alle* verschiedenen Ansichten der Schriftsteller über den Vorzug der einen oder andern Methode erzählen, so würde dies den Raum dieser

Blätter bei weitem überschreiten, und die Geduld meiner Leser zu sehr ermüden. Die gesammte hierher gehörige Literatur finden wir sehr genau in Schreger angegeben, so wie auch Beck und Fischer [7]) viel Interessantes über diesen Gegenstand mittheilen, der einzelnen Abhandlungen in Journalen und Dissertationen nicht zu gedenken. Wenige Worte nur möchte ich über Jæger's Verfahren bei Behandlung der sogenannten Blennorrhoea sacci lacrymalis, und bei der Hernia sacci lacrymalis anführen, da ich diese nur aus seinem Munde habe, und durch seine Praxis bestätigt sah. Jæger öffnet bei der Blennorrhoea sacci lacrymalis den Thränensack sehr zeitig durch einen ergiebigen Einstich, und wendet dann später adstringirende Einspritzungen an, um den Thränensack zur normalen Secretion zurückzuführen. Einigemale versuchte er es, Einspritzungen in den blennorrhoischen Thränensack von *unten her* durch die Nase und den canalis lacrymalis zu machen, kam aber bald von diesem sehr beschwerlichen, und oft nachtheiligen Verfahren zurück. Die Erschlaffung der vordern Wand des Thränensackes, die sogenannte *Hernia sacci lacrymalis*, will Jæger ebenfalls mit dem Messer geöffnet wissen, indem man nach gemachter Incision *directe* auf die abnorm secernirende Schleimhaut des Thränensackes einwirken könne. Alle gerühmten Compressionen von Scarpa, Pott, Bell, etc. verwirft Jæger durchaus, und Jæger ist bekanntlich sehr glücklich in seiner Behandlung der Krankheiten der Thränenorgane.

Ich gehe nun zur Behandlung der *Thränensackfistel* über, die natürlich mit der Behandlung des sogenannten *hydrops sacci lacrymalis*, nemlich des, der wirkli-

---

7) J. N. Fischer *clin. Unterricht in der Augenheilkunde.* Prag, 1832. (Ein, namentlich in Beziehung auf die Pathologie der Thränenorgane, nicht genug zu empfehlendes Buch.) B.

chen Thränenfistel vorausgehenden Zustandes, zusammenfällt. Die Aufgabe, welche unter diesen Umständen der Kunst gestellt ist, ist dreifach. Es handelt sich nämlich darum:

1) dass der Thränensack geöffnet, oder, im Falle eine Thränenfistel, die bestehende Oeffnung gehörig erweitert werde, um den angesammelten Schleim zu entleeren.

2) dass durch eine angemessene Behandlung die krankhafte Secretion der Schleimhaut des Thränensackes regulirt, und

3) dass die Durchgängigkeit der aufnehmenden und ableitenden Parthie des Thränenorgans wieder hergestellt werde.

Diese Aufgabe ist aber nicht immer so leicht zu lösen, besonders die beiden letzten Punkte derselben. Die Eröffnung des Thränensackes ist für jeden, nur einigermassen habilen Chirurgen eben nicht schwierig. Ich bediene mich zu diesem Zwecke am liebsten des feinen Petitschen Messers, indem ich mit demselben zu operiren gewohnt bin; indessen vertritt ein jedes gehörig gearbeitetes feineres Bistourie dessen Stelle vollkommen. Nur sei man bei der Incision nicht zu ängstlich, dass man zu tiefe gehe, und die entgegengesetzte Wandung des Thränensackes verletze. Diese Furcht ist ungegründet. Auch mache man die Incision ja nicht zu klein, stets etwas schräge von unten nach oben. (NB. der Rücken des Messers sei stets der Nase zugekehrt.) Man entleert dann den angesammelten Schleim durch gelindes Drücken, *nicht* durch Einspritzungen, und legt in die gemachte Wunde ein Bourdonettchen von sehr zarter Charpie, bloss in laues Wasser getränkt. Darüber ein halbmondförmiges Pflaster, am besten von Emplast. cerussae., da gleich anfangs angewandt das Englische Heftpflaster leicht einen nachtheiligen Reiz

auf die Haut, und eine locale rosenartige Entzündung erregt.

Man kommt nun zur *Behandlung der Schleimhaut des Thränensackes*, welche nach der gemachten Incision offner zu Tage liegt. Gewöhnlich ist sie aufgelockert, gewöhnlich erstreckt sich diese Auflockerung durch den ganzen canalis lacrymalis, und der Abfluss der Thränen durch die Nase ist gehindert. Hier sondire man *nur ja nicht sogleich*, sondern beschränke sich auf das Einlegen des einfachen Bourdonnets, und auf warme Ueberschläge von einer Auflösung von Extr. satur. in Aq. rosar. mit Zusatz von etwas Tinct. opii simpl. Erst nach 8 Tagen etwa untersuche man vorsichtig den Nasenkanal, und kann dann nöthigen Falls zum Tropfwasser von Lap. divinus oder von Sublimat mit Tinct. Thebaica übergehen. Zugleich aber vergesse man das *Einziehen warmer Dämpfe*, (entweder von blossem Wasser, oder von einem Fliederabsud) *durch die Nase* nicht, indem in den bei weiten meisten Fällen nur eine *Auflockerung* der Schleimhaut des Nasenkanals, *nicht* aber eine *wirkliche Verwachsung* die Undurchgängigkeit desselben bedingt. Dass man bei dieser Gelegenheit auch den *Thränenpunkt*, so wie besonders dem *untern Augenlide* einige Aufmerksamkeit schenkt, versteht sich von selbst. Häufig stellt sich nun bei der angegebenen und Wochen lang fortgesetzte Behandlung die Durchgängigkeit des Nasenkanals wieder her; allein nicht immer, besonders dann nicht, wenn das Uebel lange bestand, lange schon eine fistulöse Oeffnung zugegen war, und wenn eine bestimmte Dyscrasie mit im Spiele ist. Wird also der Durchmesser des Nasenkanals bei der angegebenen Behandlung nicht wieder hergestellt, so ist die Anschwellung der Schleimhaut gewöhnlich mehr fest und granulös. Unter diesen Umständen untersucht man zuerst mittelst einer Fischbeinsonde den Nasenkanal.

Man führt dieselbe in einer horizontalen Richtung durch die bestehende fistulöse Oeffnung des Thränensackes ein, und sucht, indem man die Sonde gegen den Augenbraunbogen erhebt, sie in den Nasenkanal einzuführen. Oft gelingt dies beim ersten Versuche, dann lasse man die an der Stirne durch Heftpflasterstreifen befestigte Sonde 24 Stunden lang liegen, mache nachher Einspritzungen von lauwarmen Wasser in den Nasenkanal, und gehe nun alsbald zur Behandlung mittelst der Darmsaite, wie wir sie nachher angeben werden, über. Kommt man mit der Fischbeinsonde nicht sogleich zu Stande, so versuche man eine feine Mejan'sche Sonde, wende aber mit derselben ja keine zu grosse Gewalt an; vielleicht dringt dennoch die Fischbeinsonde beim zweiten oder dritten Versuch durch. Ist eine *wirkliche Verwachsung* an einer Stelle des Nasenkanals zugegen, (NB. der ganze Kanal möchte wohl nie verwachsen sein, wenn er nicht vorher durch plumpes Sondiren sehr verletzt und misshandelt war) dann öffne man die verwachsene Stelle durch die vorsichtige und gehörig gerichtete Einführung einer stärkeren, spitzigen silbernen Sonde, der man sogleich die Fischbeinsonde, nachher aber die Darmsaiten folgen lässt.

Der Nasenkanal ist nun geöffnet; allein, es kommt darauf an, ihn auch vollkommen offen zu *erhalten*, und zu bewirken, dass er zu seiner *normalen Function zurückkehre*. Um diesen Zweck dauernd zu erreichen, muss die kranke Schleimhaut des Nasenkanals wieder zur normalen Secretion zurückgeführt werden. Hier nun tritt nach dem vorher angegebenen präliminären Verfahren die Behandlung mittelst Einlegen der Darmsaiten ein. Gerne lasse ich der ersten Anwendung der Darmsaite einige Tage hindurch das Einlegen eines feinen aus Fäden eines, in eine concentrirte Höllensteinauflösung getauchten, nachher getrockneten

und zu Charpie gemachten Leindwandstreifens vorausgehen. Ich kenne kein Mittel, welches abnorm secernirende Schleimhäute leichter und besser zur Normalfunction zurückführt, als gerade die örtliche Anwendung des Höllensteins. Zugleich ebnet derselbe hier auch der Darmsaite den Weg.

Man führt nun zuerst eine Violin E Saite in den Nasenschlauch ein. Am besten geschieht dies, indem man ein Stückchen von der Länge des Kanals abschneidet, dasselbe vorne, oder vielmehr unten, etwas abrundet, den Theil aber, der zur Oeffnung des Thränensackes herausragt, durch Käuen etwas erweicht und umbeugt. Ein halbmondförmiges Stückchen Engl. Pflaster hält das Ganze in seiner Lage. Am folgenden Tage wechselt man die Saite, die man späterhin auch mit Tinct. opii crocata oder mit Präcipitatsalbe oder mit einer Auflösung des Cuprum sulph. bestreichen kann, und fährt täglich so fort, bis die E Saite verbraucht ist. Man geht nun zur Violin A Saite über, nachdem man, vorher den Nasenkanal mittelst der Fischbeinsonde sondirt und eine Einspritzung von lauem Wasser bis in die Nase gemacht hat, um sich von der bestehenden Durchgängigkeit noch mehr zu vergewissern. Hat man nun diese zweite Saite auf dieselbe Weise verbraucht, so macht man wieder eine versuchsweise Einspritzung, lässt einige Tage die Saite hinweg, legt bloss eine *kurze* Papierwicke in die Oeffnung des Thränensakes, und beobachtet, ob der Nasenkanal dennoch seine bisher erlangte Durchgängigkeit behält. Zugleich lässt man warme Dämpfe auf die oben beschriebene Weise durch die Nase einziehen. Ein leichtes Tropfwasser von Sublimat mit Tinct. opii in die Oeffnung des Thränensackes instillirt, thut hier auch gute Dienste. Bleibt der Nasenkanal vollkommen durchgängig, so geht man zur Schlies-

sung der Oeffnung des Thränensackes über, welcher am besten durch leichtes betupfen mit Höllenstein erreicht wird, und gewöhnlich in wenigen Tagen erfolgt; *vorausgesetzt, dass Thränenpunkte und Thränenkanälchen gesund sind.* Ist aber der Nasenkanal noch nicht gehörig durchgängig, verengt er sich dennoch wieder, dann wendet man noch auf dieselbe Weise die Violin D Saite an, ehe man zur Schliessung der Oeffnung des Thränensackes übergeht. Ein dickere Saite darf man nicht in Anwendung ziehen, und diese reicht auch vollkommen aus.

Es ist wahr, dass diese ursprünglich von Beer und Schmidt ausgehende, nachher von Jæger und Chelius noch mehr cultivirte und vereinfachte Methode die Geduld sowohl des Kranken, als auch des Arztes sehr in Anspruch nimmt, dass die Behandlung Monate lang dauert, dass der Erfolg nie so schnell visibel ist, als bei den neueren eingreifenden Operationsverfahren von Dupuytren und Græfe. Allein — der Erfolg ist *sichrer*, die Heilung dauernd — Recidive hier sehr selten, und die Unbequemlichkeit und Gefahr des Tragens eines fremden Körpers im Nasenkanal, wie es bei den letztgenannten Verfahrungsweisen der Fall ist, fällt hier ganz weg. Desshalb ziehe ich diese Methode caetris paribus allen übrigen vor, und kann in Wahrheit versichern, mittelst derselben mehrere recht fatale Thränensackfisteln geheilt zu haben. Ich erinnere nur an den *Fall des zugleich an herpes exedens scrophulosus leidenden 26jährigen Judenmädchens*, welches ich bei Gelegenheit eines Vortrages über Decoct. Zittmanni schon als geheilt vorzustellen das Vergnügen hatte; so wie an dem Fall der *40jährigen Madame S.*, zwei Fälle von geheilten Thränenfisteln, über welche ich bereits vor 2 Jahren in einer augenärztlichen Mittheilung sprach, und die ich ganz nach der ange-

gebenen Methode behandelte. [8]) Vergessen wir nicht, dass wohl der Hauptvorzug dieser Methode darin besteht, dass man durch dieselbe nicht *allein auf mechanische* Art den Durchmesser des Nasenschlauches wieder herzustellen sucht, sondern zuerst und nachher zugleich solche Mittel anwendet, welche die *Vitalität der erkrankten Schleimhaut* zu ihrem normalen Grade zurückführt.

Es sei mir erlaubt, nur noch, indessen nur scizzenweiss, *einiger anderen Behandlungsweisen der Thränensackfistel* zu erwähnen. *Z. B. des Verfahren's von* Mejean, später durch Cabani verändert:

Man bringt eine feine Mejean'sche Sonde in den Nasenkanal durch die Fistelöffnung und stösst sie unten wieder hinaus. Dass dieselbe wirklich in die Nase gelangt sei, davon überzeugt man sich durch das Kitzeln, welches der Kranke in der Nase empfindet, oder durch das Ausfliessen einiger Tropfen Bluts aus der Nase. Man bringt nun entweder den Mejean'schen Sondengriffel, oder die Cabani'sche durchlöcherte Platte in den Mund, und sucht durch Vorstossen die eingeführte Mejean'sche Sonde in eines der Löcher jenes Instruments einzuführen. Ist dies geschehen, so wird der Schieber des Instruments vorgedrückt, die Sonde auf diese Weise eingesperrt, und nun zieht man die oben geöhrte und in ihrem Oehr mit Seidenfäden versehene Sonde aus, und die Seidenfäden in den Nasenkanal ein. Diese Seidenfaden wirken nun als Eiterband, werden öfters hin und her bewegt, nöthigenfalls mit neuen gewechselt, und bleiben so lange liegen, bis man das Volumen des Nasenkanals als hergestellt ansehen kann. v. Walther's [9]) Encheirese

8) Ich hatte das Vergnügen diese beiden Fälle von geheilten Thränensackfisteln in der Versammlung der medicinisch-chirurgischen Gesellschaft zu Hamburg vorzustellen. Die nähere Relation darüber würde hier zu weit führen. B.

9) Conf. *Commendatio*, qua Ph. v. Walther praecepta et mo-

mit dem Seton ist diesem Verfahren durchaus nachgebildet. Ebenfalls ist Fischer's Verfahren ähnlich, nur bedient derselbe sich zur Einziehung des Seton's einer Darmsaite, an welche er die Seidenfäden befestigt, mithin viel milder verfährt, als die früheren Chirurgen. [10]) Ueberhaupt darf ich nicht unterlassen, was die rationelle Behandlung der Thränensackfistel betrifft, bei dieser Gelegenheit auf Fischer's treffliche Bemerkungen über diesen Gegenstand zu verweisen.

Petit will das Seton mittelst einer sehr feinen Uhrfeder durch den Nasenkanal einziehen, nachdem er vorher eine feine silberne Röhre durch die Fistelöffnung bis in die Nase geleitet. Ein auf jeden Fall verwerfliches Verfahren.

Noch andere haben statt des Setons das *Einlegen eines Bleidraths* angerathen, der auf ähnliche Weise eingeführt wird, und längere Zeit im Nasenkanal beherbergt werden soll. Gewöhnlich aber erfolgt, nach diesem Verfahren, so wie auch bei der Behandlung mittelst des Seton's heftige Reizung des Nasenkanals, entzündliche Anschwellung der Fistelöffnung, des Augenlides, und oft der Wange, und dennoch wird der projectirte Zweck nicht erreicht, indem gewöhnlich das momentan hergestellte lumen des Nasenkanals bald nach hinwegelassenem Seton oder Bleidrath sich wieder verengt; ein Uebelstand, welcher bei der Behandlung mittelst Darmsaiten, die freilich mehr Zeit und Mühe erfordert, nicht Statt hat.

Zu den *gewaltsameren* Mitteln, die Eröffnung des durch Aufwulstung der Schleimhaut verengten Nasenkanals zu bezwecken, und sein lumen wieder herzustellen, gehört auch (wenigstens meiner Erfahrung

---

nita de fistula et polypo sacc. lacrymali communicat. Radius scupt. ophth. minor. Bd. 2. p. 96.

10) Conf. Fischer klin. Unterricht in der Augenheilk. Prag, 1832. p. 340.

nach) das Verfahren von Dupuytren, welchem das v. Græfe'sche durchaus nachgebildet ist. Besteht keine fistulöse Oeffnung, oder ist diese, wie es gewöhnlich der Fall ist, zur Einbiegung des hier nöthigen Instruments zu klein, so wird mit einem gewöhnlichen Bistourie der Thänensack geöffnet, oder die bestehende Fistelöffnung erweitert. Durch diese Fistelöffnung wird nun ein kleiner, mit einer silbernen, oder goldenen, oder Platin-Canülle versehenes Troicart in den Thränensack eingeführt, und durch den Nasenkanal in der Richtung des letzten bis in die Nase vorgestossen. Das Stilet des Troicarts wird nun ausgezogen, die Canülle aber bleibt liegen, und soll in den nun gemachten Kanal einheilen, um so auf *mechanische* Weise den Abfluss der Thränen durch den Nasenkanal wieder herzustellen und zu unterhalten. Die äussere Oeffnung des Thränensackes soll nachher künstlich geschlossen werden. Ueber das Unzweckmässige dieser Methode brauche ich wohl nicht viel zu sagen. Es ist eine rein mechanische, die Vitalität jener so nervenreichen Parthie gar nicht berücksichtigende Behandlungsweise, und — der Erfolg — die Erfahrung spricht auch gegen dieselbe. Ich habe (unter wieder andern ähnlichen) in *drei* Fällen gesehen, dass die auf diese Weise Operirten eine sehr heftige erysipelatöse Entzündung der einen Gesichtshälfte bekamen, und in zweien von Dupuytren operirten Fällen war nach etwa 4 Wochen das eingelegte Röhrchen unter heftigem Reiz durch die Nase ausgeschneuzt. — Dass Dupuytren neuerdings einen eigenen Mankir zum Wechseln der eingelegten Canülle hinzugefügt hat, ist bekannt.

v. Græfe's Verfahren unterscheidet sich vom Dupuytren'schen besonders dadurch, dass Græfe nach eingestossenem Troicart, welcher in noch grösserer Dimension, als der Dupuytren'sche gefertigt ist, durch die mit einer Handhebe versehene Canülle sehr dicke Darm-

saiten in den nun gebahnten Kanal einzieht, und dieselbe, *nach Entfernung der Canülle*, bis zur Verschwielung des neuen Weges liegen lässt. Die vollkommene und andauernde Verschwielung desselben will v. Græfe zuletzt durch die Einlegung eines dicken Bleicylinders bewerkstelligen. Dass der Erfolg auch dieser Behandlungsweise in verschiedenen Fällen ungünstig sei, davon habe ich in v. Græfe's Klinik mich zu überzeugen Gelegenheit gehabt.

Es giebt indessen, aber freilich nur sehr selten, und wohl nur durch bedeutendes *dyscrasisches*, namentlich durch *syphilitisches* oder *scrophulöses Leiden* veranlasste Zustände, in welchen eine *wirkliche Verwachsung* des Nasenkanals statt hat. Wollen wir in diesen Fällen von jenen ebengenannten gewaltsamen Mitteln keinen Gebrauch machen, wollen wir das Stilet, dem wir doch nie *mit Gewissheit* die ganz *normale* Richtung des Nasenkanals geben können, *nicht* in Gebrauch ziehen, so bleiben uns nur *zwei Wege* übrig, um einigermassen, freilich mit zeitlebens andauerndem Thränenfluss, dem Uebel in Etwas abzuhelfen. Diese beiden Wege sind nehmlich:

1) Die Zerstörung der Schleimhaut des Thränensackes.

2) Die Bildung eines ganz neuen Weges für die Thränen durch Perforation des os unguis nach Pott's Vorgange.

1) Wenn die Schleimhaut des Thränensackes zerstört wird, so hört die Secretion in dieser Parthie auf, und die äussere Oeffnung schliesst sich durch Granulation. Will man diess wahrnehmen, so bedient man sich am besten des Lap. causticus, als des Butyrum antimonii; *aber cauta manu.* Die Regel beim Gebrauche dieser Mittel sind bekannt. Die zurückbleibende *Narbe* pflegt indessen ziemlich tief zu sein, und der Kranke behält ein *unheilbares Thränenträufeln.*

2) *Die Bahnung eines neuen Abführungsganges für die Thränen* besteht in der *kunstgemässen Durchbohrung des Thränenbeinchens* und in der *Offenhaltung dieses neugebahnten Ganges.* Pott hat, nach Vorgängen der Alten, hier eine genauere Norm angegeben. Die im Thränensacke befindliche Fistelöffnung werde gehörig erweitert, so dass die hintere Wand des Thränensackes völlig entblösst und dem Auge zugängig wird. An der niedrigsten Stelle des Thränensacks stösst man nun einen feinen Troicart ohne Canülle (Pott hat einen eignen dazu angegeben) in der Richtung von oben nach unten und hinten gegen die Nase hin durch rotatorische Bewegungen mit Vorsicht ein, und durchbohrt auf diese Weise das Thränenbein, ohne möglichst den Rand der gemachten Knochenöffnung zu splittern. (NB. Letzteres hat aber fast immer statt.) Man legt nun in die gemachte Oeffnung des Thränenbeins ein etwas festes Bourdonnet, füllt den Thränensack locker mit Charpie aus, und befestigt das Ganze mit einem einfachen Verbande. Das Bourdonnet muss 4—6 Wochen lang getragen werden, um die künstliche Oeffnung im Knochen callös zu machen. (Oft schliesst sie sich doch wieder durch Granulation, trotz aller Bourdonnets.)! — Die Ränder der Knochenöffnung sollen während dieser Kur öfters mit einem zugespitzten Stückchen Höllenstein betupft werden.

Scarpa und mehrere andere Augenärzte, durch die Erfahrung belehrt, dass das Offenhalten der neugewirkten Oeffnung im Thränenbein sehr schwierig sei, durchbohrten dasselbe mit einem *glühenden* Troicart; allein — der Erfolg war eben nicht günstiger. Andere suchten, in die Knochenöffnung goldne, silberne oder Platin-Röhren einzubeilen, waren aber auch nicht glücklicher. Die Röhren fielen alsbald aus, oder der Reiz derselben wurde durchaus nicht vertragen, so dass sie entfernt werden mussten; und — die neue Oeffnung

schloss sich wieder. Dies sind die Uebelstände, welche mehr oder weniger stets nach der Durchbohrung des Thränenbeins zurückbleibt.

Wenn wir nun diese Operationen genau betrachten, so müssen wir uns gestehen, dass weder dieses, noch irgend ein anderes bis jetzt bekanntes Verfahren die Gewissheit der Offenerhaltung der im Knochen gemachten künstlichen Oeffnung in sich enthielt. Auf jeden Fall ist bei diesen Verfahren die Kur langwierig, beschwerlich, schmerzhaft, und — was die Hauptsache — stets sehr *zweifelhaft*. Stets war diese Beschwerde und diese Ungewissheit mit jenen Unannehmlichkeiten zusammen, welche für den Kranken nach der Zerstörung der Schleimhaut des Thränensackes zurückbleiben; (und diese Unannehmlichkeiten bestehen in einem unheilbaren Thränenträufeln, und in einer Narbe an der Stelle des Thränensakes, beide Uebelstände, welche nach der Perforation des os unguis auch nur leicht statt haben) vergleichen wir, sage ich, diese angedeuteten Unbequemlichkeiten mit den früher genannten: so können wir nur sehr geneigt sein unter den genannten Umständen, der Zerstörung der Schleimhaut des Thränensackes vor dem unsichern Verfahren der Durchbohrung des Thränenbeins zur Bahnung eines neuen Weges für die Thränen einen unbedingten Vorzug zu geben. Selbst wenn caries des Thränenbeins zugegen wäre (wie es mehrere male beobachtet ist) würde ich doch lieber die Schleimhaut des Thränensacks veröden, und nachher die cariöse Oeffnung des os unguis durch anderweitige Mittel zu schliessen suchen.

Schliesslich erlaube ich mir noch, die Bitte zu wiederholen, dass diese kleine Arbeit nur als *Scizze* angesehen werden möge, und dass ich es mir vorbehalten dürfe, das Scizzirte bei späterer Erfahrung und Muse näher auszuführen.

X.

Geschichte einer freiwilligen Zerreissung der Cornea und Heraustreten der Linse

mitgetheilt

von

Dr. KYLL, praktischem Arzte zu Wesel.

Eine 62 Jahre alte Frau, Mutter von 4 erwachsenen Kindern, litt in früheren Jahren an der Gicht und trockenem Asthma und bis zu ihrem Ende an entzündeten Augenlidrändern.

Im Jahre 1831 klagte sie über Symptome der Brustwassersucht, wesshalb sie meine Hülfe in Anspruch nahm. Da mir bei der Untersuchung die entzündeten Augenlidränder auffielen, erkundigte ich mich nach dem Zustande ihres Gesichtes und erfuhr von ihr, dass ihr Sehvermögen ganz ungetrübt sei, nur seien ihre Augen des Morgens etwas verklebt. Aus einer, etwas mehr wie gewöhnlich, bläulichen Sclerotica zeigte sich weder äusserlich noch innerlich etwas abnormes am Bulbus. Ich verordnete ihr während drei Monaten auflösende und urintreibende Mittel, wobei die Brustwassersucht stets zu, und ihre Kräfte immer mehr abnahmen. Ihr Sehvermögen und Verstand blieben jedoch ungetrübt.

Eines Morgens als ich sie besuchte, sagte mir eine ihrer Töchter, dass es schien als trete ihrer Mutter etwas aus dem Auge. Bei der Untersuchung fand sich, dass am rechten Auge die Hornhaut, ziemlich in der

Mitte, queer geborsten und die Linse durch diesen Riss aus dem Augapfel getreten war. Die Linse war eben als ich kam herausgetreten und klebte noch an dem untern Augenlidrande. Sie war ganz klar von Farbe und von gewöhnlicher Härte. Etwas wässerigte Feuchtigkeit floss die Wange herunter. Vorher hatte die Frau noch gut mit dem Auge gesehen; der Augapfel war nicht dicker gewesen und fühlte sich jetzt etwas weicher an, als der andere, war auch flacher und etwas kleiner. Das Bersten der Cornea hatte ihr gar keinen Schmerz verursacht und sie würde es zwar nicht bemerkt haben, wäre sie nicht darauf aufmerksam gemacht worden. Die Sehkraft war in dem rechten Auge nicht ganz verloren gegangen; sie konnte, wenn man ihr das linke Auge zuhielt, das Tageslicht sehen, jedoch keine Gegenstände unterscheiden. Mit dem linken Auge sah sie dagegen alles eben so gut wie vorher.

Hinter der Pupille sah ich mit bewaffnetem Auge die vergrösserte hintere Augenkammer, sonst jedoch nichts abnormes. Die Iris war grau, der grosse Ring derselben dunkeler, grünlich; sie war erschlafft, reizlos, die Pupille erweitert, stand mehr nach unten, hatte jedoch ihre Zirkelrunde-Form beibehalten, ihre Ränder waren nicht einwärts gekehrt, auch war sie nicht vorgefallen. Die Ränder der zerrissenen Hornhautwunde waren zackigt und klafften etwas; die Wunde betrug zwei Dritttheil der Cornea und lief queer durch, nach dem inneren Winkel des Auges. Die Hornhaut hatte ein mattes Ansehen. Die Frau klagte über gar keinen Schmerz im Auge und da sie mit dem anderen Auge sehen konnte, so schien es, weil sie durch ihre vielen Leiden abgestumpft war, wenig Eindruck auf sie zu machen.

Den folgenden Tag starb sie an der Brustwassersucht, nachdem sie vorher noch vernünftig gesprochen

hatte. Von ihrem Manne bekam ich die Erlaubniss die Augäpfel zu untersuchen, jedoch nicht die Section zu machen. Ich exstirpirte beide Augäpfel und untersuchte sie zu Hause. Der linke Augapfel war sowohl in seinem äusseren Habitus als auch in seiner inneren Textur normal; er fühlte sich nicht weicher an wie im gesunden Zustande, war auch nicht vergrössert. Die Sclerotica sah etwas bläulicher aus und schien weicher zu sein. Die Cornea erschien in ihrem lamellösen Bau etwas schwammiger, war aber nicht hervorstehend; die wässrigte Feuchtigkeit war nicht vermehrt; die Linse und der Glaskörper, die Chorioidea, corpus ciliare und die Retina zeigten nichts ungewöhnliches.

Der rechte Bulbus war kleiner, flacher und enthielt keine wässrigte Feuchtigkeit. Die Cornea erschien an den Wundrändern dünner, dagegen an der Peripherie dicker; sie war matt, weich, aufgelockert. Die Iris hatte durch den Durchschnitt der Linse keine Veränderung erlitten, die Pupille war nirgendwo eingerissen. Die vordere Wand der Linsenkapsel war in Form eines Dreiecks, dessen Basis nach unten gerichtet ist, eingerissen, wovon der untere Lappen herunterhieng. Das corpus ciliare, die Chorioidea und die Retina hatten nichts abweichendes; der Glaskörper hatte seine gewöhnliche Grösse und zeigte nichts eigenthümliches.

Die Erklärung dieses Falles möchte wohl folgende sein: Die früher dagewesene Gicht und die spätere Wassersucht hatten die Gebilde des Augapfels erreicht, erschlafft und dadurch zur Zerreissung geneigt gemacht. Durch die Anstrengung beim Athmen bei der Brustwassersucht hingegen ist der Augapfel geplatzt, auf dieselbe Art wie man bei starkem Drängen beim Stuhlzwange und beim Verarbeiten der Wehen das Auge mit Blut unterlaufen und aus seiner Höhle verdrängen sieht.

XI.

Ectopia Tarsi als Bildungsfehler der Augenlider.

Aus einem Briefe

des Hrn. Prof. Dr. BLASIUS in Halle

an den Herausgeber.

Als ich (schrieb Prof. Blasius in Halle d. 12. Dec. 1833 dem Herausgeber) an die Untersuchung der Augen eines 37jährigen Mädchens gieng, bei dem ich auf dem linken Auge wegen Pupillensperre eine künstliche Pupille gebildet hatte und ein zufällig hinzugetretenes nervöses Fieber 25 Tage später den Tod herbeiführte, fand ich an der hinteren Fläche beider oberen Augenlider eine eigenthümliche Duplicatur der Conjunctiva, welche sich vom Tarsalrande nach aufwärts erstreckte und nach Art eines Schirms auf die vordere Fläche des Bulbus abwärts klappen liess, wobei sich der Tarsalrand des Lids nebst den Cilien nach vorn und aufwärts wandte. Diese Duplicatur, welche auf beiden Augen ganz gleich beschaffen war, fühlte sich knorpelartig an, bildete die innerste Fläche des Augenlids, fieng an der inneren Kante des Tarsalrandes an und war in der Mitte 5‴ hoch; nach den Seiten verschmälerte sie sich allmählig, indem ihr oberer Rand bogenförmig gestaltet war, und gegen die Augenwinkel hin, verlor sie sich, so jedoch, dass sie an dem inneren durch eine sehr schwache Falte in die plica semilunaris überging. Von dem oberen scharf abge-

gränzten Rande gieng dann die Duplicatur wieder abwärts zur hinteren Oberfläche des eigentlichen Augenlides, in welche sie etwa 1‴ vom Tarsalrande entfernt überging. Wenn man die Conjunctiva nach Durchschneidung der Falte, welche sie beim Uebergange auf den Bulbus bildet, dehnte, so verschwand die Duplicatur bis auf einen kleinen in der Mitte bleibenden Rest, liess sich aber auch sehr leicht wieder herstellen. An der dem Auge zugewandten Fläche der Duplicatur sah man sehr schön die Stränge der Meibomischen Drüsen, welche von der gewöhnlichen Beschaffenheit sich zeigten und 1‴ vom oberem Rande der Duplicatur aufhörten.

Die nähere Untersuchung ergab nun, dass die Duplicatur aus der übrigens normal beschaffenen Conjunctiva, dem von ihr auf beiden Seiten bezogenen Tarsus und den an dessen hinterer Fläche liegenden Meibomischen Drüsen bestand. Der Tarsus, welcher die ganze Höhe und Breite der Duplicatur hatte, war am oberen Rande scharf begränzt und gieng an den Seiten in die ligamenta tarsi über; seine vordere Fläche war mit der Conjunctiva durch lockeres Zellgewebe verbunden, dagegen war die Trennung der letzteren von dem oberen Rande und der hinteren Fläche desselben sehr schwierig. Der Orbicularmuskel lag dicht unter der Haut des Augenlids und der m. levator palpebr. sup. gieng in eine sehr dünne, mehr zellgewebe-, als schneeartige Ausbreitung über, die mit dem Tarsus keine Verbindung hatte, sondern sich unter dem m. orbicularis in das eigentliche Augenlid begab und gegen den Ciliarrand hin verlor, so dass ich die Gränze derselben nicht genau nachzuweisen im Stande war. — Die unteren Augenlider waren normal beschaffen. — Während des Lebens der Person, welcher die Lider angehörten, habe ich von dieser eigenthümlichen Bildung nichts bemerkt. Allerdings fiel ein gewisser Grad von ptosis auf, wenn die Kranke sich ruhig verhielt, und während ihrer letzten

Krankheit traf ich sie gewöhnlich mit geschlossenen Augen; aber sie vermochte auf Geheiss die Augen ordentlich zu öffnen, und wenn ich die oberen Lider eröffnete und befühlte, fand ich nichts besonderes an denselben.

Mir ist diese Beobachtung neu gewesen und auch in den Schriften, welche mir gerade über den Gegenstand zur Hand sind, finde ich einer solchen Bildungsabweichung nirgends Erwähnung gethan. Es ist eine Ectopie des Tarsus, die unbezweifelt angeboren war und in einer stärkeren Entwicklung und Isolirung derselben ihren Grund hat, wie denn überhaupt die Organe bei fortschreitender Entwicklung aufhören, an den sie bedeckenden Membranen blos anzuliegen, sondern sich in sie gleichsam hineinsenken und in einem grösseren Umfange damit überkleiden. In praktischer Hinsicht bemerkenswerth ist der mit der Abnormität verbundene leichte Grad von ptosis palpebrae, welcher durch das Verhältniss des m. levator palpebr. sup. zum Tarsus bedingt wurde. Diese Ursache und überhaupt die Abnormität möchte übrigens nicht leicht während des Lebens zu entdecken gewesen sein, da, wie ich vorhin bemerkte, die Duplicatur durch eine starke Dehnung der Conjunctiva, welche bei der zur Besichtigung der inneren Fläche des oberen Augenlids nöthigen Bewegung des letzteren und des Augapfels unvermeidlich ist, verschwand.

Ueber die Untersuchung der Augäpfel, wobei ich eine erhebliche Wasseransammlung zwischen Chorioidea und Retina, und letztere verschrumpft, verdickt und mit Exsudaten besetzt antraf, vielleicht recht bald etwas Ausführlicheres, wie ich Ihnen auch nächstens das Nähere einer Sclerectomie mitzutheilen gedenke, die ich auf Veranlassung Ihrer desfalsigen Abhandlung, — freilich mit nicht günstigerem Erfolge, als Sie und andere Chirurgen vor länger als einem Jahre vorgenommen habe.

XII.

Interessante Fälle von Augenkrankheiten und Augenoperationen

aus der Praxis des Herausgebers mitgetheilt

von

Dr. ZEIS in Dresden.

I.

Exstirpation einer Geschwulst in der Orbita, durch Spaltung des oberen Augenlides.

Der Bauer Teichgräber aus Gohlis bei Strehla an der Elbe, ein 24 Jahr alter robuster Mann, litt schon seit 2—3 Jahren an einer Geschwulst in der rechten Orbita, durch welche der Bulbus nach vorn und aussen gedrängt wurde (Exophthalmus partialis), als er sich im Januar 1834 vom Professor v. Ammon Hülfe gegen sein Uebel erbat. Der Tumor lag, wie man dieses fühlen konnte, zwischen dem Bulbus und der innern Wand der Augenhöhle, und war von dem etwas gedunsenen und blau gefärbten Augenlide bedeckt. Der Kranke hatte darin nie Schmerz empfunden; das Sehvermögen war nur insofern seit einiger Zeit gestört, als ihm entfernte Gegenstände doppelt, und zwar einer über dem andern erschienen. Das Allgemeinbefinden war vollkommen wohl.

Am 1. Februar unternahm Professor v. Ammon die Operation auf folgende Weise. Nachdem er die Jäger-sche Gegenplatte unter das obere Augenlid gebracht,

und einem Gehülfen übergeben hatte, spaltete[1]) er dieses mittelst eines schmalen spitzen Bistourie's, welches er, den Rücken desselben dem Auge zugewendet, unter das Augenlid so weit er konnte führte, dort ausstach, und das Lid trennend zurückzog.

Die Spaltung des Augenlids befand sich gleichweit vom äussern als vom innern Augenwinkel entfernt, und erleichterte nun um vieles den Zugang zur Geschwulst, welche bei ihrem Uebergang zum Bulbus durch einige Schnitte in die Conjunctiva palpebrae blosgelegt wurde.

Während die Gehülfen bemüht waren den Bulbus mittelst der Jæger'schen Gegenplatte zu schützen, das getrennte obere Augenlid in die Höhe zu halten, während ferner ein Druck in der Gegend der Nasenwurzel und fortgesetzte kalte Injectionen die Hämorrhagie möglichst in Schranken hielten, zog Professor von Ammon mit einem Häckchen den später näher zu beschreibenden Tumor aus dem ihn umgebenden Fette der Orbita stark nach vorn, und trennte ihn mit Hülfe eines gewöhnlichen Bistourie's aus seinen Verbindungen. Die Knochen der Orbita waren an keiner Stelle entblösst zu fühlen, eben so wenig hatte der Bulbus die geringste Verletzung erlitten; man konnte nach Entfernung des Tumors mit dem Finger den nervus opticus unmittelbar berühren, wobei der Kranke, der während der Operation seine Wehklagen nicht zurückgehalten hatte, keinen besonderen Schmerz angab. Die Blutung durchaus venös, war zwar bedeutend, aber nicht übermässig gewesen und hörte nach beendigter Operation bald auf. Das gespaltene Augenlid wurde durch acht umschlungene Näthe mittelst Carlsbader Nadeln vereinigt. Es ward hierbei das Augenmerk vorzüglich darauf gerichtet, dass vermittelst der Nadeln vorzüglich die

1) Auf dieses Hülfsmittel zur Entfernung von Geschwülsten in der Orbita machte mich Friedr. Jæger in Wien im Herbste 1832 aufmerksam. d. H.

Wundränder der inneren Platte des Augenlides gefasst wurden.

Die Geschwulst war von der Grösse einer kleinen welschen Nuss, von gelblich-röthlicher Farbe, von keinem Balge umgeben, beim Durchschnitt zeigte sie eine Textur wie scrophulöse degenerirte Lymphdrüsen.

Den Tag über wurden kalte Umschläge fleissig erneuert, und der Kranke beoabachtete strenge Diät. Am Abend klagte er aber über Kopfschmerz, der Puls war frequent, voll und hart, die Haut warm, kein Frostgefühl. Ein Aderlass von 10 Unzen machte grosse Erleichterung.

Am folgenden Tage hatte Patient wenig Schmerz im Auge. Das Augenlid fängt an zu schwellen. Es fliesst etwas dünner Eiter über den Backen herab. Das übrige Befinden ist gut, kein Fieber, Oeffnung ist von selbst erfolgt. Am Abend wurde indess wegen der wieder heftiger werdenden Schmerzen im Auge und Kopfe noch ein Aderlass unternommen, und eine Solution von Nitrum und Aq. Lauroc. verordnet. Den 3. Febr. Röthe und Geschwulst des Augenlids nehmen zu, der Eiter wird dicker. Das Allgemeinbefinden ganz nach Wunsch.

Am 4. Febr. entfernte Professor v. Ammon die Näthe, mit Zurücklassung der 2 obersten. Da aber noch keine Vereinigung statt gefunden hatte, legte er zunächst am Augenlidrande 2 Knopfnäthe an. Wegen der noch zunehmenden Geschwulst wurden sie aber 2 Tage später ausgerissen gefunden, und nebst den beiden obersten umschlungenen Näthen herausgenommen. In der Mitte des Augenlides hatte sich indess eine Commissur gebildet, der obere Wundwinkel diente als Weg für den aus der Tiefe ausfliessenden Eiter, und nur die Spalte zunächst am Augenlidrande drohte als ein, ein paar Linien tiefes Colobom zurückbleiben zu wollen, das vielleicht eine neue Operation erforderlich machen würde. Während aber in den folgenden Tagen die

Wundränder mittelst Heftpflaster sorgfältig vereinigt gehalten wurden, heilten beide Hälften des Augenlids auf's Vollständigste aneinander, so dass bei Beendigung der Cur der nach der Nase zu gelegne Theil des Augenlidrandes um ein unmerkliches tiefer stand als der der andern Hälfte.

Der Bulbus war in der ganzen Zeit gesund, und nur zuletzt wurde seine Conjunctiva durch den Eiter etwas gereizt. Er hat seinen eigenthümlichen Platz wieder eingenommen, und kann in allen Richtungen bewegt werden. Als Patient am 18. Febr. entlassen wurde, öffnete er das Augenlid zwar nicht vollständig, aber doch so weit um mit dem rechten Auge sehen zu können. Die Ursache hievon lag in dem Oedem des Lides.

Dieser Fall scheint mir in doppelter Hinsicht der Mittheilung werth zu seyn, einmal wegen des Doppelsehens, welches sich nach der Operation gänzlich verlor, und dann wegen der gelungenen Heilung des durch die Operation gespaltenen oberen Augenlids. Die Geschwulst in der Orbita zwang den Augapfel nicht nur seine Richtung zu verändern, nicht die Achse allein war von der des andern Auges verschieden, wie dies beim Schielen statt findet, sondern der Bulbus war zugleich nach vorn und aussen gedrängt, anfangender Exophthalmus vorhanden. Wenn auch beim Schielen der Strahlenkegel der in das Auge fallenden Lichtstrahlen nicht auf den eigentlich zum Sehen bestimmten, der Pupille gegenüber liegenden Punkt der Netzhaut trifft, welcher also demjenigen in dem andern richtig stehenden Auge nicht genau entspricht, so sieht der Kranke dennoch nur einfach. Die Bewegung des Auges ist beim Schielen durchaus nicht behindert, das krankhaft stehende Auge bewegt sich stets in dem nämlichen Verhältnisse zum gesunden jedesmal mit ihm zugleich, und wenn also bei einem Schielenden z. B. das rechte Auge 2 Linien zu weit nach innen gekehrt wäre, so wird

diese Entfernung in allen Stellungen die das gesunde Auge annimmt, die nämliche bleiben. Dies ist aber nicht so, wenn der Augapfel durch eine in der Augenhöhle gebildete Geschwulst, wie in diesem Falle, oder durch irgend eine andere Ursache in seinen Bewegungen gehindert wird. Ich bin der Meinung, dass weniger die Dehnung und Zerrung des Sehnerven, die in höherem Grade des Exophthalmus Amaurose zur Folge gehabt haben würde, Ursache des Doppelsehens gewesen sei, als vielmehr die gehinderte Bewegung. Chaubard's neueste Theorie über das Sehen, nach welcher er das aufrechte Sehen dadurch erklärt, dass wir uns stets der durch die Augenmuskeln bewirkten Bewegungen des Augapfels bewusst sind, giebt, wie mir dünkt, auch die beste Erklärung für das Doppelsehen, wenn auch noch andere Arten der Diplopie existiren mögen, die dadurch nicht erklärt sind. Der Kranke richtet das gesunde Auge schneller auf den zu betrachtenden Gegenstand, das kranke Auge folgt langsamer und nur unvollkommen nach, daher erscheinen die Gegenstände jedem Auge einzeln zu verschiedenen Zeiten, und erst bei fortgesetzter Betrachtung des nämlichen Objectes erscheint es wieder einfach. Wäre der Tumor nicht fortwährend gewachsen, so hätte sich der Kranke nach und nach an sein Uebel gewöhnen, und so wie ein Schielender nur einfach sehen müssen. Dies stand hier nicht zu erwarten, im Gegentheile mussten sich mit zunehmender Geschwulst die Symptome immer mehr verschlimmern. Nach der Operation war die Bewegung des Augapfels nicht im geringsten behindert, er nahm seinen eigentlichen Platz wieder ein, und folgte der Bewegung des linken Auges genau. Von da an war auch das Doppelsehen verschwunden.

Durch die Spaltung des oberen Augenlides war die Operation um ein bedeutendes erleichtert worden. Sie wäre mit unendlichen Schwierigkeiten verbunden ge-

wesen, und würde bei weitem nicht so schnell beendet worden sein, wenn der Operateur dies nicht gewagt hätte. Mochte auch einige Gefahr bei dem Unternehmen sein, obgleich analoge Spaltungen z. B. der Nasenflügel zur Beseitigung von Nasenpolypen, des Aftersphincters zu Operationen im Rectum mit Glück vollführt worden waren, der Erfolg rechtfertigte es, und wäre die Heilung nicht erfolgt, hätte sich Colobom gebildet, so war ja nicht alles verloren, die Operation des Coloboms, durch Anfrischung und Heftung seiner Ränder konnte immer noch nachgeholt werden. Wirklich gelang auch die erste Vereinigung nicht; am oberen Wundwinkel, und an dem Augenlidrande hinderte der ausfliessende Eiter die Heilung, und sie gieng endlich von der Mitte der Wunde aus nach oben und unten sich fortsetzend. Mochte nun auch der Tarsus selbst nicht wieder verwachsen sein, wie dies bei der kleinen Verschiebung des Augenlidrandes wahrscheinlich blieb, so konnte doch dadurch kein wesentlicher Nachtheil entstehen. Die Durchschnittsfläche des Tarsus ist so äussers schmal, dass man selbst bei sehr genauer Vereinigung beider Wundränder nicht gewiss sein kann, ob beide Theile des Tarsalknorpels einander berühren, und überdies geschieht die Heilung auch anderer Knorpel ja nur durch die Heilung des Perichondriums, die Knorpel selbst kleben nur aneinander, ohne durch eine Zwischenmasse, wie der Callus für die Knochen ist, zusammengehalten zu werden.

Es konnte in diesem Falle kein Vorwurf sein, wenn auch der Tarsalknorpel unverheilt geblieben war, das ganze Augenlid hatte so vollkommen als es nur immer zu wünschen war seine ursprüngliche Gestalt wieder angenommen, und die Operation war in dieser, wie in mehrerer anderer Rücksicht, eine der segensreichsten, welche die Chirurgie aufzuweisen hat, nämlich eine Operation, welche nicht mit Zurücklassung eines klei-

neren Uebels, sondern mit vollkommener Wiederherstellung ein grosses und in hohem Grade Gefahr drohendes Leiden geheilt hat.

II.

Blepharoplegie rechter Seite in Folge eines Tuberkels im Gehirn.

Anna Vogel, 1 ¾ Jahr alt, war das uneheliche Kind ganz gesunder Aeltern, für sein Alter gross und ohne besondere Krankheitsanlage, und hatte von den gewöhnlichen Kinderkrankheiten nur erst die Masern überstanden.

Ein Ausschlag (crusta lactea) auf dem Gesichte und den Ohrmuscheln war im vorhergehenden Winter ohne ärztlichen Rath mit Waschungen behandelt, und dadurch vertrieben worden. Obwohl nun neuerlich am Hinterkopfe ein ähnlicher Ausschlag sich gebildet hat, so darf doch wohl der Grund des näher zu beschreibenden Leidens in jener zu schnellen Heilung gesucht werden. Anfangs März 1833 hat nämlich die Kleine angefangen mit dem rechten Auge zu schielen, und es nach oben und aussen zu drehen. Ein paar Tage später ist vollkommene Blepharoplegie desselben Auges hinzu gekommen, so dass das Auge meistens ganz bedeckt, selten die Augenlidspalte eine halbe Linie weit geöffnet ist.

Ein Arzt hatte Würmer für die Ursache der Krankheit gehalten, auch wirklich 4 Spuhlwürmer abgetrieben, und die Kranke als geheilt entlassen. Trotz dem war die Kleine wirklich nicht gebessert, als sie bald nachher dem Professor von Ammon der Ptosis wegen vorgestellt wurde.

Am Bulbus war ausser seiner falschen Stellung nach aussen nichts Krankhaftes zu bemerken, die Pupille war normal. Die Kleine hat früher laufen können, jetzt ist sie nicht mehr dazu zu bringen, ist

weinerlich, verdriesslich, will immer getragen sein, und lässt dabei den Kopf auf die Seite hängen. Ihr Aussehen ist munter, die Backen geröthet, der Appetit gering, die Verdauung aber in Ordnung. Sie schläft mit an den Leib gezogenen Beinen, bohrt mit dem Kopfe in die Kissen, und erschrickt oft im Schlafe. Der hydrocephalus chronicus und zwar im Stadium der anfangenden Exsudation war hier nicht zu verkennen, und die Erklärung für das Augenleiden zugleich mit gegeben, indem es mehr als wahrscheinlich war, dass der nervus oculomotorius, welcher sowohl an den levator palpebrae superioris als auch an den musculus oculi rectus inferioris und internus Aeste schickt, dort wo er noch in der cavitas cranii liegt durch Exsudat an der Basis cerebri gedrückt werden möchte. Es wurden auf diesen Grund gestützt Resorption befördernde Mittel längere Zeit gereicht, Calomel, Magnesia, Aethiops antimonii, Rheum, die fibrillae Artemisiae u. s. w. Hinter das Ohr wurden Drouott-sche Pflästerchen gelegt, und in der Hoffnung, den Ausschlag, wenn auch nicht im Gesichte, doch auf dem Kopfe wieder hervorzurufen, dieser warm gehalten.

Nachdem in dieser Cur 3—4 Wochen fortgefahren worden war, und täglich 4—5 mal bewirkte Stuhlausleerungen alle Symptome des Turgor nach dem Kopfe gemindert hatten, als die Kleine wieder anfing zu laufen, und bisweilen Lust zu spielen hatte, wollte ihre Pflegerin auch bemerkt haben, dass sie das Auge zu öffnen wieder anfange, aber lange Zeit erhielt ich, dem Professor v. Ammon die Beobachtung der Kranken übergeben hatte, die Versicherung der immerfortschreitenden Besserung des Augenleidens, ehe ich mich selbst davon überzeugen konnte, denn die Kleine war jedesmal unruhig, und schrie wenn ich kam.

Um ein Ableitungsmittel mehr anzubringen impfte ich das Kind, jedoch ohne Erfolg. Während der sehr warmen Witterung im Mai schwitzte sie sehr stark, und es bildete sich ein Ausschlag von Hitzblätterchen über den ganzen Körper. — Zu heftiger Durchfall machte einigemale das Aussetzen der Arznei und Anwendung von demulcirenden Mitteln nothwendig.

Solche kleine Unpässlichkeiten abgerechnet gieng alles auf dem besten Wege, die Kleine öffnete zu Ende des Juni 1833 das Auge beinahe vollkommen, nur schielte sie mit demselben noch etwas nach aussen. Ob sie darauf sehen konnte oder nicht suchte ich durch Versuche zu ermitteln, ohne aber zu einem gewissen Resultate zu gelangen, da die Unduldsamkeit des Kindes dies unmöglich machte. Unsere Hoffnung eines glänzenden Erfolges dieser Cur wurde leider auf einmal vernichtet, denn in der Nacht vom 4—5 Juli wurde Anna Vogel von heftigen klonischen Krämpfen befallen, und starb nach einigen Stunden.

Bei der Section, welche, da ich durch eine Reise abgehalten war, sie selbst zu unternehmen, mein Freund Dr. Geschеidt gefälligst verrichtete, und bei welcher Herr Professor von Ammon selbst anwesend war, hat sich folgendes ergeben:

Die dura mater war mit dem Schädel fest verwachsen, die Gefässe der Hirnhäute und Hirnsubstanz von dunklem Blute strotzend, aber keine Spur von Ausschwitzung auf der Oberfläche des Gehirns. Die Seitenventrikel mit Wasser angefüllt, der plexus chorioideus erweicht, und Wasseransammlung an der basis cerebri. An dieser Stelle befand sich aber eine Geschwulst von der Grösse einer welschen Nuss, die sich bei genauer Untersuchung als Tuberkel charakterisirte. Sie lag hinter dem chiasma nervorum opticorum zwischen den beiden Sehnerven, aber mehr auf der rechten Seite, und hatte den rechten Sehnerven, welcher

dicker war als der linke, ganz auf die Seite gedrängt. — Das Präparat bewahrt Hr. Professor v. Ammon auf. — Weder bei der Section des Auges noch des übrigen Körpers fand sich noch etwas Krankhaftes.

Ob das Zurücktreiben des Ausschlages wirklich die Veranlassung zu der nachher tödtlichen Krankheit gewesen war, dies bleibt immer noch sehr wahrscheinlich, denn es ist gar nicht unmöglich, dass sich jene Geschwulst in Zeit von 6 Monaten bis zu dieser Grösse entwickelt habe. Durch die die Resorption und Excretionen befördernden Mittel wurde indess wahrscheinlich ein Theil des exsudirten Wassers weggeschafft, und dadurch die gar nicht zu verkennende Besserung, sowohl im Allgemeinbefinden, als im Augenleiden hervorgebracht, denn eine Verkleinerung der Geschwulst dürfte wohl keineswegs erfolgt sein. Eben so wie der nervus opticus der rechten Seite einen bedeutenden Druck erleiden musste, so war dies auch mit dem nervus oculomotorius der Fall. Der nervus abducens aber, welcher von diesen noch mehr nach aussen liegt, und zeitiger aus der harten Hirnhaut hervortritt als das dritte Nervenpaar, blieb vermuthlich davon verschont, und die Folge davon war, dass der musculus oculi rectus externus mit einer bedeutenden Uebermacht über die andern Augenmuskeln das Auge nach aussen ziehen konnte.

Aber auch das Schielen verminderte sich, als das Augenlid wieder besser gehoben wurde; d. h. als die Muskeln, welche der nervus oculomotorius versorgt, ihre Function wieder vollständiger verrichten konnten.

Der der Grösse der Geschwulst nach zu urtheilen gewiss sehr bedeutende Druck, welchen der rechte Sehnerve erlitt, fand hinter dem chiasma statt, dass aber die kleine Patientin mit dem linken Auge sehr gut sehen konnte unterlag keinem Zweifel. Ob aber auf dem rechten Auge neben der Ptosis und dem Strabismus nicht noch

nebenbei Amaurose bestände, diese Vermuthung bestimmte mich bei einem meiner letzten Besuche Versuche anzustellen, die aber, wie erwähnt, bei einem so kleinen und unwilligen Kinde zu keinem bestimmten Resultate führten, wohl aber nebst einigen Aeusserungen ihrer Pflegerin dazu dienten, meinen Verdacht der Amaurose noch mehr zu bestärken.

Dieser Fall schien mir vorzüglich desshalb der Mittheilung werth, weil es möglich war aus den am Auge sich darbietenden Symptomen ein organisches Leiden mit genauer Angabe seiner Stelle im Gehirn zu diagnosticiren, wie es gewöhnlich nur durch die pathologische Anatomie dargethan wird, denn obwohl, wie ich nicht läugnen will, die tuberkelartige Geschwulst ausser unsrer Erwartung lag, so hatten wir doch Wasseransammlung und Exsudat an der basis cerebri für die Ursache der Krankheit gehalten, und den Curplan danach eingerichtet.

III.

Pyorrhoe der Thränensäcke mit inneren Thränenfisteln.

Henriette L....., 13 Jahr alt, ein im höchsten Grade scrophulöses Mädchen hat schon in den ersten Jahren ihres Lebens an Blepharophthalmia glandulosa gelitten, wurde aber davon befreit, als sich im vierten Jahre auf dem rechten Oberarme, und zwar auf dem musculus deltoideus ein Abscess gebildet hatte, der lange Zeit in Eiterung blieb. Wahrscheinlich war selbst Knochenleiden im Spiele, wie es sich aus der tief eingezogene Narbe vermuthen lässt. Das Augenleiden kehrte aber in viel schlimmerem Grade wieder, nachdem die Heilung jenes vicarirenden Uebels zu Stande gekommen war, und nach und nach wurden immer mehr die in der Nähe der Augen gelegenen Theile ergriffen,

so dass, als ich im Anfange der Jahres 1833 die Behandlung übernahm, der Zustand folgender war.

Schon in der Entfernung von mehreren Schritten schreckte Patientin durch den entsetzlichen Gestank, der sich aus ihrer Nase verbreitete, so wie durch den widrigen Anblick, den ihre weit von einander stehenden Augen, und ihr offenstehender Mund darboten, ab. Die Augenlidränder beider Augen waren theils mit Crusten bedeckt, theils excoriirt, die Cornea beider Augen, oder richtiger die tunica Descemettii derselben stark getrübt. Beide Thränensäcke, vorzüglich aber der der linken Seite, waren sehr angefüllt und aufgetrieben, die sie bedeckende Haut aber natürlich. Die Kranke drückte sie täglich viele male aus, dann quoll eine grosse Menge dicken, gelben, sehr übel riechenden Eiters zwischen dem unteren Augenlide und dem Bulbus hervor, und hierauf floss jedesmal noch eine beträchtliche Quantität desselben durch die Nase ab, so dass es kaum zu begreifen war, wie so viel Eiter in den Thränensäcken Platz haben konnte. Die Fistelöffnungen lagen so tief zwischen der Conjunctivafalte, dass ich sie, wenn ich die Augenlider auch noch so sehr vom Auge abzog, doch nie deutlich zu sehen bekam, es war aber an ihrem Vorhandensein nicht zu zweifeln, da der Eiter bestimmt nicht durch die Thränenpunkte hervordrang. Die Kranke konnte fast nur durch den Mund Athem schöpfen, da die angeschwollene aufgelockerte Nasenschleimhaut den Durchgang der Luft durch die Nase nicht gestattete. Vielleicht durfte dieser Ursache auch die abwechselnd zu manchen Zeiten sehr grosse Schwerhörigkeit der Kranken zugeschrieben werden. Das schlimmste von Allem war aber der Umstand, dass seit einiger Zeit die Zähne der obern Maxilla nicht mehr in der gehörigen Ebene standen, sondern mehrere von ihnen um 2—3 Linien weit in ihre Alveolen hinauf gerückt waren, daher Caries der Nasen- und Oberkiefer-

knochen schon begonnen haben mochte. Ausser diesen örtlichen Leiden bot die Kranke ein Bild der Scrophulosis im höchsten Grade dar, deren nähere Schilderung ich mir erspare.

Dem schon bis zu einer so furchtbaren Gestalt fortgeschrittenen Uebel musste bald Einhalt gethan werden, wenn nicht Patientin für ihr ganzes Leben höchst empfindlichen Nachtheile davon zurückbehalten sollte, von einem operativen Eingriffe erwartete ich keine wesentliche Vortheile, denn der Nasenkanal war zwar nicht hinreichend weit um die grosse Menge des im Thränensacke abgesonderten Eiters durchzulassen, gestattete aber doch immer einem Theile desselben den Durchgang. Von dem Bestehen der innern Thränenfisteln fürchte ich keinen grossen Nachtheil, denn wenn auch durch häufige Berührung des Eiters der Augäpfel in einem subinflammatorischen Zustande erhalten wurde, so war die oben erwähnte Trübung der tunica Descemettii doch noch kein so gefahrdrohendes Uebel, dass ich desshalb die inneren Fisteln in äussere zu verwandeln für nöthig erachtet hätte. Ich setzte vielmehr mein Vertrauen auf die Anlegung eines Fontanelles, und zog nicht eher andere Mittel zu Hülfe, bis mir die Mutter meiner Kranken ohne mein Befragen die Versicherung gegeben hatte, dass die Eiterabsonderung sich vermindert habe. Mehrere Monate lang liess ich nun resolvirende, gelind abführende Mittel gebrauchen, wodurch der dicke, harte, aufgetriebene Unterleib der Patientin eine angemessene Volumsverminderung erlangte. Die früher blassen und schmutzig fahlen Backen sind jetzt munter geröthet, der Gestank, der sich aus der Nase verbreitete, verschwunden. Ein Augenwasser von Acet. plumb. oder abwechselnd Sublimat mit Laudan. hat die Röthe und das Wundsein der Augenlider geheilt, die Hornhaut wird heller und durchsichtiger. — Da die Kranke nun

länger als ein Jahr mit Antimonial- und Schwefelmitteln fortgefahren, auch das Fontanell in steter Eiterung erhalten hat, ist das Uebel auf dem rechten Auge schon vollkommen beseitigt, und der Thränensack ist von seiner Pyorrhoe ganz frei, auf der linken Seite aber ist die Besserung im Vorwärtsschreiten und vollkommene Heilung sicher zu erwarten.

IV.

Exstirpation einer Teleangiectasia nahe am Auge.

Christiane Schletter, 1¼ Jahr altes Kind gesunder Bauersleute aus Plauen bei Dresden, litt an drei Teleangiectasieen, welche sich bald nach der Geburt entwickelt hatten. Uebrigens war es gesund und erhielt die Brust der Mutter. Zwei Teleangiectasieen hatten ihren Sitz auf dem Kopfe, machten aber, obwohl sie die grösseren waren, die Operation nicht so dringend als die dritte, welche eine unangenehme Nachbarin des linken Auges war. Von der Grösse einer Kirsche, dunkelblaurother Farbe, befand sie sich am innern Ende der linken Augenbraune, wo die Stirn in die Nasenwurzel übergeht, theils diesen, theils dem Augenlide angehörend. Ihr schnelles Wachsthum machte die Operation nothwendig, daher verrichtete sie Herr Professor v. Ammon am 22. Jan. 1834, indem er mit zwei halbmondförmigen Schnitten die Geschwulst umschrieb und lospräparirte. Die Wunde war so angelegt, dass die Narbe künftig in die Richtung der Augenbraune fallen sollte. Die Operation war schnell vollendet, desto mehr Zeit erforderte die Blutstillung. Die Hämorrhagie war sehr bedeutend, und die Auffindung, und folglich auch die Unterbindung der Blutgefässe wurde durch die parenchymatöse Blutung ganz unmöglich gemacht. Einiges von erweiterten Gefässen durchdrungene Zellgewebe wurde noch aus dem Grunde der Wunde entfernt, die Blutung und das Sprützen mehrerer

ziemlich starker Arterienäste dauerte aber mit derselben Heftigkeit fort, sobald der Fingerdruck etwas nachliess. Die übelsten Folgen waren von der für ein so kleines Kind übermässigen Blutung zu erwarten. Herr Professor von Ammon entschloss sich daher zwei mit Kreosotwasser getränkte Stücke Blutschwamm auf die Wunde zu legen, führte zwei Knopfnäthe durch die Wundlippen, und knüpfte diese über den Schwämmen, so dass sie auf diese Weise hinlänglich befestigt waren. Ausserdem wurde noch ein ganz leicht deckender Charpieverband aufgelegt und kalte Umschläge gemacht. Die Blutung hörte auf ohne sich noch einmal zu erneuern, und die Heilung erfolgte trotz der nicht zu vermeidenden Eiterung so schnell und so schön, als sie nur durch die erste Vereinigung hätte zu Stande gebracht werden können.

Nicht nur in diesem, sondern in mehreren Fällen leistete uns die Aq. Kreosoti bei Blutungen aus dem Parenchym der Wunden und aus kleinen Gefässen augenblicklich Hülfe, sobald die damit befeuchtete Charpie, ohne einen Compressivverband anzubringen, aufgelegt wurde, weshalb wir sie, ohne die Unterbindung zu vernachlässigen, bei Operationen stets vorräthig zu halten pflegen.

V.

Ectropium anguli oculi externi geheilt durch die Tarsoraphie.

Frau Winschmann, 24 Jahr alt, welche 4mal geboren hat, leidet seit ihrer Verheirathung an häufigen Ohnmachten, die sie früher als Mädchen nie erlitten hat. Namentlich in der letzten Zeit der Schwangerschaft und während des Säugens wird sie von diesen

Unfällen heimgesucht, die aber auch ausserdem, wenn sie nicht schwanger ist, nicht ganz ausbleiben. Sie wird ohne Vorboten plötzlich bewusstlos, und bleibt ohne Krampfanfälle etwa 5 Minuten in ihrer Ohnmacht. Diese Zufälle wiederholen sich bisweilen 4—5mal in 24 Stunden, bisweilen nur alle 4 Wochen. Ausserdem giebt sie an, dass ihre Mutter dieselben Erscheinungen erfahren habe, während ihre drei verheiratheten Schwestern davon frei seyen.

In einem solchen Anfalle war Frau W. vor etwa 1½ Jahren mit dem Kopfe in ein Kohlenbecken gefallen, und hatte davon auf der rechten Schlafgegend einen Zoll vom Augenwinkel eine Verbrennungsnarbe zurückbehalten, welche durch ihre Zusammenziehung den äussern Augenwinkel einige Linien weit vom Augapfel entfernt hielt, ectropium anguli oculi externi. Die Augenlidspalte erschien daher viel breiter als die der andern Seite, und der äussere Augenwinkel lief nicht mehr unter einem spitzigen Winkel zu, sondern ein Bogen vermittelte den Uebergang des oberen Lides in das untere. Die Conjunctiva war im äussern Augenwinkel geröthet, weil sie immer der Berührung mit der Luft ausgesetzt war. Die lästige Spannung der Narbe und die Unmöglichkeit das Auge vollkommen zu schliessen bewog die Kranke zum Entschluss zur Operation, welche Professor von Ammon nach von Walther's Beispiele mit wenigen unwesentlichen Abänderungen unternahm, denn eine Trennung der Narbe und Versuch sie breiter zu heilen, konnte nur sehr ungewiss zum Zweck führen.

Professor von Ammon spaltete daher zuerst den äussern Augenwinkel einen Viertelszoll weit, und schnitt dann vom Rande des obern und untern Augenlids 3 — 4 Linien weit einen schmalen Streifen ab.

Hierauf vereinigte er die Wunde mittelst Dieffenbach-scher umschlungner Näthe. Die Vereinigung erfolgte so gut, dass die Nadeln nach einigen Tagen entfernt werden konnten, und nichts zu wünschen übrig ist, als die dicke harte Narbe, welche das Ectropium verursachte, und welche noch immer jene unangenehme Empfindung unterhält, zu entfernen; Patientin will sich aber zu einer neuen blutigen Operation noch nicht entschliessen. — Die Spalte des operirten Auges ist noch um 1—1½ Linie breiter als die linke, und der Bogen des oberen Augenlides, obwohl sie es eben so hoch aufhebt als jenes daher etwas weniger gewölbt. Der äussere Augenwinkel klafft aber nicht im geringsten mehr vom Augapfel ab, und das äussere Ansehn ist daher um ein sehr beträchtliches verbessert. — Es ist auch nicht etwa, wie man vielleicht glauben könnte, unter dem äussern Augenwinkel eine Tasche zurückgeblieben, sondern die Conjunctiva hat sich daselbst genau an den Augenlidrand angeschlossen, deswegen kann man sich aber auch über die Beschaffenheit der früher dort gelegen gewesnen Meibom'schen Drüsen nicht genau in Kenntniss setzen. So viel ist indess gewiss, dass sie ihr Secret nicht mehr wegschaffen können, und haben daher wahrscheinlich ganz aufgehört ihren Schmeer abzusondern.

Die Cilien waren vor der Operation nicht ausgerupft, sondern erst mit dem Schnitte zugleich abgetragen worden, also mit Zurücklassung ihrer Wurzeln. — Die Cilien des obern Augenlids, (die des untern nicht) sind jetzt nach Verlauf von dreiviertel Jahr wieder nachgewachsen, ohne die mindeste Unbequemlichkeit zu verursachen. Es scheint hierdurch von Walther's Vermuthung eine Bestätigung zu erhalten, dass nämlich zum Wachsthum der Haare die Ein-

wirkung der Luft und überhaupt atmosphärischer Einflüsse auf die Haarzwiebeln erforderlich sey, denn wenn zwar, wie in von Walther's Fall die Cilien, nachdem sie ausgerupft worden waren, nicht nachwuchsen, so kamen die dort zurückgelassenen Haarzwiebeln doch wohl tiefer in der Narbe zu liegen, als hier wo sie nur bei der Operation abgetragen wurden.

XIII.

Ophthalmologische Miscellen

nach

Fremder und eigener Erfahrung

mitgetheilt

vom

Herausgeber.

Brevis esse laboro.

Horat.

Ophthalmotherapeutische Notizen

von

Herrn Dr. C. A. L. KOCH zu Neuffen im Königreiche Würtemberg.

1.

Anwendung des blausauren Zinkoxyd's (Zincum cyanicum) *bei reiner, scrophulöser und anfangender rheumatischer Augenentzündung, so wie catarrhalischer Augenlidsentzündung.* Das blausaure Zinkoxyd wurde von mir in den obenbenannten Augenkrankheiten oftmals, und fast immer mit günstigem Erfolge angewandt. Besonders günstig war die Wirkung bei scrophulöser Ophthalmie und der damit verbundenen oft so bedeutenden Lichtscheu, denn meist konnten die Kranken wenn sie der vorgeschriebenen Verordnung strenge Genüge leisteten, in 2 bis 3 Tagen eine mässige Sonnenhelle ertragen, und unter einer grossen Menge von scrophulösen Augenentzündungen, die ich zu behandeln Gelegenheit hatte, ist mir kein einziger Fall vorgekommen, wo nicht auf den Gebrauch dieses Mittels die Lichtscheu innerhalb 8 Tagen gänzlich verschwunden wäre. In der Regel verordnete ich dieses Mittel in Verbindung mit Laudanum und Aq. laur. cerasi. und das blausaure Zinkoxyd mehr gleichförmig in der Auflösung vertheilt zu erhalten setze ich immer etwas Gummi arab. hinzu. In Salbenform gab ich es auch einigemale, fand jedoch, dass die Wirkung hier bei weitem nicht so günstig war; so dass ich selbst bei rheumatischer Augenentzündung im 2ten Stadium — wo bekanntlich Augenwasser selten gut ertragen werden, mit viel mehr

Glück das blausaure Zinkoxyd in wässriger Auflösung als in Salbenform anwenden konnte. Die Art wie ich es gewöhnlich verordne ist: Recip. Zinc. cyanic. 8 Gran bis 1 Scrup. Laud. liq. Sydh. 1 Scrup. Gummi arab. 2 Drachmen Aq. laur. cras. ½ Unze Aq. ceraso. nigr. 3 Unzen m. d. s. Augenwasser; damit eine kleine Compresse zu befeuchten, und alle Stunden den Verband zu erneuern. — Da mir früher die Zinkblumen flor. zinci. sehr gute Dienste gethan, so kann ich es mir oft nicht entwöhnen etwas weniges blausaures Zinkoxyd zu nehmen und Zinkblumen 1 Scrupel dafür hinzu zu thun. Dass bei scrophulösen Leiden der Augen, die allgemeine innerliche Behandlung der Scropheln fast immer nöthig wird, ist bekannt; eben so, dass äusserliche Ableitungsmittel und besonders des Empl. vesicat. pp. hinter die Ohren gelegt die Kur sehr unterstützen.

2.

Rohes Kalbfleisch angewandt bei Augenentzündungen. Dieses einfache Mittel hat mir früher, wo ich das blausaure Zinkoxyd noch nicht bei Augenentzündungen gebrauchte, oft aus grosser Noth geholfen. Nichts beruhigt augenblicklich so sehr, und nimmt die Hitze weg, als dieses Mittel. Nun da ich das blausaure Zinkoxyd habe, nehme ich nur hie und da im Anfang bei heftigen Entzündungen der Augen, meine Zuflucht zum Kalbfleisch: ich lasse in dieser Absicht von frischem, ganz magerem Fleische — gut ist es wenn man es gleich nach dem Schlachten und noch warm bekommen kann — Scheiben von der Dicke eines Federkiels machen, und alle 1—3 Stunden je nach dem die Hitze mehr oder weniger gross ist, und daher das Fleisch schneller oder langsamer trocken wird, ein frisches Stück aufs Auge legen, worauf das Uebel sich jedesmal, wenigstens auf kurze Zeit besserte.

3.

Morphium aceticum in rheumatischen Augenentzündungen und bei anfangendem grauen Staar. In der Oph-

thalmia rheumatica besonders im ersten Zeitraum der Entzündung leistet das Essigsaure Morphium mit Speichel über die Augenbraunen eingerieben ganz vorzügliche Dienste. Die zu Anfang dieser Krankheit statt findenden Schmerzen, die grosse Lichtscheu vermindert sich sehr dadurch, und das ganze Uebel gewinnt einen weit langsameren Gang und macht es daher dem Arzte leichter, dem Uebergang ins 2te Stadium durch anderweitige Mittel zu begegnen. Am besten ist es wenn man das Essigsaures Morphium mit Zucker oder Gum. arabic. vermischt und sodann mittelst Speichel einreiben lässt; etwa in folgender Form wird es von mir verschrieben: Recip. Morph. acetici 6 Gran Sacchar. albi $^1/_2$ Unze M. f. Pulv. D. s. Alle $^1/_4$ Stunden eine kleine Messerspitze voll über den Augenbraunen mit Speichel einzureiben. — Da nun aber dieses Mittel zu mehreren Granen gebraucht, ziemlich theuer zu stehen kommt, so versuchte ich das Morph. acetic. auf eine, von der Oberhaut befreite Stelle der Schläfe zu legen, und zwar alle 2 Stunden $^1/_6$ Gran mit etwas Zucker und Opium vermischt. Hier zeigte sich nur in 2 Fällen, die ich so behandelte, allerdings auch eine entschiedene Besserung, allein ich würde doch immer da, wo der Kostenbetrag nicht zu sehr in Anschlag kommen dürfte, dieses Mittel in der zuerst beschriebenen Form anwenden.

Noch in einer anderen Augenkrankheit: im anfangenden grauen Staar wurde von mir das Essigsaure Morphium angewandt. So viel sich mir aus meiner mittelmässig starken Anzahl von Versuchen herausgestellt, glaube ich sagen zu können, dass bei noch sehr wenig vorgeschrittenem grauem Staar einige Hülfe hievon zu erwarten ist, es hilft dieses Mittel jedoch bei weiter vorgeschrittenem Uebel dieser Art nichts mehr, als was auch durch trockenes Reiben mit dem Finger, der allenfalls mit etwas Speichel befeuchtet werden kann, hervorgebracht wird, nemlich: momentanes helleres Sehen. *Morphium sulphur.* besitzt lange die von essigsaurem Morphium angegebenen günstigen Wirkungen nicht, so viel ich hierüber aus eigener Erfahrung sagen kann. —

4.

Einreibungen von Calomel bei scrophulöser Affection und Wassersucht der Augenlider. Bei scrophulösen Subjecten kam mir hie und da der Fall vor, dass die Augenlider Jahre lang wassersüchtig angeschwollen waren, wodurch die Ränder der Augenlider und die Augenwimpern oft sehr nach aussen herauf gezogen, zugleich das Auge selbst durch beständigen Druck des Augenlides sehr belästigt und geschwächt wurde. Neben der, nach Umständen modificirten, allgemein innerlichen Behandlung der Scropheln, liess ich äusserlich Calomel mit Speichel in das Augenlid einreiben; und bei 5 Fällen — grösstentheils bei Kindern von 12—15 Jahren — sah ich gänzliche Besserung darauf erfolgen. Ich lasse das Calomel mit Zucker mischen, und sehr oft des Tages, aber immer nur wenig einreiben.

5.

Oleum jecoris Aselli bei Hornhautflecken. In einigen wenigen Fällen wandte ich dieses Oel bei Flecken der Hornhaut an, muss jedoch offen gestehen, dass es vor allen schon längst als wirksam gegen dieses Uebel, anerkannten Mitteln, mir keinen Vorzug zu haben scheint. Auch mein Freund, der verstorbene Professor Dr. v. Gærtner zu Tübingen sagte mir früher einmal, wie wir einen jungen Menschen mit Hornhautflecken gemeinschaftlich zu behandeln hatten, dass auch er sich noch nicht von der Vorzüglichkeit dieses Mittels habe überzeugen können; wir wandten es jedoch auch hier an, der Erfolg fiel aber nicht nach Wunsch aus, so dass ich späterhin zu alten bekannten Mitteln wieder meine Zuflucht nehmen musste, und nicht bereuen durfte es gethan zu haben.

6.

Ophthalmia athritica. In dieser Krankheit hatte ich oft unübersteigbare Hindernisse, um die sich oft bis zur Uner-

träglichkeit steigernden Schmerzen zu beseitigen. Unter vielen Mitteln fand ich, dass Einreibungen von Opium und Extr. aconit. mit Speichel, sowohl in die Schläfegegend als um das ganze Auge herum den günstigsten Erfolg lieferten. Die Einreibungen liess ich in der Regel aus 8 Gran Opium mit 10 bis 15 Gran Extr. aconit. und besonders die Schläfe - und Jochbein-Gegend oft und lange damit reiben. Auch Dampfbäder von Cicuta, Hyoscyamus mit heisser süsser Milch übergossen, so wie Räucherungen von Tabacksblättern, cicuta und Hyoscyamus halfen oftmals die Schmerzen besiegen. In letzt verflossener Zeit hatte ich wieder einen Fall von Ophthalmia arthrit. wo ich mit vielem Glück das essigsaure Morphium anwandte, und zwar zuerst mittelst Einreibung mit Speichel, späterhin durch Behandlung einer Wunde von Blasenpflaster mit Morph. aceticum. — Es versteht sich von selbst, dass neben der örtlichen Behandlung dieses Uebels zugleich durch innerliche Mittel der allgemeine und tiefere Grund der Krankheit berücksichtigt und beseitigt werden muss.

7.

Ueber einige wenig beachtete Anomalien des Sehens

von

Herrn Leibarzt Dr. HEYFELDER in Sigmaringen.

Das von Prevost beschriebene und auch von Bobbage, Cabanis und Arago wahrgenommene *doppelte Sehen* mit einem Auge*) (vergl. Froriep's Notizen 36. B. S. 122.) ist nicht in dem Grade selten, als jene Naturforscher vermuthen, nur scheint es bisher wenig Beachtung bei den Aerzten gefunden zu haben. Nach meiner Erfahrung bin ich zu der Vermuthung berechtigt, dass diese Anomalie des Sehens sich vorzugsweise bei solchen Individuen findet, welche viel mit Hülfe *eines bewaffneten* Auges sehen und sich beschäftigen.

---

*) Mono diplopia. d. H.

Bei Prevost und Arago war dies gewiss die Ursache ihres doppelten Sehens, und bei zwei Uhrmachern, die mich dieserhalb consultirten schien das Doppelsehen ihres rechten Auges in Folge ihrer Arbeiten, wobei sie die Lupe nicht entbehren konnten, entstanden zu sein.

Bei dem einen dieser beiden Uhrmacher zeigte es sich in der Art, wie es Prevost an sich wahrgenommen hat, d. h. der Gegenstand erschien ihm verdoppelt *über einander:* 8, indess bei dem zweiten sich die Verdoppelung *neben einander:* ∞ oder ∞, zeigte. In Bezug auf die Farbe bemerkten beide Patienten an diesen Bildern keinen Unterschied, nur kam es dem ersten so vor, als wenn das untere dunkler, als das obere, und dem zweiten, als wenn das linke dunkler, als das rechte, sei, so dass ich im ersten Falle das obere und im zweiten Falle das der rechten Seite als das Pseudobildchen betrachten möchte.

Der erste litt daran seit 8 Monaten, der andere dagegen schon seit anderthalb Jahren, und bei diesem war es so störend, dass er das Uhrmachergeschäft, bei welchem er die Lupe nicht entbehren konnte, ferner nicht mit der nöthigen Sicherheit und Genauigkeit treiben konnte.

Beiden gab ich den Rath, während einiger Zeit ihre Arbeiten einzustellen sich fleissig zu Fuss zu bewegen, aber durchaus alle Erhitzende und Congestionen herbeiführende Dinge zu vermeiden. Nebenbei verordnete ich reizende Fussbäder, kalte Waschungen der Stirn und wirkte auf den Unterleib durch Marienbader Kreuzbrunnen. Bei beiden verlor sich das Doppelsehen nach Verlauf von drei Monaten, kehrte bei dem zweiten aber wieder, nachdem er seine frühreren Beschäftigungen wieder angefangen und eine Zeit lang fortgesetzt hatte. Dies bewog mich, ihm den Rath zu geben, in Zukunft bei seinen Arbeiten das leidende Auge nicht anzustrengen, und, wo er die Lupe nicht entbehren konnte, sie vor das linke gesunde Auge zu halten, eine Vorsicht, von der ich auch bei dem anderen Gebrauch machte.

Ein analoges Verfahren beobachtete ich bei einem Ge-

schäftsmanne, der an eine sitzende Lebensart gewöhnt durch dieses Doppelsehen sich sehr bei seinen Arbeiten gestört fühlte. Dieser unternahm auf mein Anrathen eine mehrwöchentliche Reise, nachdem er schon seit längerer Zeit die sitzende Lebensweise mit einer beweglichen vertauscht, viel auf dem Lande gelebt und den Kissinger Ragozi getrunken hatte. Das Doppelsehen, welches sich in folgender Figur 8 ausgesprochen, verschwand gänzlich, kehrte aber wieder, nachdem die frühere sitzende Lebensweise wieder angefangen und einige Wochen fortgeführt worden war. Der Patient hatte sich früher viel einer scharfen Lorgnette bedient, die er immer vor das rechte Auge zu halten pflegte. Bei sämmtlichen drei Individuen war das rechte Auge der Sitz dieser Anomalie des Sehens, bei allen trat sie stärker hervor, wenn sie bei sehr hellem künstlichen oder natürlichen Lichte längere Zeit arbeiteten, eben so nach copiösen Mahlzeiten. Es scheint demzufolge eine Ueberreizung derselben zum Grunde zu liegen. Noch muss ich hinzufügen, dass alle drei nach ihrem Geständniss Onanie und späterhin auch mit Frauen Geschlechtsausschweifungen getrieben hatten.

Eine andere Anomalie des Sehens ist eine fast gänzliche plötzlich erfolgende Blendung, so dass man zwar die Umrisse eines Körpers erkennt, aber durchaus nicht die Farben an ihm unterscheidet. Hält man einem solchen Individuum ein beschriebenes Blatt vor, so erscheint es ihm weiss, und unbeschrieben, er sieht wohl und erkennt einen vor ihm stehenden Menschen, aber unterscheidet an ihm weder Nase, noch Mund, Augen etc. Dieser Zustand pflegt indessen vorüber gehend und analog dem Zustande zu sein, in welchem sich ein Mensch nach zu starken Gaben der Belladonna befindet. Diese Analogie tritt um so mehr hervor, als man bei solchen Individuen die Pupille so erweitert findet, dass fast kein Saum der Iris mehr sichtbar ist. Ich habe diese Erscheinung bei einigen Personen wahrgenommen, die nach dem Genuss erhitzender Getränke an einem hellen Orte — doch ohne *betrunken* zu sein — diesen schnell verlassen, einige Momente

im Dunklen verweilen und dann wieder ins Helle treten. Der Zustand dauert 10 bis 15 Minuten und ist mit einer schmerzhaften Empfindlichkeit in der Tiefe des Auges verbunden. Wahrscheinlich beruht er auf einer vorübergehenden Lähmung der an Blutgefässen so reichen Iris.

8.

Beiträge zur Pathologie des Auges und des Gehörorgans

von

Medicinal-Rath u. Leibarzt Dr. HEYFELDER in Sigmaringen.

1) ein Fall von kegelförmiger Hervortreibung der Hornhaut. (Hyperkeratosis.)

Bei einem Manne aus der Gegend von Mengen im Grossherzogthum Baden, 32 Jahr alt, von scrophulösem Habitus und auffallend flacher Stirnbildung zeigte die Hornhaut beider Augen jene conische Hervortreibung der Hornhaut, welche von einigen Ophthalmologen Hyperkeratosis, von andern Cornea conica (der richtigere Name) und von noch andern Staphyloma conicum genannt worden ist. Auf dem rechten Auge bildete die vorzugsweise stark ausgesprochene Hervortreibung der Hornhaut eine zuckerhut - ähnliche Piramide, deren Spitze dem Centrum der Pupille und der Hornhaut entsprach ∧, auf dem linken Auge war die Hervorragung weniger scharf gezeichnet, und glich mehr einem Maulwurfshügel ⌒, aber auch hier correspondirte der höchste Punkt der Hornhaut mit dem Mittelpunkte des Sehlochs. Auf beiden Augen war die Hornhaut vollkommen durchsichtig, die graublaue Iris drängte sich heran und schien sich an mehreren Punkten vollkommen an die Seiten der Basis der pyramidenartig gebildeten Hornhaut anzuliegen und auf dem ersten Blicke mit dieser sogar verwachsen zu sein, was wahrscheinlich zur Benennung Staphyloma conicum Veranlassung gegeben hat. Das Licht reagirte nur wenig auf die Regen-

bogenhaut, und ich würde an eine stellenweise Verwachsung mit Sicherheit geglaubt haben, wenn nicht die durchs Eintröpfeln einer Auflösung des Bilsenkrautextracts hervorgebrachte Erweiterung der Pupille mich hätte das Gegentheil erkennen lassen. Von vorn betrachtet erschienen beide Augen, wie wenn sie der Pupille gegenüber Perlen trügen, die bei sanfter Schliessung der Augenlider sich unter der Berührung mit den Zeigefingern deutlich erkennen und unterscheiden liessen. Von der Seite betrachtet hatte die conische Cornea einen krystallartigen, opalisirenden Schein. Das Sehvermögen des linken Auges war nicht in dem Grade schwach, als auf dem rechten, dennoch konnte der Mann auf 6 Schritte nichts mehr unterscheiden. Genau erkannte er nur diejenigen Dinge, welche er nicht den Augen gerade gegenüber, sondern seitwärts oder unter die Nase hielt. Besser gieng dies einige Minuten nach dem Eintröpfeln der Bilsenkrautauflösung von statten.

Der Kranke hatte dieses Augenübel seit seiner frühesten Jugend. Nach den Versicherungen seiner Mutter ist er mit demselben nicht auf die Welt gekommen, sondern hat es im zweiten Lebensjahre während des Keuchhustens, an welchem er ungewöhnlich litt, unter einem heftigen Hustenanfalle bekommen. In wie weit dies richtig ist, lasse ich dahingestellt sein. In so fern indessen das Schreien unter den Geburtswehen eine solche Hornhauthervortreibung soll bewirken können, scheint es mir nicht unwahrscheinlich, dass die mit dem Keuchhustenparoxysmus verbundene Erschütterung im Stande ist, eine ähnliche Wirkung hervorzubringen.

An eine radicale Heilung war bei dem Alter des Uebels nicht zu denken, daher ich mich beschränkte, ihm von Zeit zu Zeit das Eintröpfeln einer schwachen Bilsenkrautauflösung anzurathen, da diese eine Erweiterung der Pupille und ein besseres Unterscheiden der Gegenstände bei dem mit ihm gemachten Versuche hervorbrachte.

Interessant wäre die anatomische Untersuchung einer Cornea conica, um zu erfahren, ob und in wiefern beide La-

mellen der Hornhaut bei dieser Metamorphose der Hornhaut interessirt sind. Sollte vielleicht Mangel oder ein Leiden der wässrigen Feuchtigkeit das Entstehen dieses Hornhautübels begünstigen. In dem oben von mir beschriebenen Falle schien, in so fern dies nicht auf Täuschung beruht sehr wenig Humor aqueus vorhanden zu sein.

9.

2) *Ein Fall von Mangel der Regenbogenheit als Vitium acquisitum.*

Weller hat in seinem Handbuche über die Krankheiten des menschlichen Auges ein Beispiel von gewaltsamer Ausreissung der Regenbogenheit beschrieben und durch ein Kupfer versinnlicht. Ich hatte während meiner Praxis in Trier Gelegenheit einen ganz analogen Fall zu beobachten, der hier um so mehr eine Stelle finden möge, als hier die Lostrennung der Iris nicht das Werk eines Laien, sondern einer ungeschickten und unwissenden Medicinalperson war:

Ein Müllerbursch, ungefähr 22 Jahr alt, mit Holzhauen beschäftigt, empfand plötzlich unter der Arbeit einen heftigen Schmerz im linken Auge, der ihn bewog, die Arbeit einzustellen und nach 16 Stunden ärztliche Hülfe nachzusuchen. Zu dem vom Lande nach Trier zu Fuss gekommenen Kranken gerufen fand ich eine ungewöhnliche Empfindlichkeit des Auges gegen das Licht, in der Hornhaut gegen den äussern Augenwinkel zu eine Wunde, in welcher die vorgefallne Iris eingeklemmt steckte, die Pupille nach aussen gezogen, verengert und ungleich. Da der Kranke vor dem Holzhauen nichts an diesem Auge bemerkt und die erwähnten Zufälle plötzlich während der Arbeit empfunden hatte, so erschien es nicht unwahrscheinlich, dass ein losgeschlagener Holzsplitter sie veranlasst hatte. Ich wies dem Kranken einen Aufenthalt in einem verdunkelten Zimmer an, tröpfelte eine Bilsenkrautextractauflösung ins Auge, verordnete Blutegel und eine Rückenlage, um nach Verlauf einer Stunde die Wirkung dieses Verfahrens zu sehen. Kaum hatte ich

den Kranken verlassen, als ein nach der Aussage des Patienten *zufällig* dazu gekommener Chirurgus das Auge untersuchte und das in der Hornhautwunde eingeklemmte Iris-stück für den Splitter haltend diesen mit einer Pincette fasste und zu entfernen suchte. Unter diesen Manipulationen empfand der Kranke einen heftigen Schmerz, zuckte mit dem Kopfe nach hinten und der Wundarzt zog durch die Hornhautwunde keinen Splitter, sondern die ganze Iris hervor, welche er im Auge zurückliess, und alsbald sich entfernte. Eine heftige Ophthalmitis und vollkommene Blindheit auf diesem Auge war die Folge dieses ungeschickten Handelns. Wer gedenkt hier nicht Celsus: quem servare nequis, ne noceas! Auffallend war mir, dass sich im andern Auge keine Entzündung ausbildete. Nach Verlauf von mehreren Monaten sah ich den jungen Mann wieder, die Wunde in der Hornhaut vollkommen vernarbt und kaum erkennbar, die Krystalllinse nach vorn gedrängt.

10.

Ein Wundarzt aus Dijon, der sich viel mit Behandlung von Ohrenkrankheiten beschäftigt haben will, versicherte mich kürzlich, dass die Schwerhörigkeit nicht selten durch eine Pseudo-membran bedingt sei, welche sich hauptsächlich bei Kindern bilde, die in ihrer frühsten Jugend von Ohrenentzündungen heimgesucht werden, welche im kindlichen Alter, wie alle Entzündungen der Schleimhäute, zu Ausschwitzungen und Erzeugung von Pseudomembranen eine grosse Neigung hätte. Entdecke man bei Untersuchung des innern Gehörorgans mit Hülfe einer eingeführten und dann etwas geöffneten Kornzange eine solche Pseudomembran, so sollte man versuchen, mit Hülfe einer Pincette sie abzulösen und zu entfernen, worauf das Gehör wieder ungetrübt sei.

Es ist keinem Zweifel unterworfen, dass die Schwerhörigkeit der Menschen sich nicht selten aus einer in der Kindheit besonders während des Zahnens vernachlässigten Otitis herschreibt. Die grosse Disposition zu Ausschwitzungen bei

Entzündungen der Schleimhäute im kindlichen Alter spricht für die Möglichkeit der Bildung einer Pseudomembran im innern Gehörgang und die Beseitigung der Schwerhörigkeit durch die Entfernung der Pseudomembran. Ich wünschte wohl die Meinung von andern deutschen Aerzten, welche sich mit der Ohrenheilkunde beschäftigt haben, über diesen Gegenstand zu vernehmen.

11.

Exstirpation des Auges wegen Caries orbitae.

Nach dem Lateinischen

des Dr. STOEHR *) mitgetheilt.

F. A. ein junger Mann von 22 Jahren litt schon seit seiner frühesten Jugend an Scropheln, und noch zeugen offene Geschwüre und geschwollene Drüsen an der rechten Seite des Halses für das Fortbestehen dieser Krankheit. Die Function des vegetativen und animalischen Lebens sind übrigens bei ihm normal, ausser dass seine trockne und schuppige Haut und eine krankhafte Bildung an der rechten Augenhöhle, so wie sein ganzer Habitus auf eine verminderte Reproduction schliesen lassen.

Das erwähnte Leiden an der rechten Augenhöhle besteht in einer bedeutenden, hochrothen, heissen, schmerzhaften und besonders beim Berühren sehr empfindlichen Geschwulst am obern Augenhöhlenrande, die zugleich das ganze obere Augenlid einnimmt. In der etwas erhobenen Mitte dieser Geschwulst befindet sich eine Oeffnung, aus welcher beständig eine dünnflüssige Jauche ausfliesst, ohne dass jedoch die Geschwulst sich dadurch verminderte. Dabei ist der Augapfel nach vorn gedrängt, und in seiner Bewegung gehindert. Die conjunctiva bulbi ist geröthet und geschwollen, und die des obern Augenlides aufgetrieben und einem Sarcoma ähnlich. Doch

*) De Carie orbitae. Friburgi. 1833 u. 34. p. 19.

sind die übrigen Theile des Auges vollkommen gesund und in ihren Verrichtungen ungestört.

Die Geschwulst besteht seit 3 Monaten und ihr gingen ziehende Schmerzen, welche die Umgegend des Auges und die Augenhöhle einnahmen voraus. Die Fistelöffnung hat sich nur erst kürzlich gebildet.

Die Symptome, die Ursache und die lange Dauer des Leidens lassen auf eine mit Caries verbundene Eiterung der Augenhöhle schliessen. Auch zeigten sich nachdem man durch einen Einschnitt die Geschwulst geöffnet hatte, wobei sich eine grosse Menge übelriechender Jauche entleerte, bei der Untersuchung mit der Sonde Rauhigkeiten an dem Augenhöhlentheile des Stirnbeins.

Die Behandlung wurde nun innerlich gegen die scrophulöse Dyscrasie, äusserlich gegen die Caries gerichtet, obgleich die Prognose nur ungünstig angestellt werden konnte. Der Kranke erhielt daher innerlich eine Jodkalilösung, und der kranke Theil wurde mit Kataplasmen bedeckt, denen man, wegen der grossen Empfindlichkeit des Individuums etwas von der Jodlösung beigemischt hatte. Appetit und Schlaf blieben ungestört, auch die Schmerzen waren nicht heftig, doch floss immer sehr viel Eiter aus. Wenige Tage nach der Eröffnung des Abscesses bildete sich eine kleine schmerzlose, leichtblutende fungöse Excrescenz. In diesem Zustande blieb der Kranke mehrere Wochen, als sich plötzlich ein heftiger Kopfschmerz, Appetitlosigkeit, Eckel, Erbrechen, Stuhlverhalten, Trockenheit und Hitze der Haut, vorzüglich des Kopfes, einstellten; hierzu kam noch Schlaflosigkeit und ein beschleunigter Puls. Der eintretenden Hitze gieng jedesmal Frost voraus.

Aus den eben angeführten Symptomen schloss man auf eine Irritation des Gehirns, und es war um so wahrscheinlicher, dass die Verschwärung noch weiter um sich greifen, würde, da sich auch das Uebel in der Augenhöhle vermehrte. Der Bulbus trat immer mehr hervor, die Geschwulst und die Afterbildung in der Wunde nahm zu, und die übelriechende

Jauche wurde blutig. Doch zeigten sich noch keine Störungen in der Sinnes- und Geistesthätigkeit. Unter Anwendung von Blutegeln, Fussbädern, Laxiermitteln und der antiphlogistischen Heilmethode besserte sich zwar auf einige Zeit der Gesammtzustand des Kranken, allein das Localleiden dauerte in gesteigertem Masse fort. Der Schmerz in der Augenhöhle schritt nach der Aussage des Kranken bis zu den innern Theilen des Gehirns vor und hielt Tag und Nacht unausgesetzt an. Eine völlige Erschlaffung der Verdauungswerkzeuge und daher rührende Kraftlosigkeit gestattete dem Kranken nicht mehr das Bett zu verlassen, und endlich gesellte sich auch noch unter fortwährendem Fieberzustande Erblinden des kranken Auges hinzu. Die Pupille erweiterte, die Hornhaut verdunkelte sich und zwischen ihren Lamellen entstand Eiterung, während das Hervordringen des Augapfels und die Geschwulst seiner Häute sich vermehrte.

Da hierdurch der Abfluss des Eiters verhindert wurde, so unternahm Professor Beck die Exstirpation des Augapfels. Nachdem man die äussern Theile eingeschnitten hatte, wurde der Apfel mittelst der Schlinge eines Fadens fixirt und möglichst schnell entfernt. Die Blutung wurde durch Feuerschwamm leicht gestillt. Sowohl während als nach der Operation zeigte sich nicht das geringste gefährliche Symptom. Nach Entfernung des Augapfels zeigte sich unverkennbar die Caries in der Augenhöhle und ein Loch in dem Augenhöhlentheile des Stirnbeins. Das Zellgewebe, welches den hintern Theil der Augenhöhle ausfüllt, war angeschwollen.

Zwar fühlte sich der Kranke durch die Operation erleichtert, doch dauerten die Schmerzen, nur in geringerem Grade, fort, und der Eiter entleerte sich noch in bedeutender Menge. Unter fortwährendem Fieber schwanden die Kräfte immer mehr, bis die Haut und den ganzen Körper endlich eine völlige Gefühllosigkeit einnahm, an deren Stelle später ein soporöser Schlaf und Delirien traten. Der Kranke verschied endlich, immer auf der kranken Seite liegend an Folge von Schwäche.

Die Section lieferte folgende Resultate:

Die Brust- und Baucheingeweide zeigten nichts anomales, ausser dass die Gekrösdrüsen sehr angeschwollen waren. Die Augenhöhle war ausser dem oberen Theil mit gesunden Fleischwärzchen angefüllt. Der bei der Operation erhaltene Theil der Conjunctiva war über die Fleischwärzchen weggezogen. Die durch die Exstirpation des Bulbus bewirkte Wunde konnte für geheilt angesehn werden. In der Mitte des obern Augenlides unter dem Augenhöhlenrande befindet sich ein 5 Linien langes Loch, aus dessen Grunde sich ein kleiner fleischiger Auswuchs erhob. Die eingebrachte Sonde liess am obern Theil des Loches eine Rauhigkeit und eine grosse Oeffnung bemerken, durch die man in die Höhle eindringen konnte.

Nach Eröffnung des Gehirns fand sich die dura mater mit Blut angefüllt, zwischen ihr und der arachnoidea Wasser und das Gehirn erweicht. In den Gehirnventrikeln war etwas Serum vorhanden. An dem vordern rechten Lappen des Gehirns, entsprechend einer Oeffnung in der dura mater über dem Augenhöhlentheil des Stirnbeins, kam eine theilweise Zerstörung, Eiterbildung und Eiteransammlung zum Vorschein. Die Oeffnung in der fungös entarteten dura mater erschien trichterförmig, woraus man sehen konnte, dass die Degeneration von aussen nach innen fortschritt, zumal da der Fungus auf der äussern Platte der dura mater aufsass, die dadurch da, wo sie sich an das Keilbein, an das Siebbein und an den Augenhöhlentheil des Stirnbeins festsetzt, losgetrennt war. Eine eiterförmige halbcoagulirte, übelriechende Masse hatte sich in diesem Zwischenraume angesammelt. Die dura mater war in diesem ganzen Umfange in einen Fungus verwandelt, dessen Längendurchmesser 2 ½ Zoll, der Querdurchmesser 1 ½ Zoll betrug.

Der Fungus zeigt eine feste, fibröse Textur und eine unebene Oberfläche; er ist zusammengesetzt aus unendlichen festen Wärzchen, mit Querfasern untermischt, von grauer, an einigen Stellen ins braune und gelbliche übergehender

Farbe. Blutgefässe sind reichlich daran vorhanden. Die innere Fläche der dura mater ist nur theilweise zerstört.

Die cariöse Oeffnung am Augenhöhlentheil des Stirnbeins ist 4 Linien breit. Der ganze Augenhöhlentheil des Stirnbeins, der Gehirntheil des Keilbeins, die Siebplatte, und die rechte Seite des Hahnkammes zeigen Rauhigkeit und Caries. Doch ist das foramen opticum, der Sehnerv, die arteria ophthalmica und der ihnen entsprechende Theil der dura mater, sowie die obere Augenhöhlenspalte und die durch dieselbe gehenden Theile gut erhalten.

Epikrise.

Aus dem Verlauf der Krankheit geht hervor, dass dieselbe mit dem scrophulösen Abscess an der Augenhöhle begonnen hat, wozu später Caries des Augenhöhlentheils des Stirnbeins kam. Der Abscess öffnete sich nicht genug nach aussen, daher wurde der Eiter zurückgehalten, was mit der Geschwulst der weichen Theile der Augenhöhle der Exophthalmus bewirkte. Die Caries, der anfangs nicht mit den geeigneten Mitteln entgegengearbeitet wurde, nahm zu und zerstörte den dünnen Augenhöhlentheil des Stirnbeins. Die Jauche, deren Ausfluss zum Theil verhindert war, verbreitete sich auf der innern Fläche des Schädels. Dadurch wurde die dura mater gereizt und von einer chronischen Entzündung befallen, woraus der Fungus der dura mater entstand. Unter diesen Bedingungen traten Kopfschmerz, Erbrechen, u. s. w. ein. Doch später öffnete sich der Fungus nach innen, wodurch die Jauche die Oberfläche des Gehirns berührte und den soporösen Zustand hervorbrachte. In diesem Falle war der Fungus secundär und symptomatisch und konnte nicht als wesentlich zur Krankheit gehörig betrachtet werden.

Vielleicht könnte es wunderbar erscheinen, dass sich die Blindheit erst so spät einstellte. Doch liegt die Ursache davon darin, dass die hintern Theile der Augenhöhle von der Krankheit frei waren, und die Zerstörung der dura mater sich nicht bis zum Sehnerven erstreckte.

Die Ursachen, weswegen die Exstirpation des Augapfels vorgenommen wurde, sind folgende:

1) Der Bulbus war nicht mehr zu seinen Verrichtungen geeignet.

2) Die Geschwulst des Bulbus und seiner Häute war dem Ausfluss des Eiters hinderlich.

3) Da der Bulbus nach vorn gedrängt wurde, so musste eine Spannung der Nerven, und eine vermehrte Reizung des Gehirns eintreten.

Der Nutzen der Exstirpation des Bulbus bei Caries der Augenhöhle kann nicht durchaus geläugnet werden; zumal in diesem Falle, wo nach Exstirpation die örtliche Behandlung der Caries mit grösserem Erfolge ausgeführt werden konnte.

12.

Fall einer Exstirpation des Auges wegen Melanosis bulbi, nebst anatomisch pathologischer Beschreibung des exstirpirten Auges,

mitgetheilt nach dem Lateinischen

des Dr. AUGUST REUSS in Prag. *)

G. A. 48 Jahr alt, eine Schuhmachersfrau, Mutter von mehrern Kindern, überstand die natürlichen Blattern, und war nie scrophulös. Die Menstruation, die sich bei ihr schon im 14ten Jahre einstellte, war bis zu ihrem Aufhören, (vor einem Vierteljahre) stets normal. Schon seit ihrer frühesten Jugend litt sie oft an stechenden Schmerzen, die mehrere Theile des Körpers durchzogen, und jedesmal mit Frostschauern und darauf folgender Hitze und heftigen Schweiss verknüpft waren. In spätern Jahren stellten sich auch Verdauungsbeschwerden und Kreuzschmerzen ein. — Augenkrankheiten erinnert sie sich nicht gehabt zu haben, ausser dass ihr linkes

*) S. dessen Tentamen anatomico-pathologicum de Melanosis. c. tab. lithograph. Pragae, 1833. 8. p. 75.

Auge immer etwas schwächer, gegen starkes Licht empfindlicher war, und leicht thränte.

Bei einer Schwangerschaft vor 8 Jahren bemerkte die Kranke einst, dass das linke Auge des Gesichts beraubt sei, und bald darauf stellten sich reissende Schmerzen in der Augenhöhle, die den Bulbus gleichsam zurückzogen, und Ohrensausen ein. Nach der etwas schweren Geburt gesellte sich auch noch anhaltende Photopsie hinzu, und auf der Sclerotica erhob sich zwischen dem Rande der Cornea und dem innern Augenwinkel ein schwarzer Höcker, von der Grösse eines Hirsekorns mit zwei nach dem innern Winkel hinlaufenden Blutgefässen. Die reissenden Schmerzen verbreiteten sich zu den benachbarten Theilen, wie zur Nase, den Zähnen, zum Ohre, und nahmen endlich die ganze linke Hälfte des Kopfes ein. Um dieselbe Zeit wurde auch ihr rechtes Auge schwächer, vor dem sie beständig eine schwarze immer grösser werdende Fliege wahrzunehmen glaubte. Der Zustand des linken Auges bestand in derselben Weise 6 Jahre lang, bis vor 2 Jahren der kleine schwarze Höcker auf der Sclerotica sich zu vergrössern anfing. Ein Arzt, an den sie sich desshalb wendete, streute, in der Absicht, das schnelle Wachsthum aufzuhalten, ein Pulver ein, wodurch aber das Uebel nur noch schlimmer wurde. Die Geschwulst erreichte die Grösse eines Taubeneies, und brach vor 6 Monaten plötzlich auf, wobei sich eine grosse Menge Blut entleerte. Sie sank zwar darauf etwas zusammen, nahm aber später um so schneller wieder zu. Die Schmerzen in der linken Hälfte des Kopfes dauerten in ihrer Heftigkeit fort, und der ganze Zustand verschlimmerte sich. Unter diesen Umständen wurde sie am 9. Juni 1833 in der Augenheilanstalt zu Prag aufgenommen.

Ein cachektischer Zustand war nicht zu verkennen. Auch klagte die Kranke über Schwäche im ganzen Körper, über Appetitlosigkeit, grossen Durst u. s. w. Aus der linken Augenhöhle ragte zwischen den Augenlidern eine blaurothe, weiche, nicht eben sehr empfindliche Geschwulst von

der Grösse eines kleinen Hühnereies hervor. Auf ihrer Mitte war eine Narbe, und ihr zur Seite zwei kleine Höhlen, die bisweilen etwas Blut ausschwitzten. Weiter nach hinten war eine tiefe Furche, durch die Zusammenschwärung vom obern Augenlide hervorgebracht. Die Oberfläche ist glatt und etwas feucht, und mit der durchsichtigen conjunctiva bulbi überkleidet, die sich nach oben in die Sclerotica verläuft, nach unten aber hängt die Geschwulst fest mit dem untern Augenlide zusammen; am untern Theile befinden sich viel varicöse Blutgefässe, die stets eine seröse, gelbliche, scharfe aber geruchlose Flüssigkeit absondern.

Trotz der Grösse der Geschwulst ist die Bewegung des Augapfes mit derselben noch ziemlich frei. Die Cornea ist nach der Thränendrüse hingerichtet, länglich rund, wenig gewölbt, mit einem bläulich-weissen Rande umgeben und vollkommen durchsichtig, bis auf einige Blutgefässe, die von der Sclerotica aus bis zum Mittelpunkt der Cornea gehen. Ihre hintere Fläche wird fast von der nach vorn gedrückten, verdunkelten und beinahe weissen Krystalllinse berührt, diese ist von der etwas dunkler als gewöhnlich braun gefärbten Iris fest umgeben.

Da wir diese sonderbare Krankheit für Melanosis erkannten, deren Heilung noch durch kein inneres Mittel gelungen ist, und erwogen, dass bei dem schnellen Wachsthum dieses Aftergebildes sich dasselbe auch auf andere Theile ausbreiten könnte, indem eine allgemeine Cachexie schon im Entstehen war, so glaubten wir das einzige Heil in der Exstirpation des degenerirten Bulbus zu finden; die auch am 7ten Tage nach der Aufnahme der Kranken durch den geschickten Dr. Kammerer ausgeführt wurde. Zuerst ward die Geschwulst mit einer Lancette vom untern Augenlide getrennt, dann der Bulbus rings herum von den in der Augenhöhle enthaltenen Theilen gelösst, und endlich mittelst der Cooper'schen Scheere der Sehnerve zerschnitten. Die Blutung, die nur gering war, wurde durch Eisumschläge zum Stehen gebracht, und die Wunde mit Charpie ausgestopft. Am 20. Juni trat Eiterung

ein, und nach und nach füllte sich die Augenhöhle durch Granulation aus. Das untere Augenlid, welches schlaff, wie beim Ectropium, herabhing, wurde, nachdem die Ränder durch lapis causticus wund gemacht worden waren, durch eine sutura nodosa an beiden Winkeln mit dem obern vereinigt. Innerlich wurden der Kranken remedia solventia gereicht, theils um die arthritische Dyscrasie zu heben, theils um einer vielleicht im Unterleib sich bildenden Melanose vorzubeugen; und erst am 30. Juli wurde die Kranke als genesen entlassen. Ihr Ansehen war viel weniger cachektisch, der Schmerz zum grössten Theil verschwunden, die Augenhöhle fast ganz mit einer festen, hochrothen Flüssigkeit ausgefüllt, die mit einer schleimhautähnlichen Membran überzogen war; die Augenlider waren noch ganz beweglich, und eben so auch noch die Thränenabsonderung vorhanden.

An dem exstirpirten Auge fand sich bei der Section folgendes:

Die Geschwulst nimmt fast die Hälfte des Auges ein. Oben erwähnte rothe Membran, womit ihre Oberfläche bedeckt ist, ist oben dünn und durchsichtig, nach unten aber wird sie dicker und errreicht eine Stärke von 3 Linien. Sie ist überall mit zahlreichen Gefässen durchwebt. Nach Entfernung dieser Haut zeigte sich die schwarzbraune melanotische Geschwulst in eine dünne Blase eingeschlossen und nur mit wenig Gefässen versehen. Von der innern Oberfläche derselben gehen mehrere Fortsätze aus, die wie Scheidewände das kranke Gebild in mehrere Lappen theilen. Die Masse desselben selbst ist weich, einem dicken Brei ähnlich, und aus sehr feinen Faden bestehend, zwischen welchen sich eine schwarzbraune Materie befindet. In Weingeist erhärtet, bekam sie das Ansehn von Filz. Uebrigens sass das Gebild fast auf der vorderen Fläche der Sclerotica auf, in welcher letztern es auch zu wurzeln schien.

Der nicht vergrösserte Bulbus war mit mehreren weissen Knoten besetzt; ein etwas grösserer befand sich in der Nähe

des Eintritts des Sehnerven; aufgeschnitten entleerte derselbe eine weisse kässige Masse. — Innerlich war der Bulbus in seinem vordern Theile mit einer eben solchen schwarzen Masse angefüllt, wie die melanotische Geschwulst. Dieselbe schien von der Chorioidea auszugehen.

Die Sclerotica war nirgends durchbohrt, aber in ihrem ganzen Umfange etwas verdickt und an manchen Stellen deutlich in zwei Platten gespalten, zwischen welchen sich eine dünne Schicht melanotischer Masse befand.

Die wenig gewölbte Cornea war fast ganz durchsichtig.

Die Chorioidea war nur da, wo die Geschwulst aufsass, leicht von der Sclerotica zu trennen, im Uebrigen aber fest mit ihr verwachsen, und zu einer festen, besonders im Grunde des Auges über eine Linie starken Membran verdickt, der Sclerotica nicht unähnlich. Vom Pigment war hier keine Spur vorhanden.

Das corpus ciliare war noch gut zu erkennen, zerriss aber leicht.

Die Iris war ganz dünn, ihrer Faserstructur gänzlich beraubt, und trennte sich schon bei der leisesten Berührung vom corpus ciliare los. Der Pupillarrand legte sich dicht an die Krystalllinse an, ohne jedoch mit ihr verwachsen zu seyn.

Die Retina war mit dem Glaskörper in den Grund des Auges zurückgedrängt, und nur noch hier und da als ein dünnes, weiches, gelbes Häutchen, zum grössten Theil mit der Hyaloidea oder Chorioidea verwachsen sichtbar. Die Hyaloidea war verdunkelt und sehr verdickt. Die Zonula Zinnii war zwar deutlich zu erkennen, aber nicht mit Pigment bedeckt. Das mit der Hyaloidea nur locker zusammenhängende, Corpus vitreum ist in eine feste, weisslichgraue, ungefähr zwei Linien dicke Masse verwandelt.

Die Krystalllinse ist von gewöhnlicher Grösse, verdunkelt, beide Augenkammern ausfüllend und die Cornea fast berührend. Die Kapsel liegt vorn nicht ganz an der Linse an, und so entsteht ein leerer Raum, an dessen Wänden feine, weisse, vierseitige Blättchen von perlmutterartigem

Glanze aufsitzen, die sich dem bewaffneten Auge als kleine Krystallen darstellen. Die Masse der Linse selbst ist weich und gelb.

Das Neurilem des Sehnerven ist normal, aber das Mark füllt es kaum zur Hälfte aus.

13.

Gesichtstäuschungen nach der Exstirpatio bulbi

von

Herrn Dr. LINCKE in Leipzig.

Herr Dr. Linke in Leipzig erzählt (in seinem Tractatus de Fungo medullari oculi, p. 111. s. den kritischen Wegweiser) folgendes von ihm nach der Exstirpation eines fungösen Bulbus beobachtetes Phänomen: „Memoratu dignissimum erat, quod aeger quarta post exstirpationem bulbi die ludibriis opticis ante oculum exstirpatum versantibus adeo vexatus esset, ut initio in tristem deveniret opinionem ac si ex oculo sano videat. Clauso igitur oculo distincte loco exstirpati oculi circumvagare vidit ludibia varia e. g. scintillas, orbes igneos, homines multos in dumetis saltantes e. s. p. Haec omnia aliquot dies perstiterunt. Quoad tactum similia in hominibus, quibus membra amputata erant, observata sunt, ratione vero visus nullum video apud auctores medicos exemplum, ubi tale phaenomenon animadversum est. Optandum igitur est, ut chirurgi post oculi exstirpationes ad emendandam et corrigendam visus physiologiam in hunc rem animum attendant.“

14.

Seltne Bildung eines Hygroms am äussern Augenwinkel

von

Herrn Medicinalrath Prof. Dr. UNGER in Königsberg. *)

Julie Zimmermann, eine Nähterin, litt seit mehreren Jahren an einer Ptosis des rechten obern Augenlides, die sie

*) S. dessen Beiträge zur Klinik der Chirurgie. I. Thl. Leipzig, 1833. 8. bei Voss. 170—172.

von einem in ihrer Kindheit erhaltenen Schlage ableitete. An demselben Auge wurde sie schwachsichtig, und ein Arzt, der die Beschäftigung mit dem feinen Nähen für das Ursächliche hielt, empfahl ihr spirituöse Waschungen. Sie brauchte diese nicht lange, als das Augenlid emphysematisch ward und verblieb. Nunmehr konnte sie die Augenlidspalte nicht erweitern, setzte ihre Arbeit, wovon sie ihren Lebensunterhalt zog, mit dem rechten Auge emsig fort, schwächte sonach dieses, und kam dahin, dass sie auch die Brille, zu der sie ihre Zuflucht nahm, ablegen musste. Es hatte sich indessen das Emphysem am rechten äussern Augenlide begrenzt, die innere Commissur desselben liess dagegen einige Eröffnung zu, und der Augapfel fing an, nach innen zu schielen. Das Schielen nahm mit dem Wachsthum der Augenwinkelgeschwulst zu, und diese hatte bereits die Grösse einer Wallnuss erreicht, als die Kranke Hülfe im klinischen Institute nachsuchte. Empfohlen wurde sie von einem trefflichen, praktischen, mir befreundeten Arzte, der das Uebel Hydatis glandulae lacrymalis nannte. Freilich sprach die Symptomengruppe und die oben angegebene Anomnestik einigermassen dafür; doch war nicht die geringste Abweichung in der Thränenabsonderung und Zuleitung zugegen, weshalb ich jener Ansicht nicht beitrat. Nach genauerer Untersuchung fühlte ich wahrnehmbare Undulation im hervorragenden Körper der Geschwulst; mit Beihülfe einer gekrümmten Hohlsonde stülpte ich das erkrankte obere Augenlid um und erkannte eine wuchernde Falte der Augapfelbindehaut von silberglänzender Farbe; der Augapfel hatte einen Schiefstand nach innen, die Pupille war erweitert, und das Sehvermögen erschien bei den unternommenen Sehversuchen fast amaurotisch. Die Geschwulst liess keine Verschiebung zu, das Zufühlen indessen erwies, dass die Basis in der Orbita selbst wurzeln müsste. Nichts Anderes hatte ich, meinem Dafürhalten nach, vor Augen als ein Hygrom, und schlug der Kranken vor, die Balggeschwulst sich operiren zu lassen,

wiewohl ich hinzufügte, dass eine Besserung des Sehvermögens hiervon nicht mit Gewissheit zu erwarten sey. Durch einen halbmondförmigen Schnitt, der von dem Augenbraunrande über die äussere Commissur der Augenlider hinweg gerichtet wurde, entblösste ich die ausgedehnten Muskeln des obern Augenlides, spaltete sie durch einen Querschnitt, ensblösste den Körper des Sackes, den ich überaus dünnhäutig fand. Mit Leber's Messerchen setzte ich die Operation fort, drang tief in die Orbita ein, vermochte die Basis des Balges nicht zu erreichen, und fing sonach an, diese mittelst der Pinzette abzudrehen. Immer gewundener erschien der hervorgezogene Schlauch, dessen äusserer Theil schon auf dem Jochbein lag, als die Basis noch auf der Orbita adhärirte, bis endlich nach wiederholten Abschnürungen auch diese gelösst war. Die Vereinigung durch die blutige Knopfnath und den Mamculus gelang nach 3 Tagen; nach 8 Tagen war die Wunde der Augenliderspalte normal, das Sehvermögen merklich gestärkt, und die Function der Thränenzu- und Ableitung ungehindert. Erst nach mehreren Wochen war der Schiefstand des Augapfels gleichfalls gehoben, obschon dadurch die Sehfunction an diesem Auge keine Schärfung erhalten hatte; sie blieb auch am andern Auge geschwächt.

Die Untersuchung des Balges bot eine seltsame Formation dar. Die Länge desselben betrug zwei Zoll und einige Linien; die Füllung war nur zur Hälfte gegeben, und diess mit einer wasserhellen Flüssigkeit, vom Körper aber, der kugelig aussah, war der Schlauch in grössere und kleinere Bullen abgeschnürt, und als ich durch die Mündung der Basis, welche durch das Abdrehen gleichsam Franzen hatte, einen Tubulus einbrachte, vermochte ich die Bullen aufzublasen und um das mehrfache zu vergrössern. Der Sack war einfach, hatte an der innern schlüpfrigen Fläche Poren, die unter der Loupe als gefässlose Knötchen erschienen, wie denn auch am Sacke nirgendwo eine Gefässstructur sichtbar ward.

Die Balggeschwulst hat in dem erzählten Falle unfehlbar

ihren Ursprung in dem Fettpolster des Augapfels gehabt, die Cyste sich zuerst ausgebildet, worauf die krankhafte Sekretion erfolgt ist. Zum Theil hielten die Muskeln des obern Augenlides die Entwikelung des Balges nach aussen auf, zum Theil pressten die äussern Muskeln des Augapfels die Basis zusammen; doch füllte sich der Körper der Balggeschwulst, bewirkte Druck auf die Augenhäute und zugleich Schiefstand des Augapfels.

15.

Beitrag zur Anatomie anomaler Pupillengestalt

von

Herrn Ritter Dr. ROMBERG in Berlin,

mitgetheilt vom Herausgeber.

Hierzu Tab. I. Fig. 11 und 12.

„Ich schicke Ihnen, schrieb mir mein Freund Herr Dr. Romberg in Berlin im Januar 1833, die Zeichnung eines 1½ jährige Knabens mit Coloboma Iridis und Cataracta congenita lenticularis centralis, welchen ich vor 2 Jahren in Behandlung hatte; er starb an atrophia mesenterica unter Hinzutritt eines Hydrocephalus acutus. Leider ist mir die sorgfältig aufgenommene Krankheitsnotiz abhanden gekommen; doch erinnere ich mich genau, dass das Kind in der Abenddämmerung besser sehen konnte, als bei Tage, dass die Pupille unbeweglich bei einfallendem Lichtreize war, und dass beide Geschwister des Kindes an Bildungsfehlern überhaupt ganz frei waren. Unser Schlemm hat die Augen selbst präparirt, und im hiesigen Museum aufbewahrt. Verfügen Sie, geehrter Herr College über die Zeichnungen nach Belieben.“ Diese Zeichnungen befinden sich auf Tab. I. Fig. 11 und 12 abgebildet.

Fig. 11. Stellt eine Vorderansicht des Auges nach weggenommener Cornea und Sclerotica dar.

1. 1. Aeussere Fläche der Chorioidea.

2. 3. Aeussere Fläche der Iris und zwar 2. oberer

Rand 3. unterer Rand dieses Organs. Hier sieht man eine Katzenpupille in deren Mitte eine grosse Centralcataract sich darstellt.

Fig. 12. Giebt die hintere Ansicht der Iris mit den Ciliarfortsätzen.

Nach dieser anatomischen Untersuchung stellt es sich bestimmt heraus, dass dieser Fall keine Coloboma Iridis (Irisspalte) ist, sondern den anomalen Pupillengestalten beigezählt werden muss.

16.

Zur Lehre von der Genesis der angebornen Hyperceratosis und der damit öfters vorkommenden eigenthümlichen Schädelform und Amaurose

von

Medicinalrath, Director Ritter Dr. SEILER in Dresden.

Unsere Kenntnisse von der Genesis der Hyperceratosis werden so lange noch sehr unsicher bleiben, bis durch Zergliederungen die Bildung der Hornhaut noch bei mehrern Fällen erforscht und besonders auch, wenn sie bei Embryonen vorkommt, das Verhältniss der Gehirn- und Schädelentwickelung genauer untersucht sein wird. Was die angeborne Hyperceratosis anbetrifft, von welcher hier allein die Rede seyn kann, so kommt zuerst die Frage in Betracht, ob jener Bildungsfehler als eine Hemmungsbildung oder als Folge eines krankhaften Zustandes, während des Embryolebens angeboren, anzusehen ist. Dr. Wimmer (s. De hyperceratosi) neigt sich mehr zur Annahme jener Meinung, 1) weil nicht allein in allen niedrigstehenden Thieren, sondern auch bei allen Säugethieren und den Menschen, die Kugelform bei der Entwickelung der Organe vorherrsche, und man daraus schliessen könne, dass die Hornhaut bei ihrer ersten Entwickelung kein kleines, sondern ein grosses Segment einer Ku-

gel bilde; 2) weil mehrere Physiologen dargethan haben, dass der Embryo bis zu seiner vollkommenen Entwickelung hin, die Bildungsstufen mehrerer Thiere allmählig durchlaufe; nun finde man aber bei mehreren Thieren, unter den Insekten bei dem Astacus und einigen Coleopteren, z. B. dem Lucanus cervus, besonders aber bei vielen Vögeln und unter diesen bei den Raubvögeln, unter den Säugethieren bei dem Maulwurfe und dem Stachelschweine, eine starke convexe zum Theil halbkugelige Hornhaut, daraus könne man schliessen, dass die angeborne Hyperceratosis nicht aus einem Krankheitsprocess, sondern aus einer gehemmten Entwickelung entstehe. Was aber den in dem ersten Satze angeführten Beweis für jene Meinung betrifft, so scheint mir der Schluss in dem Vordersatze nicht hinlänglich begründet. Denn man sieht nicht ein, wie daraus, dass sich die Organe hauptsächlich aus der Kugelform entwickeln, sich folgern lässt, dass die Hornhaut in ihrer frühern Bildungsperiode nicht aus einem kleinen, sondern aus einem grossen Kugelsegmente bestehe. Ihre Entwickelungsgeschichte spricht eben nicht dafür, denn sie bildet anfangs mit der Sclerotica eine Kugel, und sondert sich erst später von derselben. Der zweite aus der vergleichenden Anatomie hergenommene Grund beruht zwar auf richtigen Beobachtungen, allein er kann nur bestätigen, wenn man auch bei den Embryonen der Säugethiere und des Menschen die Hornhaut konisch geformt findet; dieses ist jedoch nicht der Fall. Die angeführte Beobachtung bei einem zweimonatlichen Embryo (s. diese Zeitschrift) steht zu einzeln da, um Folgerungen aus derselben zu ziehen, und bis man die konische Hornhaut im zweiten Monate des Embryolebens nicht allgemein beobachtet hat, muss man die Bildung der Hornhaut bei jenem Embryo für krankhaft halten. — Dagegen kann ich versichern, dass ich bei der Untersuchung sehr vieler Embryonen von Menschen und Thieren die Hornhaut wohl ebenmässig kugelich erhoben, nie aber konisch hervorragend gefunden habe. —

Es dürfte daher die Hyperceratosis wohl als Folge einer früher vorhanden gewesenen, aber zum Stillstand gekommenen krankhaft zu reichlichen Absonderung von Wasser in dem vordern Theile des Augapfels (Hydrops bulbi oculi anterior) zu betrachten sein, welches zur Wucherung und Verdickung der Hornhaut Veranlassung gegeben hat, wie wir dieses auch bei andern Geweben sehen, die zum Stillstand gekommene, krankhafte Wasseransammlung umgeben.

Des Dr. v. Ammon Beobachtung von öfterem gleichzeitigen Bestehen eigenthümlich abweichender Schädelformen und der Amaurose bei der angegebenen Hyperceratosis scheint mir zu einflussreichen Folgerungen für die Genesis dieses Bildungsfehlers führen zu können. Nicht aber deswegen, wie Dr. Wimmer meint, *) weil bei jener Schädelform die Augenhöhlen gewöhnlich kleiner sind, denn dadurch wird wohl das stark hervorragende Auge (das Glotzauge) bedingt werden können, aber nicht die konische Hornhaut; sondern weil jene Kopfformen auf einen nicht normalen Gang der Entwickelung des Gehirns, auf eine zu lang andauernde Ansammlung von Wasser, ehe sich die Gehirntheile gebildet haben, auf einen Hydrocephalischen Zustand und auf eine zugleich vorhandene zu reichliche Wasserabsonderung in dem ganzen Augapfel, oder wenn die Krystalllinse sich schon gebildet hat, vielleicht nur zwischen ihr und der Hornhaut hindeuten; besonders da die Entwickelung des Auges und des Gehirns in so genauer Beziehung mit einander stehen, und nach Huschke's Beobachtung die Höhle der Augenhäute anfänglich mit den Hirnblasen durch den Kanal der Sehnervenscheide in Verbindung steht. Diese Meinung gewinnt dadurch noch an Wahrscheinlichkeit, weil man bei den Kindern mit Wasseransammlung in der Schädelhöhle jene Missbildungen des Schädels öfters beobachtet hat, und weil bei Hyperceratosis immer Schwachsichtigkeit, öfters Amaurose beobachtet worden ist. Wenn sich nämlich die

*) v. Ammon's Zeitschrift für Ophthalmologie, II. Bd. S. 445.

Hirnmasse überhaupt langsamer und unkräftig aus dem Wasser herausbildet, so wird dasselbe ohne Zweifel auch mit dem Marke des Sehnerven der Fall sein; es wird dem unbewaffneten Auge schon in Hinsicht der Materie zu dünne, die Netzhaut mehr einer serösen Hautplatte als einer Nervenmarkausbreitung ähnlich erscheinen, noch mehr wird es aber in den für uns unerforschbaren Mischungsverhältnissen von dem gesunden Nervenmark abweichen und dieses ist gewiss eine Hauptursache des angeboreren schwarzen Staares. —

Mit dieser Ansicht über die Genesis der angeborenen Hyperceratosis lässt sich die partielle Verdickung der Hornhaut von ihrem äussern Rande gegen das Centrum hin, recht gut vereinigen. Denn wir finden öfters, dass da, wo krankhafte Wasseransammlungen zum Stillstand kommen, oder selbst durch Einsaugung etwas verringert werden, Verdickungen der Gewebe entstehen, welche die Wasseransammlungen einschliessen. So sehen wir es an allen serösen Häuten, an allen Wasserblasen, die sich in dem Parenchyma der Eingeweide bilden; ja selbst die Schädelknochen werden nicht selten bei Hydrocephalis verdickt gefunden. Bei Embryonen und neugeborenen Kindern, wo die organisirende Kraft mit Ablagerungen von Knochenerde, wegen Mangel an Material, der durch die Wasseransammlung bewirkten Ausdehnung der Hirnhäute noch nicht nachkommen kann, da sind bekanntlich die Schädelknochen allerdings dünner, als gewöhnlich; allein bei Wasserköpfen, die nach der Geburt noch fortleben, wo die Wasseransammlung sich vermindert, oder doch verhältnissmässig nicht so reichlich vermehrt wird, wie früher, da verdicken sich die Schädelknochen während ihrer weitern Entwickelung nicht selten beträchtlich. In Loder's anatomischer Sammlung befindet sich der hydrocephalische Schädel eines 2 jährigen Kindes, dessen Scheitelbeine an den durchsichtigen Stellen 9 Linien dick sind. Malacarne fand Stirn- und Hinterhauptsbein bei einem 17 jährigen Hydrocephalus 8 Linien dick sind. Bei dem von Schneider untersuchtem 42 jährigen Wasserkopfe war

das linke Scheitelbein 15 Linien, das rechte 6 Linien dick. Das anatomische Cabinet der chirurgisch-medicinischen Academie zu Dresden besitzt den Schädel eines 20 jährigen Hydrocephalus, dessen Stirn-, Scheitel- und Hinterhauptsbeine an den durchsichtigen Stellen fast durchaus 6 Linien dick sind. Mehrere Beispiele haben MECKEL*) und FRANK**) gesammelt. — Aber auch bei manchen Embryonen, bei denen die Wasseransammlung gering ist, verdicken sich die Schädelknochen zuweilen. Auch könnte man die Einwendung machen, dass man nicht bei jeder angeborenen Hyperceratosis jene eigenthümliche Kopfform gefunden hat; aber abgesehen davon, ob die Beobachter, so wie von AMMON, auf genaue Untersuchung des Schädels Rücksicht genommen haben, so wird sich dieser Einwurf leicht dadurch beseitigen lassen, dass die Wasseransammlungen in der Schädelhöhle, in sehr verschiedenen Graden Statt finden können, selbst in so geringen, dass sie keine ungewöhnliche Schädelform bewirken, wenn gleich die mit jener Disposition verbundene, krankhafte Wassererzeugung in dem Auge die konische Hornhaut bedingt hat. Endlich dürfte man bemerken: es seien ja bei dem Hydrophthalmus jeder Art die Augenhäute dünner, nicht verdickt. Dieses ist allerdings der Fall, so lange die Krankheit noch im Zunehmen ist, oder noch nicht lange genug still gestanden hat, um jenen Verdickungsprocess der Augenhäute durch die, das Organ gleichsam schützende, bildende Kraft hervortreten zu lassen. Doch sind auch bei der Augapfelwassersucht die Häute des Auges nicht immer verdünnt, ich habe selbst bei einigen Hydrocephalischen neugeborenen Kindern, bei denen zugleich Hydrophthalmia posterior vorhanden war, die Sclerotica nicht dünner sondern dicker als gewöhnlich gefunden.

---

*) Handbuch der pathologischen Anatomie, B. I. S. 288.

**) Epitome de curandis homin. morb. B. VI. S. 174.

Nur als Vermuthung kann ich jedoch meine Meinung über die Genesis der Hyperceratosis und die für dieselbe sprechenden Gründe den Aerzten und Anatomen zur Prüfung empfehlen, vorzüglich denen, welche Gelegenheit haben sollten, Augen mit konisch gebildeter Hornhaut, und Gehirne aus Schädeln mit oben bemerkten eigenthümlichen Missbildungen, oder Embryonen mit jenem Bildungsfehler der Hornhaut und zugleich die Gehirne derselben, zu untersuchen. Sollte sich jene Meinung bestätigen, dann würde die Hyperceratosis nicht als eine Hemmungsbildung, sondern als eine Folge krankhafter Erzeugnisse zu betrachten sein. —

XIV.

Kritischer Wegweiser

auf

dem Gebiete der neuesten ophthalmologischen Literatur.

Summa premo vestigia rerum.

Virgil.

Der Herausgeber dieser Zeitschrift wird den Zweck, seinen Lesern sobald als möglich einen kritischen Ueberblick über die neueste ophthalmologische Literatur zu geben, nur dann erreichen können, wenn Verfasser oder Verleger ophthalmologischer Schriften für eine schnelle Einsendung derselben an die Redaction durch die Verlagshandlung in Heidelberg oder deren Commissionär, Herrn Buchhändler J. G. Mittler in Leipzig, Sorge tragen.

Es ist nicht zu verkennen, dass die ophthalmologische Inauguralliteratur bei manchen Deutschen Facultäten dadurch wissenschaftlichen Werth erlangt hat, dass die Lehrer der Augenheilkunde einen grösseren Einfluss als sonst auf dieselbe üben. Auf diese Weise ist die Deutsche ophthalmologische Literatur in den letzten Jahren mit wahrhaft gutem Zuwachse vermehrt worden. Der Herausgeber hat, so viel an ihm ist, durch die in Leipzig erschienenen Inauguralschriften über: *Coloboma Iridis*, *Cataracta centralis*, *Staphyloma scleroticae*, *Hyperceratosis*, *Cataracta nigra*, *Reactio traumatica Iridis et capsulae lentis*, diesen wichtigen Gegenstand zu fördern gesucht, und wird es sich ferner angelegen seyn lassen, durch diese Thätigkeit jüngere Aerzte schon frühzeitig zum Forschen auf dem Gebiete der Ophthalmologie anzuhalten, auf dem es so viele Autokraten giebt. Der Herausgeber freut sich, von neuem Gelegenheit zu finden, die Aufmerksamkeit der Leser auf ausgezeichnete ophthalmologische Inauguralschriften lenken zu können.

1.

De parasitorum malignorum in primis ad fungi medullaris oculi historiam symbolae aliquot. auctore Adelberto Adolpho Muhry *Med. Chir. artisque obstetriciae Doct. Accedunt figurae v. Gottingae sumptibus Dietrichianis 1833. in 4. p. 48.*

Nach einer kritischen Würdigung der gangbarsten Lehren von den parasitischen Geschwülsten geht der Verfasser zu dem *fungus medullaris* überhaupt, und zu dem des Auges insbesondere über, und nennt ihn nach einer kritischen Re-

vision aller bis jetzt bekannt gewordenen Meinungen über dieses eben so furchtbare als dunkle Leiden *morbus sui generis*. Der Verfasser würdigt hierauf den Markschwamm des Auges in diagnostischer, aetiologischer und curativer Hinsicht, wobei die Fälle zu Sprache kommen, wo von einer Natur- und Kunstheilung dieses Uebels erzählt wird, und schliesst dann seine Abhandlung mit der Erzählung eines Krankheitsfalles, den er in der LANGENBEK'schen Klinik zu Göttingen zu beobachten, und nach dem Tode anatomisch-pathologisch zu untersuchen Gelegenheit hatte. Eine chemische Analyse des Augenmarkschwammes, die Erklärung der beigefügten Steindrucktafeln, und ein Literaturverzeichniss beschliessen die typographisch gut ausgestattete Schrift. Die chemische Untersuchung, von A. WIGERS veranstaltet, zeigte einen Gehalt an *Fibrine*, *Albumen*, Fett, Gelatine, Osmazom, und Spuren von phosphorsaurem und kohlensaurem Kalk, von kohlensaurer Magnesia, schwefelsaurem und salzsaurem Natrum. Von den beigefügten braven Abbildungen ist die dritte originell, auf der fünften fiel dem Herausgeber in der Erklärung auf, dass *b*) „*radix fungi medullaris e pulpa non e neurilymate nervi optici oriens.*“ seyn sollte, da dieses nichts anders seyn kann, als die den geschwundenen Glaskörper strangförmig umgebende Netzhaut, die durch die zwischen ihrer äusseren Fläche und der Chorioidea liegende neue Bildung (Tuberkelstoff?) m. f. zusammengedrückt wird, eine eigenthümliche, häufig vorkommende, von dem Herausgeber in dieser Zeitschrift zu wiederhohlten Malen besprochenen Metamorphose der Netzhaut. Der Herausgeber schliesst diese Anzeige mit dem Wunsche, dass der Verfasser dieser gelungenen Probeschrift, die mancherlei interessante anatomische und physiologische Andeutungen enthält z. B. p. 12. p. 22. etc., in seiner praktischen Laufbahn die wissenschaftliche Ophthalmologie nicht vernachlässigen möge.

2.

De carie orbitae. Dissertatio inauguralis, quam, ut summos in medicina, chirurgia atque arte obstetricia honores adipiscatur, consensu gratiosae facultatis medicae in universitate Alberto-Ludoviciana Friburgensi scripsit Antonius Stoehr, *Badensis. Friburgi Brisigaviae in typographio academico Fratrum Groos. 1833. in 4. pag. 29. c. tab. II. lithograph.*

Eine dankenswerthe Monographie, durch Herrn Hofrath Beck zu Freiburg veranlasst, der dem Verfasser erlaubte, zwei von ihm in seiner Klinik beobachtete Fälle von *Caries* der *Orbita* bei seiner Inauguralarbeit als Belege zu benutzen. Nach einer kurzen Einleitung, in der mit Recht bemerkt wird, dass der *Caries* der *Orbita* von den meisten augenärztlichen Schriftstellern nur oberflächliche Erwähnung geschehe, giebt der Verfasser einen Ueberblick derjenigen Schriften, in denen die *Caries orbitae* besprochen wird, geht dann zu einer Beschreibung des Entstehens, des Verlaufes und der verschiedenartigen Ausgänge derselben über und berücksichtigt endlich ihre ätiologischen Verhältnisse, die Prognose, und die Behandlung. Diese gesammten Abschnitte sind mit Umsicht und Gründlichkeit, wenn auch nicht in einer durchaus reinen Sprache verfasst, und machen das Schriftchen zu einem sehr schätzbaren Beitrag der ophthalmologischen Literatur. Höchst wichtig ist die erste Krankengeschichte, die der Herausgeber desshalb den Miscellen dieses Heftes beigefügt hat. Uebersehen hat der Verfasser eine genauere Würdigung der verschiedenen Stellen, an denen sich in der *Orbita Caries* bilden kann; dieser Gegenstand ist wegen des Einflusses der verschiedenen Stellen der *Orbita*, die ergriffen seyn können, auf die Umgebungen des Auges, oder auf dieses selbst, von Wichtigkeit, und könnte zu verschiedenen Eintheilungen für die Lehre von der Orbitalcaries führen, wodurch jene gewiss

übersichtlicher würde. Die beigegebenen lithographischen Abbildungen lassen viel zu wünschen übrig.

3.

Tentamen anatomico-pathologicum de Melanosi auctore Augusto Reuss, Clinici ophthalmiatrici medico assistente. Cum tabula lithographica. Pragae. 1833 in 8. pag. 84.

Die nächste Veranlassung zu dieser ausgezeichneten Probeschrift gab ein in dem ophthalmiatrischen Institute zu Prag vorkommender Fall von Ophthalmomelanose, den der Herausgeber den Lesern dieser Zeitschrift in den Miscellen dieses Doppelheftes mitgetheilt hat. Der Verfasser, welcher nur mit Rücksicht auf die Melanose überhaupt die Ophthalmomelanose gründlich würdigen zu können meinte, hat mit dem grössten Fleisse die gesammten Schriftsteller über den in Rede stehenden pathologischen Gegenstand studirt und benutzt, und seine Schrift ist ein kritisches vollständiges und in gutem Lateine geschriebenes Repertorium der Lehre von der Ophthalmomelanose. Treffend schildert der Verfasser die Augenmelanosis in ihrer Entstehung bis zu ihrer höchsten Ausbildung, und ihre Durchgangsperioden durch die verschiedenen Stadien. Ueber die ersten Spuren dieser Krankheit bei ihrer Entstehung schweigt der Verfasser. Der Herausgeber, der die Melanogenese in den Ovarien zu wiederholten Malen mikroskopisch untersuchte, hat viel Aehnlichkeit zwischen den ersten Spuren der Melanose und der Bildung des Pigmentes auf der Choroidea gefunden. Er wird hierüber weiter zu sprechen an einem anderen Orte Gelegenheit nehmen. Die gelungenen lithographischen Zeichnungen, die dieser trefflichen Abhandlung beigefügt sind, geben treue pathologisch-anatomische Darstellungen einer Ophthalmomelanose in verschiedenen Durchschnitten.

*

4.

Propositions générales sur l'Ophthalmologie suivies de l'histoire de l'Ophthalmie rhumatismale par Jules Sichel, *de Francf. sur le Mein Dr. en médécine et en chirurgie des Facultés de Berlin et de Paris, ancien chef (eleve?) de clinique ophthalmologique de Vienne en Autriche, ancien chef (eleve?) de clinique interne de Würzbourg, médécin de la société protestante de secours mutuels et du Diaconat de l'Eglise reformée de Paris. Paris 1833. in 8. pag. 49.*

Der Verfasser dieser Pariser Inauguralschrift, über dessen persönliche und scientifische Verhältnisse zu Paris, in den Miscellen dieser Zeitschrift nächstens interessante Nachrichten, mitgetheilt werden, giebt in den vorliegenden Propositionen, die in §. 41 zerfallen, eine klare und bündige Nachweisung über den genauen Zusammenhang, in welchem die Ophthalmopathologie mit der gesammten Pathologie steht, über den grossen Nutzen, welchen das Studium dieser Disciplin gewährt, und über den Standpunkt, den dieselbe jetzt einnimmt. Diese Ansichten in logisch zusammenhängenden kurzen Sätzen vorgetragen und mit vielen geistreichen Ansichten verschmolzen, bilden eine sehr gründliche und naturgemässe Einleitung in die Ophthalmopathologie, die der Herausgeber mit wahrer Belehrung und grosser Freude zu wiederholten Malen gelesen hat. Man erkennt in des Verfassers Ansichten Anklänge aus den Lehren des Züricher Meisters, aber diese sind in succum et sanguinem übergegangen. Enthalten die Ansichten des Verfassers für diejenigen Deutschen Ophthalmologen, die den jetzigen Standpunkt ihrer Wissenschaft kennen, nun auch gerade nicht lauter Neues, so muss der Herausgeber dem Verfasser doch die Gerechtigkeit widerfahren lassen, dass er den Gegenstand in einer Weise vorgetragen hat, welche neu genannt werden muss. Es kann nicht fehlen, dass dieser Weg mit Umsicht und Be-

harrlichkeit verfolgt zu schönen Resultaten führen muss. Als Probe dieser Resultate giebt der Verfasser eine Darstellung der rheumatischen Ophthalmie, die allerdings als sehr gelungen anzusehen ist und den treuen Beobachter und geistreichen Arzt in jedem Satze zeigt. SICHEL's Schrift hat eine Deutsche Bearbeitung erlebt.

Mehr oder weniger Antheil hat Herr Dr. SICHEL an folgenden ophthalmologischen Inauguralschriften der Pariser Facultät.

5.

Dissertation sur l'ophthalmie scrophuleuse, Thèse presentée et soutenue à la Faculté de médécine de Paris le 30. Aout 1833 par JACQUES-ADRIEN DUMESNIL *de Saint-Georges-Fontaine-le-Boury. Departement de la Seine inférieure. Dr. en médécine. Paris 1833. in 4. pag. 22.*

Eine gut geschriebene Abhandlung, in der nach SICHEL's Anleitung auf die objectiven Symptome der scrophulösen *Conjunctivitis* eine vorzügliche Rücksicht genommen ist. Dasselbe gilt von der folgenden Probeschrift:

6.

Quelques reflexions sur une inflammation des paupières observées chez des sujets scrophuleux. Thèse présentée et soutenue à la Faculté de médécine de Paris le 16. Mars 1833 par ALLEXANDRE-LOUIS DE LA BERGE. *Dr. en médécine. Paris. 4. p. 40.*

Die eine ziemlich grosse Menge eigner Erfahrungen des *aux enfants malades* zu Paris unter *Guersent* stationirt gewesenen Verfassers enthält; nur können wir ihr das Lob hinsichtlich der Schilderung der objectiven Eigenthümlichkeiten dieser Augenkranheit nicht ertheilen. Der Herausgeber, der vor 12 Jahren dieselbe Krankheit in demselben Hospitale epidemisch herrschen sah, hält sie für *Blepharophthalmia scrophuloso-catarrhalis epidemica.*

7.

De la réclination capsulo-lenticulaire, ou nouveau procédé d'abaissement de la cataracte avec une aiguille nouvelle. Thèse présentée et soutenue à la Faculté de médécine de Paris le 21. Aout 1833 par Gilbert-Camille Bergeon, *d'Ebreuil, Département de l'Allier, Dr. en médécine. Paris 1833. in 4. p. 42. avec une planche.*

Der Verfasser glaubt, durch seine Methode den Staar zu operiren, jeden Nachstaar von Trübung der zurückbleibenden Linsenkapsel abhängig, verhüthen zu können. Es besteht diese Methode, die er eine neue nennt, in der Niederdrückung der verdunkelten Linse sammt Kapsel vermittelst einer sehr grossen Nadel. (Er nennt sie *reclinateur.*) Dieses Manövre will er dadurch bewerkstelligen, dass er die Verbindungen der Linsenkapsel mit dem Glaskörper durch vordere und hintere Führungen des *Reclinators* trennt, bevor er die Linsenkapsel sammt Krystalllinse aus der Pupille entfernt. Dieses Alles wird mit Umsicht und Klarheit, wenn auch nicht ohne Redseligkeit, aus einander gesetzt, und es unterliegt keinem Zweifel, dass der Verfasser seines Gegenstandes mächtig ist. Schade nur, dass das Neue dieser Schrift nicht wahr, und das Wahre nicht neu ist!

8.

Tractatus de fungo medullari oculi conscripsit Carolus Gustavus Lincke. *Additae sunt tabulae quinque lithographicae coloratae. Lipsiae apud Fest. 1834. in 8. p. 166.*

Die vorliegende Schrift führt mit dem grössten Rechte den Titel *Tractatus.* Sie ist mit nicht gewöhnlichem Fleisse und mit vieler Sachkenntniss verfasst, und ein *Codex* für die Lehre vom *fungus medullaris oculi.* Sie schliesst mit bisherigen Erfahrungen über diese dunkle Krankheit ab und bildet gewissermassen in der Geschichte derselben einen

Wendepunkt. Eigne Erfahrungen enthält sie weniger, aber der Verfasser hat sich die Beobachtungen Anderer ganz zu Eigen gemacht. Ausgezeichnet ist der anatomisch-pathologische Abschnitt, der durch gelungene lithographische Abbildungen aus eigner und fremder Erfahrung noch erläutert wird. Hier sieht man deutlich, dass die Wissenschaft im Fortschreiten begriffen ist. Dürftig ist dagegen unser Wissen über das Genetische des *fungus medullaris*, und hier erlahmt auch die sonst jugendlich starke Kraft des Verfassers, denn dieser Abschnitt steht hinter den anderen in Bezug auf Vollständigkeit zurück. Der Herausgeber erwartet bei solchen *Primitien* vom Verfasser Manches für Wissenschaft und Kunst, und wünscht demselben Gesundheit und Gelegenheit zur Erreichung dieses schönen Zweckes.

9.

Observationes ophthalmologicae auctore C. H. Dzondi Medic. et Chirurgiae Professore p. o. Facultatis medicae Halensis Seniore et h. t. Decano. Halae prostat apud Eduard Anton 1834. in 8. p. 49.

Die Verdienste, welche sich Dzondi um die genauere Erforschung der Entzündung der Grundgewebe des thierischen Körpers erworben hat, haben bis jetzt leider nicht die allgemeine Anerkennung gefunden, auf welche sie den grössten Anspruch haben.

Dzondi's Aphorismen über die Entzündungen enthalten einen Schatz allgemein pathologischer Beobachtungen und gründliche Erfahrungssätze. Die vorliegenden *Observationen* sind eine Anwendung jener Lehren auf die Augenentzündungen. Der Verfasser weist in dieser Skizze eines bald herauszugebenden ophthalmologischen Handbuchs nach, dass die Gesetze und Erscheinungen, nach und unter welchen die Entzündungen in den verschiedenen Organsystemen entstehen, auch in denen des Auges sich wiederfinden. Dzondi verfolgt sonach den Weg, den der Herausgeber, wie er zu wiederholten Malen selbstthätig oder kri-

tisirend in dieser Zeitschrift angegeben hat, bei seinen ophthalmologischen Studien eingeschlagen, und auf dem Fischer in Prag bereits so Ausgezeichnetes geleistet hat. Dzondi glaubt, dass hierbei vorzüglich die Ursachen der Entzündungen und die verschiedenen Organsysteme näher zu prüfen sind, und schildert in treffender, wenn auch nicht immer Römischer Kürze, die Erscheinungen, welche die Entzündungen in den einzelnen Organsystemen des Auges begleiten, auf eine sehr befriedigende Weise, so dass die vorliegende Schrift ein wichtiger Beitrag zu einer wissenschaftlichen und praktisch brauchbaren allgemeinen *Ophthalmopathologie* ist, dem wir viele Leser wünschen. Der Herausgeber macht jedoch darauf aufmerksam, dass die in der Zeitschrift vorzüglich berücksichtigte Histologie des Auges noch Manches zu wünschen übrig lässt, welche Lücke auf eine allgemeine Ophthalmopathogenie einen hindernden Einfluss hat, und dass er an der allgemein praktischen Brauchbarkeit der sogenannten Causalcuren zweifelt, da so häufig, wenn die Krankheit ausgebildet ist, und in die Behandlung des Arztes kommt, die Ursachen zu wirken aufgehört haben und die Krankheit selbstständig geworden ist! Nichts desto weniger ist der Herausgeber aber kein Anhänger jener antiphlogistischen Raserei, die leider jetzt auf dem Gebiete der Ophthalmotherapie tobt, und unendlichen Schaden stiftet! In medio veritas!

10.

Taschenwörterbuch für praktische Augenärzte nach den vielfälligsten klinischen Erfahrungen der berühmtesten Augenärzte und der besten Schriftsteller älterer und neuer Zeit, bearbeitet von E. Altschuhl Dr. der Heilkunde. Zweites Bändch. K-Z. Wien 1833. Verlag von Mayer und Compagnie. in 12.

Dieser zweite Band des früher (B. III. d. Zeitschrift p. 510—511) angezeigten Taschenwörterbuchs, der in demselben Geiste und in derselben Art, wie die erste Abtheilung

bearbeitet ist, hat die Ansicht des Herausgebers nicht ändern können und so gilt von ihm dasselbe, was früher in schonendem, aber gerechtem Tadel über das erste Bändchen dieser Erscheinung geäussert worden ist.

11.

Das Symblepharon und die Heilung dieser Krankheit durch eine neue Operationsmethode. Ein Glückwünschungsschreiben dem Herrn Dr. J. A. W. Hedenus, Leibarzte etc. am Tage seines fünfzigjährigen Amtsjubiläums den 16. Julius 1833 überreicht von Dr. F. A. v. Ammon Professor etc. Zweite verbesserte Auflage. Mit einer Kupfertafel. Dresden in der Walther'schen Hofbuchhandlung. 1834. in 8. broschirt 345.

Dieses ophthalmologische Schriftchen erschien zuerst als Abdruck der in Band III. p. 235—264 dieser Zeitschrift befindlichen Abhandlung, in fünfzig Exemplaren auf grünem Papiere zur Jubelfeier des Leibarztes Dr. Hedenus in Dresden. Da diese Exemplare sehr bald nicht mehr hinreichten, den vielen Nachfragen nach dem Schriftchen zu genügen, veranlasste die Verlagshandlung zu dieser zweiten verbesserten und vervollständigten Auflage, deren Beurtheilung der Herausgeber jeder unpartheischen Kritik um so mehr empfiehlt, da in dem Schriftchen manche neue Ansichten über ein Uebel enthalten sind, das nur zu lange von den Augenärzten vernachlässigt worden ist.

12.

Beiträge zur Physiologie des Gesichtssinnes von Dr. C. M. N. Bartelsk, Russischem Hofrathe etc. zu St. Petersburg. Mit 3 illum. Kupfertafeln. Berlin Reimer. 1834. VIII. u. 116. S. 4.

Die Gegenstände, über welche der Verfasser in dieser Schrift seine Ansichten mittheilt, sind die Grösse und Stel-

lung des Gesichtsgebietes, das Aufrechterscheinen der Gesichtsobjecte, das Verhalten der Strahlendirection zur Gesichtsdirection, das Gesichtsfeld, und die Lehre von Einfach- und Doppeltsehen, Gegenstände, deren Untersuchungen in der neuen Zeit von Physiologen und Physikern vielfach betrieben werden, und die der Herausgeber so gern Einmal in praktischer Beziehung von einem sachkundigen praktischen Augenarzte beurtheilt und auf die Praxis angewendet in dieser Zeitschrift läse. Dem Verfasser der vorliegenden Schrift, deren einzelne Theile bei mehreren Versammlungen der Deutschen Naturforscher und Aerzte z. B. in Breslau bereits mitgetheilt wurden, ist das eigenthümliche Forschen und ein kritisches Sichten nicht abzusprechen, was bekanntlich sich mit historischer Berücksichtigung nicht immer verträgt. Jedenfalls sind diese Beiträge wissenschaftlich wichtig für die Physiologie des Gesichtes.

13.

Grundriss der allgemeinen Augenheilkunde von Dr. August Andreæ, k. Regierungs- und Medicinalrathe, Mitgliede des Directoriums der medecinisch chirurgischen Lehranstalt zu Magdeburg und Lehrer an derselben, ordentlichem Mitgliede des Vereins für Heilkunde in Preussen und der medecinischen Gesellschaft zu Leipzig. Mit 3 Steindrucktafeln. Magdeburg in der Creutz'schen Buchhandlung. 1834. in 8. pag. 123.

Diese Schrift ist eine neue durch eine kurze ophthalmologische Literatur, einen geschichtlichen Ueberblick der Schicksale der Augenheilkunde und durch Abbildungen und Erklärungen der gebräuchlichsten Augeninstrumente vermehrte, und mit dem sehr passenden veränderten Titel „allgemeine Augenheilkunde“ versehene Ausgabe der im B. III. S. 509. dieser Zeitschrift angezeigten „Einleitung in die Augenheilkunde.“ Der Herausgeber freut sich diese Schrift,

die früher nur als Manuscript für die Schüler des Verfassers anzusehen war, jetzt als allgemein zugänglich zu begrüssen, verspricht sich von der Lectüre desselben vielfachen Nutzen für die Bildung junger Aerzte und Wundärzte, und ist dem Verfasser zu Dank verpflichtet, die von ihm gegebenen Andeutungen (B. III. S. 510. dieser Zeitschrift) so schnell und so fasslich realisirt zu sehen, obgleich er der ophthalmologischen Literatur eine grössere Ausdehnung, als die hier zugestandene, gewünscht hätte. Das Aeussere der Schrift und die ophthalmiatrischen Instrumentenabbildungen entsprechen dem Werthe.

14.

Lattier de Larroche Beobachtungen und Erfahrungen über die Heilung des grauen Staares ohne chirurgische Operation. Ein Beitrag zur Begründung des rein medicinischen Heilverfahrens, durch dessen alleinige Anwendung die glücklichsten und unglaublichsten Resultate während einer vieljährigen Praxis erlangt wurden. Nebst einer Beschreibung aller Theile des menschlichen Auges und der mit ihm in Berührung stehenden Theile des Kopfes. Aus dem Französischen. Ilmenau, 1834. bei Voigt. in 8. p.

Diese Schrift würde gewiss unübersetzt geblieben seyn, wenn dem Uebersetzer und dem Verleger folgende französische Beurtheilung des Originals und die dadurch hervorgerufenen Discussionen, die wir im Auszug in Deutscher Sprache mittheilen, bekannt gewesen wären. Die Verlagshandlung kann sich nach derselben wohl auch das S. 151. angeführte Schweigen des Verfassers erklären.

(La Lancette Française, Gazette des Hopitaux, civils et militaires. Donnerstag den 30. Mai 1833. N. 68.)

Mémoire über die Cataracta und Heilung dieser Krankheit ohne chirurgische Operation nach der Methode des M. F.-M.-A.-A. DE LATTIER DE LARROCHE. *Paris 1833.*

Wer sich in unserer Zeit Besitzer einer Heilmethode der *Cataracta* ohne Operation nennen wollte, müsste wenigstens in seinen Schriften beweisen, dass er die verschiedenen Arten von *Cataracta* zu erkennen, sie untereinander und von anderen Krankheiten zu unterscheiden verstéht. Die von dem Verfasser davon gegebenen Beschreibungen zeigen, dass seine Kenntniss von der *Cataracta* eine sehr unvollkommene ist; er vergleicht sie mit Althea- oder Pfeffermünzkügelchen etc. ohne uns mehr über ihr Wesen zu sagen, was wenig zu einer günstigen Beurtheilung beiträgt. Was übrigens wenig Vertrauen in seine Methode einflösst, ist das tiefe Dunkel, in welches er sie hüllt. Der Verfasser begnügt sich, uns im Vorbeigehen zu sagen, dass er einen Trank und eine Salbe reicht. Trotz dem würden wir mit guten Beobachtungen, deren aber keine zu finden sind, zufrieden seyn. Eine Anzahl der von Herrn LATTIER behandelten und nach seiner Angabe geheilten Kranken wollen sich von anderen Aerzten operiren lassen, weil Herr LATTIER ihnen das Gesicht nicht wieder gegeben hat. Viele von ihnen gehen für immer aus der Behandlung, andere endlich, deren Beobachtungen das Buch als Fälle von Heilung schmücken, haben ihre Cataracta behalten, wie wir uns durch eigne Untersuchung überzeugt haben. Ferner gereicht es uns zur grossen Verwunderung, wie ein Arzt, der Cataracten heilt, sie auf eine so unvollkommene und so wenig wissenschaftliche Weise beschreiben konnte. Die Fälle wo eine vorübergehende Besserung erfolgte, wie mehrere andere erlogene Eigenthümlichkeiten, z. B. die, dass die Kranken, deren Augen gegen das Licht empfindlich, waren nach Anwendung des Geheimmittels das lebhafteste Licht sehr gut ertragen hätten, haben uns überzeugt dass die angewandten Mittel nichts anderes als eine Zubereitung von Belladonna, Hyoscyamus oder einer

ähnlichen Substanz seyn können, deren Wirkung sich darauf beschränkt, die Pupille zu erweitern und den Durchgang der Lichtstrahlen durch die gewöhnlich weniger, als das Centrum, verdunkelte Peripherie der Krystalllinse zu gestatten. Aber diese Mittel bringen nur eine vorübergehende und trügerische Besserung hervor; ja ihr fortgesetzter Gebrauch kann durch ihre lähmende Wirkung gefährlich werden und der Cataracta eine Amaurosis beifügen. Gestattete es der Raum, die gesammten Beobachtungen zu prüfen, so würde es leicht seyn, zu zeigen, dass sie alle, in einem, eines Arztes unwürdigen Style abgefasst, ungründlich und des Vertrauens nicht würdig sind. Wünscht Herr Lattier, dass wir seiner nichts weniger als neuen Erfindung Glauben beimessen, so laden wir ihn zu öffentlichen Versuchen in den Hospitälern untern den Augen von Aerzten und Wundärzten ein, und obgleich wir alle Geheimmittel als Charlatanerie verwerfen, werden wir doch, wenn er unter 10 Cataracten nur zwei heilt, die Wunderwirkung seines Specificum anerkennen. Sichel, D.-M.

Die nämliche Zeitung, Sonnabend den 13. Juni 1833. Nro. 73. enthält folgende Entgegnung des Hrn. de Lattier:

An den Hrn. Redacteur der Gazette des Hopitaux.

Mein Herr!

„Herr Sichel giebt an, dass die einen der von mir als von Cataracten geheilt genannten Kranken sich von anderen Aerzten hätten operiren lassen, (1) und dass die anderen, deren Beobachtungen mein Buch als Fälle von Heilung schmückten, ihre Cataracten behalten hätten, wie der Verfasser jenes Artikels sich durch eigne Untersuchung überzeugt habe (2). Die Namen und Wohnungen aller von mir behandelten und als geheilt genannten Kranken sind aufgezeichnet und ich glaube nicht, dass Herr Sichel einen einzigen wird angeben können, welcher meine Beobachtungen Lügen strafen könnte, was alle Vorwürfe von Ungründlichkeit und Misstrauen, die mir Herr Sichel macht, hinlänglich wider-

legt. Uebrigens scheint Hr. Sichel mein Werk entweder nicht ganz gelesen, oder nicht verstanden zu haben, da er sagt, ich wüsste die verschiedenen Arten von Cataracta nicht zu erkennen, ich verwechselte sie unter einander, ich hätte Nichts über ihr Wesen gesagt, ausser dass sie Althea- oder Pfeffermünzkügelchen etc. glichen. Hätte Herr Sichel die meinen Beobachtungen vorangehende Abhandlung mit Aufmerksamkeit gelesen, so würde er S. 34 — 39 die Geschichte der Cataracta und meine Meinung über diese Krankheit gefunden haben.

Paris, den 5. Juni 1833.

De Lattier, D.-M.-P.

Die Hauptpunkte der von H. Sichel an den Redacteur auf diese Antikritik gegebene Antwort, sind folgende, die um die gesammte Wiederholung des Briefes zu vermeiden, mittelst Zahlen in demselben Stücke desselben Journals mitgetheilt ward.

(1) Siehe die Beobachtungen, Seite 70, 11, 78, 2; XIV, 117, 5, XIX, 137, 5.

(2) Siehe die Beobachtung XXXV. (vollkommene Cataracta des linken Auges; Cataracta capsularis des rechten Auges, Heilung); und Beobachtung IV. (vollkommene Cataracta des linken und eine weit vorgeschrittene des rechten Auges; Heilung der einen, Besserung der andern). Das Resultat der in diesen Tagen von den Herren Sichel und J.-L. Sanson, Professor der Ophthalmologie am Hôtel-Dieu, in Bezug auf jene zweite Beobachtung gemachten Untersuchung war: „Vollkommener Linsenstaar des linken Auges, hart, milchweiss, Iris beweglich. Beginnende Cataracta des rechten Auges. Die Kranke liest noch mit dem rechten Auge, sie sagt, keine Veränderung nach mehrjähriger Anwendung der Methode des H. de Lattier bemerkt zu haben, denn sie las vor der Behandlung und nur jetzt erst hat die Sehkraft des rechten Auges mehr abgenommen.“

Was die erste Beobachtung anlangt, so fanden die Hrn. Sanson und Sichel Folgendes: „Vollkommener Krystalllinsenstaar des linken Auges, graulich, etwas weich, Iris beweglich. Beginnender Krystalllinsenstaar des rechten Auges; schwache Verdunkelung der Krystalllinse. Die vor der Behandlung bestehende Photophobie verschwand darauf, die einzige dem Kranken zu Theil gewordene Besserung; der Staar des rechten Auges hat sich in Folge der örtlichen und allgemeinen Behandlung von Seiten der ordinirenden Aerzte der Kranken vermindert. Sie sagte uns, dass die Behandlung des H. de Lattier eine zehntägige Besserung hervorgebracht, und sich darauf der Zustand ihres Gesichtes verschlimmert hätte, was sie diese Behandlung zu verlassen, veranlasste."

Am Ende dieser Untersuchung befindet sich die Zustimmung des H. Sanson mit folgenden Worten und eigenhändig unterschrieben: „Ich habe die beiden Kranken mit H. Sichel gesehen und habe den Zustand, in welchem sie sich heute befinden, constatirt. Ich genehmige den Druck."

L. J. Sanson.

In demselben Verlage ist erschienen und in den Grooschen Buchhandlungen in Karlsruhe und Freiburg sowie in allen Buchhandlungen zu haben:

Arnold, Dr. Fr., der Kopftheil des vegetativen Nervensystems beim Menschen, in anatomischer und physiologischer Hinsicht bearbeitet. Mit 10 Kpftaf. und 10 dazu gehörigen Linearzeichnungen. gr. 4. 1831. fl. 10. 48 kr. od Rthlr. 6.
Dasselbe auf Schreibpapier fl. 14. 24 kr. od. Rthlr. 8.
— — Velinpapier fl. 18. — kr. od. Rthlr. 10.
— — anatomische und physiologische Untersuchungen über das Auge des Menschen. Mit Abbild. auf 3 Taf. gr. 4. 1832. fl. 7. 12 kr. oder Rthlr. 4.
— — Dr. Joh. Wilh., Hodegetik f. Medicin-Studierende, oder Anleitung zum Studium d. Medicin, nebst einer ausgewählten medicin. Literatur. Ein Handb. zum Gebrauche bei akademisch. Vorles. gr. 8. 1832. fl. 2. 24 kr. od. Rthlr. 1. 8gr.
Beck, Dr. K. J., Handb. der Augenheilkunde, zum Gebrauch bei seinen Vorles., mit einem Sachregister. 2te verm. u. verb. Aufl. gr. 8. 1832. fl. 6. 18. oder Rthlr. 3. 12 gr.
— — die Krankkeiten des Gehörorgans. Ein Handb. zum Gebrauch seiner Vorles. gr. 8. 1827. fl. 3. oder Rthlr. 1. 16gr.
Behre, Dr. G. C. F., Versuch einer historisch-kritischen Darstellung des Steinschnittes beim Weibe. Mit einem Vorworte vom Geh. Hofr. u. Prof. Dr. M. J. Chelius. Mit einer Steindrucktafel. gr. 8. 1826. fl. 1. 30 kr. oder 20 gr.
Chelius, Dr. M. J., über die Errichtung der chirurg. und ophthalmolog. Klinik an d. Grossherzogl. hohen Schule zu Heidelberg und Uebersicht der Ereignisse in derselben vom 1. Mai 1818 bis 1. Mai 1819. Mit 2 Kupfertaf. und 1 Plan des klinischen Instituts. gr. 4. 1819. fl. 1. 48 kr. oder Rthlr. 1.
— — Handb. der Chirurgie, zum Gebrauche bei seinen Vorl. 2 Bde in 4 Abtheil., 4te verm. und verb. Original-Auflage, mit einem Sachregister. gr. 8. 1833 und 1834. fl. 14. 24 kr. oder Rthlr. 8.
Dierbach, Dr. J. H., Handb. d medicin.-pharmaceutischen Botanik, od. systemat. Beschreib. sämmtlicher offizinellen Gewächse; z. Gebrauche für Aerzte, Apotheker, Droguisten u. s. w. und als Leitfaden bei acad. Vorlesung. 2 Abtheilung. gr. 8. 1819. fl. 5. 24 kr. oder Rthlr. 3.
— — Die neuesten Entdeckung. in der materia medica f. prakt. Aerzte. 2 Abth. gr. 8. 1827 u. 28. fl. 5. 24 kr. od. Rthlr. 3.
Glasor, Dr., alphabetisch-nosologisches Repertorium der Anzeigen zur Anwendung der bis jetzt bekannten homöopathischen Arzneien, in verschiedenen Krankheitszuständen, nach S. Hahnemanns und andern homöopath. Schriften bearbeitet. Taschenform. 1833. cart. fl. 1. 21 kr. oder 18 gr.

In der Verlagshandlung von KARL GROOS in Heidelberg und Leipzig sind folgende medizinische Werke unter der Presse und erscheinen baldigst:

Chelius, Handbuch der Augenheilkunde, zum Gebrauche seiner Vorlesungen, mit Königl. Würtemberg. Privilegio gegen den Nachdruck, mit Abbildungen.

von Ammon, Zeitschrift für Ophthalmologie IV. Band 1s Heft. (Die Fortsetzung folgt rasch.)

— — chirurgischer Atlas zu Chelius Handbuch der Chirurgie, nach der 4n Orig.-Aufl., in Lieferungen, worüber demnächst ein ausführlicher Prospectus an alle Buchhandlg. versandt wird.

Beck ophthalmologischer Atlas, nach in seiner Praxis ihm vorgekommenen Augenkrankheiten mit 17 sauber colorirten Kupfertafeln und erläuterndem Texte.

Tiedemann u. Treviranus Zeitschrift f. Physiologie. V. Bd. 2s Hft.

Repertorium bewährter Heilformen aus der Praxis berühmter Aerzte, Wundärzte u. Geburtshelfer. 3te Aufl. Taschenformat. Cartonirt.

Conquest Grundriss der Geburtshülfe, ein Taschenbuch für Studierende und zur Benutzung für angehende Geburtshelfer, deutsch bearbeit. von Otterburg, mit 14 Abbildungen, nach Darstellungen von Hunter, Smellie, Clarke, Nägele und Andern. Taschenformat. Cartonirt.

Rau, über den Werth des homöopathischen Heilverfahrens. 2te umgearbeitete Auflage. gr. 8.

Ferner habe ich aus dem Hilscher'schen Verlage in Dresden an mich gekauft:

Dupuytren, Gu., allgemeine operative Chirurgie, herausgegeb. von L. J. Sanson und L. J. Bégin. A. d. Franz. übers. mit Anm. und Zusätzen begleitet von Dr. K. Ch. Hille. Neue Ausgabe. gr. 8. 1834. fl. 4. 12 kr. oder Rthlr. 2. 8 gr.

Fischer, Dr. A. Fr., die Erkenntniss und Heilung des Croups oder der häutigen Bräune, einer der gefahrvollsten Kinderkrankheiten. Ein Belehrungsbuch für Eltern und Erzieher. 8. N. Ausg. 1834. fl. 1. 12 kr. oder 16 gr.

Bei den Gebrüdern GROOS in Freiburg ist erschienen:

Beck (Geh. Hofr. und Prof. Dr.), über den Kropf, ein Beitrag zur Pathologie und Therapie. gr. 8. 1833. 54 kr. oder 12 gr.

Baumgärtner, Hofr. u. Prof. Dr., Beobachtungen über d. Nerven und das Blut. Mit 12 Steintaf. gr. 8. 1831. fl. 3. 36 kr. oder Rthlr. 2.

Frommherz, Prof. Dr., Lehrbuch der medizinischen Chemie. gr. 8. 1832—34. II Bde in 7 Lieferung. fl. 12. 36 kr. od. Rthlr. 7.

Schwörer, Prof. Dr., Grundsätze der Geburtskunde im ganzen Umfange. I. Lieferung mit 2 Kupf. gr. 8. 1831. fl. 2. 24 kr. oder Rthlr. 1. 8 gr.

Spenner, Prof. Dr., Handbuch der angewandten Botanik, oder praktische Anleitung zur Kenntniss der medizinisch, technisch und ökonomisch gebräuchlichen Gewächse Teutschlands und der Schweiz, nebst einer analytischen Bestimmungstabelle für alle Gattungen Teutschlands und der Schweiz. gr. 8. 1834. 1te u. 2te Abtheilung fl. 6. oder Rthlr. 3. 8 gr.

No. 1.

No. 2.

No. 3.

No. 6 A.

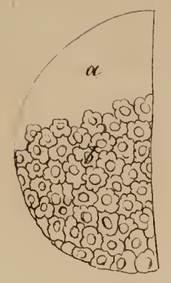

No. 6 B.

No. 6 C.

No. 7.

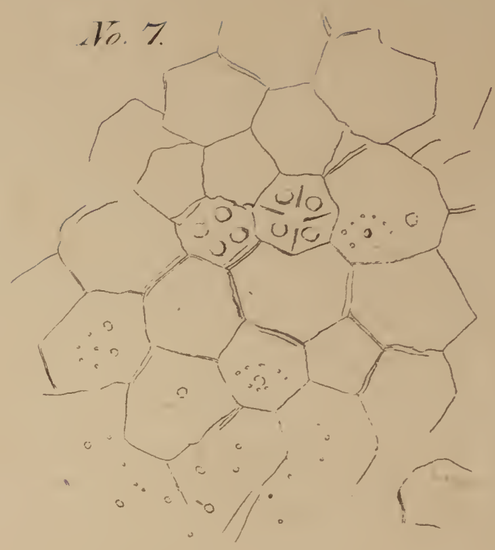

No. 4.

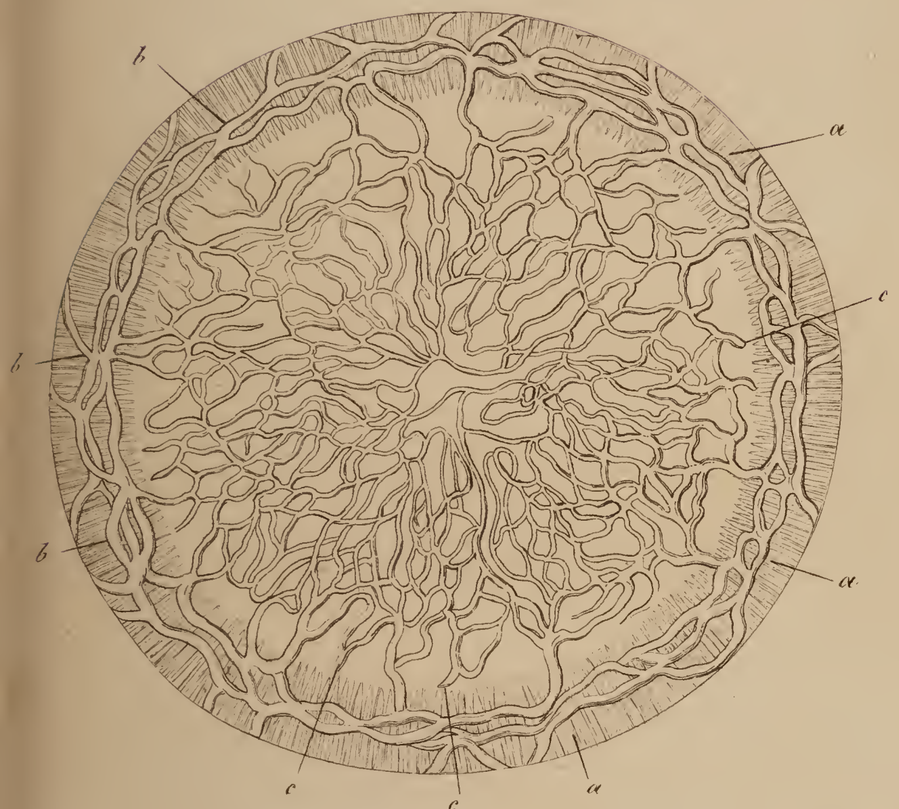

No. 8 A.

No. 8 B.



No. 5.



Fig. 9.

Fig. 11.

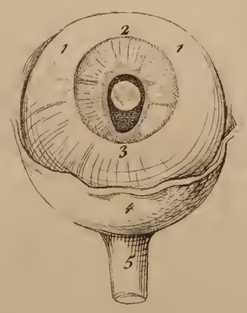

Fig. 12.

Fig. 10.

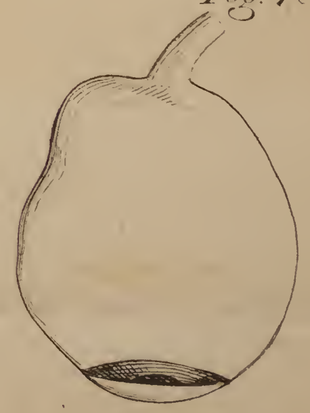

Pfau sc.

Zeitschrift

für die

Ophthalmologie

in

Verbindung mit vielen Aerzten

herausgegeben

von

Dr. Friedrich August v. Ammon,

Professor an der chirurgisch-medicinischen Akademie zu Dresden, und Director des damit verbundenen Poliklinikums, Arzt der königl. Blinden-Erziehungs-Anstalt, der königl. Societät der Aerzte zu Stockholm und Kopenhagen, der kaiserlichen naturforschenden Gesellschaft zu Moskau, der Sociétés des sciences médicales zu Lyon und Metz, der Societas medicinalis et naturae curiosorum zu Jassi, und medicinischer, chirurgischer und physicalischer Gesellschaften zu Berlin, Bonn, Dresden, Erlangen, Frankfurt a. M., Freiburg, Hanau, Heidelberg, Leipzig, Marburg, Minden und Zürich Mitglied und Correspondent.

Oculus ad vitam nihil facit, sed ad beatum vitam nulla pars facit magis.

Herm. Boerhaave de morbis oculorum ad Haller. ed. II. Gotting. 1750. in 8. p. 46.

Vierter Band.

Mit drei Kupfertafeln.

HEIDELBERG und **LEIPZIG.**

Druck und Verlag von Karl Groos.

1835.

Zeitschrift

für die

Ophthalmologie

in

Verbindung mit vielen Aerzten

herausgegeben

von

Dr. Friedrich August v. Ammon,

Professor an der chirurgisch-medicinischen Akademie zu Dresden, und Director des damit verbundenen Poliklinikums, Arzt der königl. Blinden-Erziehungsanstalt, der königl. Societät der Aerzte zu Stockholm und Kopenhagen, der kaiserlichen naturforschenden Gesellschaft zu Moskau, der Sociétés des sciences médicales zu Lyon und Metz, der Societas medicinalis et naturae curiosorum zu Jassi, und medicinischer, chirurgischer und physicalischer Gesellschaften zu Berlin, Bonn, Dresden, Erlangen, Frankfurt a. M., Freiburg, Hanau, Heidelberg, Leipzig, Marburg, Minden und Zürich Mitglied und Correspondent.

Vierten Bandes, Dritter und Vierter Heft.

Mit zwei Kupfertafeln.

HEIDELBERG UND LEIPZIG,

Druck und Verlag von Karl Groos.

1835.

VORWORT.

Den vierten Band der Zeitschrift für die Ophthalmologie muss der Herausgeber mit zwei Entschuldigungen dem ärztlichen Publikum übergeben, deren eine den Herrn Verleger; die andere ihn selbst betrifft. Was die erste anlangt, so haben sich nämlich in diesen Band leider sehr viele Druckfehler eingeschlichen; solche künftig zu verhindern, wird sich der Verleger doppelt angelegen seyn lassen, da es dem Herausgeber wegen der Entfernung des Druckortes nicht möglich ist, sich selbst der Correctur zu unterziehen. Die zweite Entschuldigung bezieht der Herausgeber auf sich, indem er folgende, durch seine Schuld entstandene Fehler berichtigt.

1) In Herrn Profesors Huschke's trefflicher Abhandlung über einige Streitpuncte aus der Anatomie des Auges S. 272 — 295. ist S. 295. die Erklärung der Figuren statt von Tab. II. Fig. 12 — 20. v. Tab. II. Fig. 1 — 9. gezählt. Dieses ist dahin zu berichtigen, dass unter Erklärung der Figuren, Tab. II. hinzuzufügen, und statt

Fig. 1., Fig. 12. u. s. w. zu setzen ist, bis statt Fig. 9., Fig. 20.

2) S. 412. muss in der Erklärung der Abbildung Tab III. Fig. 1. nicht Fig. 3. stehen.

3) Herr Dr. Haffner hatte zu seiner S. 317 —345 befindlichen inhaltsreichen Abhandlung über Amaurosis mercurialis zwei sehr fein illuminirte Zeichnungen eingesendet, die ich auf Tab. III. graviren und illuminiren zu lassen beabsichtigte. Leider aber musste dieser Entschluss deshalb geändert werden, weil die auf Tab. II. v. Fig. 22 —29. befindlichen illuminirten Abbildungen meinen Erwartungen nicht entsprachen, und illuminirte Zeichnungen von ophthalmologischen Gegenständen nur dann Nutzen bringen, wenn sie wahrhaft gelungen sind. Herrn Dr. Haffners lebendige Schilderungen werden übrigens jene Zeichnungen nicht vermissen lassen.

Dresden im April 1835.

Dr. v. Ammon.

Herrn

Dr. CARL HIMLY

Königl. Grossbritannischem Hofrathe, Professor der Medicin und Director des academischen Hospitals zu Göttingen, Ritter des königlichen Guelphenordens, Mitgliede gelehrter Gesellschaften zu Göttingen, Wien, Petersburg, Paris, Mainz, Jena, Bonn u. s. w.

Herrn

Dr. C. I. M. LANGENBECK

Ritter des königlichen Guelphenordens, königl. Grossbritannisch-Hannoverschem General-Chirurgus, Hofrathe, ordentlichem Professor der Anatomie und Chirurgie, Director des chirurgischen Hospitals, und gelehrter Gesellschaften zu Göttingen, Petersburg, Edinburgh, Wilna, Berlin, Stockholm, Erlangen, Bonn und Jena Mitgliede,

und

Herrn

Ritter Dr. SCHMALZ.

in Pirna.

den

um die Ophthalmologie durch That, Schrift und Wort

hochverdienten Männern

widmet

den vierten Band der Zeitschrift für die Ophthalmologie

der Herausgeber.

Dritter und vierter Heft.

XV. Anatomische Untersuchungen der Meibomischen Drüsen des Menschen und der Thiere mit besonderer Berücksichtigung ihres Verhaltens zum Tarsus, von Dr. Zeis in Dresden. S. 231 — 271.

1) Geschichtliche Bemerkungen über die Meibomischen Drüsen.
2) Erinnerung über die anatomische Untersuchung der Augenlider.
3) Ueber den Tarsus u. die Meibomischen Drüsen des Menschen.
4) Bemerkungen über den Nutzen, der sich aus diesen Untersuchungen der Augenlider für die Praxis ergiebt.

Hierzu Tab. II. Fig. 1 — 11.

XVI. Ueber einige Streitpunkte aus der Anatomie des Auges, von Prof. Dr. Huschke in Jena. 272 — 295.

Ende der Netzhaut. Kapsel. Staphyloma scleroticae posticum. Spalt. Princip der Augenbildung.

Hierzu Tab. II. Fig. 12 — 20.

XVII. Geschichte der unerwartet günstigen Heilung einer höchst wichtigen Verletzung eines Auges mit bedeutendem Verluste der innern Augenhäute, vorgetragen in einer Versammlung der physikalisch-medicinischen Societät zu Erlangen, von Medicinalrath Dr. Küttlinger daselbst. 296 — 30S.

Hierzu Fig. 21 — 29.

XVIII. Geschichte einer Amaurose als Folge von Gesichtsschmerz, von Dr. E. Herzig, zweiten obrigkeitlichen Brunnenarzte in Marienbad in Böhmen. 303 — 316.

XIX. Amaurosis mercurialis, geschildert von Dr. Haffner in Stettin. 317 — 345.

XX. Die krankhaften Affectionen des Auges und seiner benachbarten, Gebilde mit regelmässig-intermittirendem Typus, in so fern sie sich als topische sogenannte larvirte Wechselfieber darstellen oder als Symptom einer Febris intermittens auftreten vom Königl. Bair. Physiker Dr. Staub in Burgeloch bei Bamberg. 346 — 400.

XXI. Tuberkulöse Entartung des Hirnanhanges als Ursache der Diplopie und des Strabismus, von Geh. Hofr. Prof. Dr. Beck in Freiburg. 401 — 412.

Hierzu Tab. III. Fig. 1.

XXII. Ueber die Wiedergeburt der Augenheilkunde in Frankreich, von Dr. Beger aus Dresden zur Zeit in Paris. 413 — 427.

XXIII. Dr. Dieffenbach's neue Methode der Blepharoplastik nebst Beschreibung einer gelungenen Augenlidbildung. Ein Sendschreiben des Herausgebers an Ritter Dr. Fricke in Hamburg. 428 — 435.

Hierzu Tab. III. Fig. 2 — 6.

XXIV. Anatomische Beiträge zur Lehre von Coloboma iridis und der Anophthalmia, von Dr. Gescheidt in Dresden. 436 — 442.
XXV. Ophthalmologische Miscellen.
17) Rust's Reclinationsmethode des grauen Staars. 445.
18) Ein Thränensackpolyp, operirt von Prof. Dr. Blasius in Halle. 450.
19) Polyp der Conjunctiva oculi, von Ebendemselben. 454.
20) Exstirpatio eines Hydrophthalmos, von Ritter Dr. Fricke in Hamburg. 456.
21) Zur Lehre von der epidemischen Hemeralopie. 458.
22) Zur Pathogenie des Hydrops oculi, von Hofmedik. Dr. Brück in Osnabrück. 460.
23) Partieller Vorfall einer durchsichtigen Krystalllinse, nach dem Italienischen des Dr. Starchetti von Dr. Zeis in Dresden. 463.
24) Anatomische Untersuchungen des Auges der Fischotter, mit vorzüglicher Berücksichtigung des Corpus vitreum, von Dr. Berthold in Göttingen. 464.
25) Fall von Blepharoplastik, von Dr. Dieffenbach in Berlin. 468.
26) Bitte an den anonymen Herausgeber der Analecten über Kinderkrankheiten nebst Berichtigung einer, in Heft 2. Bd. XXII. des von Gräfeschen und von Waltherschen Journals für Chirurgie und Augenheilkunde enthaltenen Bemerkung gegen den Herausgeber, vom Herausgeber. 471.

Inhaltsanzeige des vierten Bandes.

Erster und zweiter Heft.

I. Microskopisch-anatomische Betrachtungen über die Wasserhaut und das Linsensystem des Auges, von Dr. Wilhelm Werneck in Salzburg. (Tab. I. Fig. 1—8.) S. 1—17.

II. Einige Resultate meiner, an verschiedenen Thieren gemachten Experimente über die traumatische Reaction bei Verwundungen der Kapsel und der Linse, nebst Angabe jener Erfahrungen über diese Reaction beim Menschen, von Ebendemselben. 18—22.

III. Einige Worte über die Membrana capsulo-pupillaris, von Dr. Heule in Berlin. 23—27.

IV. Noch einiges über die Membrana capsulo-pupillaris, vom Prof. Dr. Fr. Arnold in Heidelberg. 28—39.

V. Die Verwundbarkeit der Hornhaut nach Versuchen an Thieraugen, von Dr. Beger in Dresden 40—56.

VI. Zur pathologischen Anatomie des Auges, von Dr. Schön in Hamburg. Mit Abbildungen. (Tab. I. Fig. 9. 10.) 57—89.

1) Regelwidrige Knochenbildung im menschlichen Auge.
2) Marasmus senilis der Kapsel und Linse.
3) Coloboma iridis mit glaucoma und cataracta glaucomatosa complicirt.
4) Anatomische Untersuchungen eines atrophischen Auges.
5) Anatomische Untersuchung von 3 amaurotischen Augen.
6) Staphyloma scleroticae posticum.
7) Anatomische Untersuchung eines von Iritis befallenen Auges.
8. Operationsgeschichte einer cataracta traumatica.

VII. Amaurose bedingt durch abnorme Beschaffenheit der Sehnerven, mitgetheilt vom Geh. Hofrath Dr. Beck in Freiburg. 90—94.

VIII. Beitrag zur Lehre von den organischen Veränderungen des Auges nach Staaroperationen von Geh. Hofr. Dr. Beck in Freiburg, mitgetheilt von Dr. Beger in Dresden. 95—118.

IX. Einige practische Bemerkungen über die Krankheiten der Thränenorgane, vom Dr. Behre in Altona. 119—159.

X. Geschichte einer spontanen Zerreissung der Cornea und Heraustreten der Linse, vom Dr. Kyll in Wesel. S. 157 — 159.

XI. Ectopia tarsi als Bildungsfehler der Augenlider. Aus einem Briefe des Prof. Dr. Blasius an den Herausgeber. 160 — 162.

XII. Interessante Fälle von Augenkrankheiten und Augenoperationen, aus der Praxis des Herausgebers, mitgetheilt von Dr. Zeis in Dresden. 163 — 180.

1) Exstirpation einer Geschwulst in der Orbita durch Spaltung des obern Augenlides.

2) Plepharoplegia rechter Seite in Folge eines Tuberkels im Gehirn.

3) Pyorrhoe der Thränensäcke mit inneren Thränenfisteln.

4) Exstirpation einer Teleangiectasie nahe am Auge.

5) Ectropium anguli oculi externi, geheilt durch die Tarsoraphie.

XIII. Ophthalmologische Miscellen nach fremder und eigner Erfahrung, vom Herausgeber:

1 — 6) Ophthalmotherapeutische Notizen über blausaures Zinnoxyd, rohes Kalbfleisch, Morphium aceticum, Calomelunction, Oleum jecoris aselli und ophthalmia arthritica, von Dr. Koch zu Neuffen. 181 — 185.

7) Ueber einige wenig beobachtete Anomalien des Sehens, von Dr. Heyfelder in Sigmaringen. 186 — 188.

8 — 10. Ueber Hyperceratosis, Mangel der Iris als malum acquisitum und Pseudomembranen im äussern Gehörkanale, von Ebendemselben. 189 — 192.

11) Exstirpation des Auges wegen caries orbitae, von Dr. Stöhr. 193 — 197.

12) Exstirpation des Auges wegen melanosis bulbi, von Dr. Reuss in Prag. 198 — 202.

13) Gesichtstäuschungen nach der Exstirpatio bulbi, von Dr. Lincke in Leipzig. 203.

14) Seltene Bildung eines Hygroms am äussern Augenwinkel, von Medicinalrath Dr. Ungar in Königsberg. 203 — 205.

15) Beitrag zur Anatomie normaler Pupillengestalt, von Dr. Ritter Romberg in Berlin. 206 — 207.

16) Zur Lehre von der Genesis der angegebenen Hyperceratosis und der damit öfters vorkommenden eigenthümlichen Schädelform und Amaurose, von Direct. Ritter Dr. Seiler in Dresden. 207 — 212.

XIV. Kritischer Wegweiser auf dem Gebiete der neusten ophthalmologischen Literatur, enthält Anzeigen der Schriften von Muhry, Stöhr, Reuss, Sichel, Dumesnil, Louis Bergeon, Lincke, Dzondi, Altschuhl, v. Ammon, Bartelsk, Andreä und Lattier de Laroche. 213 — 229.

XV.

Anatomische Untersuchungen der Meibomischen Drüsen des Menschen und der Thiere mit besonderer Berücksichtigung ihres Verhaltens zum Tarsus.

von

Herrn Dr. ZEIS

practischem Arzte und Wundarzte in Dresden.

(Hiezu Fig. 1—11. Tab. II.)

Einige geschichtliche Bemerkungen über die Kenntniss der Meibomischen Drüsen.

Dass Hippocrates die Secretion der Meibomischen Drüsen gekannt habe, ist möglich, aber eine wenig fruchtbringende Arbeit ist es dies zu erweisen. Günz in seiner Ausgabe von Hippocrates de humoribus purgandis, Lips. 1745. 8. p. 188. not. 57. giebt sich deshalb Mühe, und meint, dass dort, wo unter andern Se- und Excretionen auch τὰ κατ' ὄμματα ἀπίοντα erwähnt werden, Hippocrates wohl das kürzere und bestimmtere δακρυα gesetzt haben würde, wenn er nicht die zweifache Secretion der Thränen und des Meibomischen Drüsenschmeers habe ausdrücken wollen. Dieser Beweis überzeugt uns noch nicht ganz. Ausser allem Zweifel ist es hingegen, dass Galen die Meibomischen Drüsen selbst gesehen hat. Er erwähnt[1]) Hydatidas, corpora

1) De usu partium, lib. X. cap. VII.

unctuosa, quae molliendarum sua pinguedine palpebrarum gratia fuerunt comparata supra modum naturalem aliquando aucta. Was könnte er anderes damit gemeint haben als die Meibomischen Drüsen? Hätten sie die späteren Anatomen nicht übersehen, so würde Galen für ihren Entdecker gelten, während so unserm deutschen Landsmanne der Ruhm sie wieder aufgefunden und zuerst richtig für Drüsen anerkannt zu haben, unbestritten bleibt. Selbst die Thränenwege, welche Galen [2]) recht genau beschreibt, erwähnt Vesalius und andre Anatomen jener Zeit nicht. Erst Berengarius Carpus [3]) beschreibt sie wieder, und Falloppius [4]) verfolgte den Thränencanal schon bis zur Nase. (Quae vero interioribus in angulis videntur carunculae, rubri coloris, ea foramini quidam ossi nati in sculpto operimenta sunt, per quod foramen oculorum ipsorum excrementa in nasum distillant.) Carolus Stephanus und Fabricius ab Aquapendente [5]) sprechen ausser von den Thränenpunkten noch von Oeffnungen am äussern Augenwinkel, die so klein seyen, dass man sie nur mit Mühe an Lebenden, an Todten gar nicht bemerken könne. Letzterer sagt: Natura sapientissima duplicem viam ad lacrymas expurgandas paravit. Una est per oculorum utrosque angulos, alia per nares. Etenim in utraque extremitate tarsorum, superna scilicet et inferna, bina in utroque angulo foraminula apparent, tam exigua atque augusta, ut vix in viventium corporibus aspectabilia sint, in cadaveribus autem omnino sensum effugiant. Riolanus, Casserius [6])

---

2) A. a. O. cap. IX.

3) Commentar. super anat. Mundin. Bonon. 1521. 4. p. 467.

4) Gabrielis Falloppii Opera omnia. Francof. 1584. fol. De oculis, p. 512.

5) Opera omnia anat. et physiol. Lips. 1678. fol. Pars I. de visus organo, Cap. XII. p. 195—196.

6) Jul. Casserii Placentini Tabulae anatomicae ed. Daniel Bucretius, Francof. 1632. 4. Tab. I. fig. 2. pag. 8—9.

und Spigelius [7]) thun wohl der Thränenpunkte am innern Augenwinkel Erwähnung, aber nur erst Dominicus de Marchettis [8]) spricht wieder von denen am äussern Augenwinkel. Es kann damit nichts andres gemeint seyn, als die Mündungen der Ausführungsgänge der Meibomischen Drüsen, wenigstens glaubt dies auch Haller [9]), und es ist nur zu verwundern, dass Fabricius ab Aquapendente und Marchettis dann nicht diese Punkte auf dem ganzen innern Palpebralrande, und nur allein am äussern Augenwinkel gesehen haben. Casserius [10]) war sehr nahe daran, die Meibomischen Drüsen zu entdecken, denn auf seiner Abbildung der innern Fläche der Augenlider sind sie ganz unverkennbar angedeutet, freilich nimmt er in der Beschreibung der Tafel weiter keine Rücksicht darauf.

Meibomius bleibt also immer noch der erste, welcher die nach ihm benannten Drüsen entdeckt, und für solche erkannt hat. So einfach und wie er selbst gesteht unvollkommen seine Abbildung derselben ist, so beschreibe er sie doch richtig in seiner Epistola ad Langellottium de vasis palpebrarum novis. Helmestadii, 1666. 4. nachdem er sie schon drei Jahre früher gesehen hatte. Nicht allein beim Menschen hat er sie beobachtet, sondern sie auch bei mehreren Thieren wiedergefunden, macht aber auf die Verschiedenheit ihrer Struc-

---

7) Adriani Spigelii de humani corporis fabrica libri decem ed. Dan. Bucretius Francof. 1632. 4. lib. X. cap. IX. p. 385.

8) Antomia. Patavii 1654. 4. cap. XV. p. 129. In extremo (angulo) summa adhibita diligentia duo foraminula inveni satis patentia, quae eundem ordinem tenent, sicut ea, quae sunt in angulo externo.

9) Elementa physiologiae. Tom. V. Lausannae 1769. (Lib. XVI. Sec. I.) §. X. p. 319.

10) Nova anatomia, continens accuratam organorum sensilium delineationem etc. authore Julio Placentino Medico, Francof. 1622. fol. de oculi fabrica. Tab. I. fig. V. D. D.

tur bei diesen weiter nicht aufmerksam, ob sie ferner glandulae oder ductus glandulosi zu nennen seyen, wagt er nicht zu bestimmen, und sagt von ihnen: cavitatem habent, parietes autem ad glandularum substantiam accedere videntur. Obwohl Meibomius anfangs schwankt, ob er sie für vasa adducentia oder abducentia halten soll, entscheidet er sich doch dahin, sie für die Absonderungsorgane jener Masse zu erklären, welche in Krankheiten die Augenlider verklebt, da dieselbe dem Schmeer ganz ähnlich sey, den man an todten Augenlidern aus ihnen herauspressen könne, und welcher im normalen Zustande die Schlüpfrigkeit zwischen den Lidern und dem Augapfel vermittle. Nächst Meibomius beschreibt sie erst wieder Morgagni [11]), und zwar als Anhäufungen ganz kleiner Drüsenkörnchen, deren kleine Ausführungsgänge sich in einen grösseren Canal vereinigen. Ruysch [12]) fand den Ausführungscanal bei injicirten Leichen mit Wachsmasse angefüllt, und vermuthet deshalb einen unmittelbaren Uebergang aus den Arterien in diese Canäle wie bei den ductibus urinosis Bellini. Dasselbe beobachtete auch Vater [13]) und ich fand es mehrmals an den Augenlidern injicirter Thiere. Ich kann aber deshalb an einen unmittelbaren Uebergang aus den Arterien noch nicht glauben, da es nur selten der Fall ist, und durch Extravasat aus den kleinen, die Meibomischen Drüsen mit Blut versorgenden, Arterien zu entstehen scheint, Zu verwundern ist es aber deshalb, dass Zinn [14]) den

---

11) Adversaria anatomica. Patavii, 1719. 4. Advers. I. pag. 9 et 10.

12) Thessaur. anatomicus X. No. 134. Amstilodami 1729. 4.

13) Abraham Vater, Diss. epistolica de ductuum lacrymalium sub alpebralium vera constitutione etc. Miscell. Berol. Continuat. III. seu Tom. IV. Berol. 1734, 4.

14) Descriptio oculi humani ed. Weisberg. Gotting 1780. 4. cap. XII. §. IV.

gemeinschaftlichen Ausführungsgang aller Drüsenkörnchen niemals deutlich erkennen konnte, weshalb er vermuthet, entweder dass man ihn, weil er zwischen dem Tarsus und den Drüsenkörnchen gelegen sey, nicht sehen könne, oder dass gar keiner existire, und sämmtliche Drüsenkörnchen durch ihre Mündungen mit einander communiciren, bis endlich das letzte den Schmeer aller übrigen Körnchen auf dem Palpebralrande von sich gäbe. Derselben Ansicht ist auch noch Rosenmüller [15]), und drückt sich darüber folgendermassen aus: jedes Körnchen hat die Structur eines folliculus mucosus, wahrscheinlich öffnet sich eins in das andre, so dass alle folliculi eines Stranges ihre schleimig ölige Feuchtigkeit zuletzt nur durch die Oeffnung des Stranges am Rande des Augenlides ergiessen können. Weiter unten bei der Beschreibung der Figuren 1 und 2 werde ich aber die wirkliche Existenz eines Ausführungscanals beweisen.

Die am meisten verbreitete Ansicht über die Lage der Meibomischen Drüsen ist die, dass sie sich zwischen der Conjunctiva und dem Tarsus befinden. Die neueren Anatomen wiederholen indess nicht, was Winslow [16]), Haller [17]) und Zinn [18]) behaupteten, dass sie in Furchen des Tarsus auf dessen hinterer Fläche liegen. Ja man hat sogar angegeben, dass die Meibomischen Drüsen vor dem Tarsus gelagert seyen.

---

15) Handbuch der Anatomie. 3. Aufl. Leipz. 1819. 8. p. 296.

16) Exposition anatomique de la Structure du corps humain. Paris, 1732. 4. Traité de la tête. Nr. 297. pag. 675, „ce sont les orifices d'autant de petites glaudes logées dans les sillons, canelures ou rainures sur la face interne des tarses.

17) A. a. O. §. X. pag. 319. Inter utramque laminam ponuntur palpebrae posteriori propiora et incilia habent sibi in tarso respondentia.

18) A. a. O. cap. XII. §. IV. Glandulae, quae in sulcis faciei posteriori cartilaginis tarsi insculptis dispositae sunt.

Dass von diesen Behauptungen eine so falsch ist als die andre, und dass die meisten Anatomen einander abgeschrieben haben, ohne selbst zu beobachten, werde ich im nächsten Capitel zu beweisen mich bemühen. Auch über den Tarsus selbst sind mancherlei verschiedne Gerüchte in Umlauf gewesen, die man später als unwahr erkannt hat. Vesalius, welcher den musculus levator palpebrae noch nicht kannte, theilt ihm die Bestimmung zu, dass er das Oeffnen der Augenlidspalte vermitteln sollte. Dies beruhte aber auf einem vollständigem Irrthum, da Vesalius den musculus orbicularis widernatürlich in eine obere und untere Hälfte theilte, und beiden entgegengesetzte Wirkungen zuschrieb. Es ist nicht recht deutlich, wie er sich dies gedacht haben mag. Viele Anatomen ferner beschreiben ausführlich die ligamenta tarsea lata, z. B. Winslow [19]) und Taylor [20]), Das Periostium der Augenhöhle und das Pericranium sollen sich demnach vom Orbitralrande her membranenartig verlängern, an den Tarsus anheften, und mit diesem allein ohne die übrigen Theile schon die Augenlider vorstellen. Auch Zinn [21]) handelt sie ab, uud glaubt, dass sie nicht ganz bis an den Tarsus herabgehen. — Wenn ich Zweifel gegen die Existenz dieser ligamenta tarsea zu erheben wage, so führe ich dafür noch die Autorität von Haller an, welcher [22]) sagt: „Nunquam mihi certum et a natura definitum ligamentum visum est.“ Man hat das Zellgewebe so präparirt, dass es ungefähr so wie ein Band ausgesehen hat, und als ein solches beschrieben.

Noch eine den Tarsus betreffende Unrichtigkeit

---

19) A. a. O. Nr. 271. p. 672.

20) Le mechanisme ou le nouveau traité du globe de l'oeil etc. Paris, 1738. 8. p. 6.

21) A. a. O. p. 247.

22) A. a. O. §. XI.

muss ich erwähnen, welche Janin (Beobachtungen über das Auge. A. v. Franz, Berlin, 1776. 8. p. 25.) mittheilt, dass nämlich der obere und untere Tarsus an den Augenwinkeln sich mit einander vereinigen, und dass man diese Vereinigungen Commissurae nenne. Nothwendig würde eine knorpliche Verbindung des obern und untern Tarsus die Beweglichkeit der Augenlider beträchtlich hindern, und es ist überhaupt an diese Einrichtung nicht zu denken.

Vorerinnerung über die Art die Augenlider zu untersuchen.

Ehe ich zur Beschreibung meiner Untersuchungen übergehe, muss ich erwähnen, auf welche Weise ich dieselben angestellt habe. Meine Aufmerksamkeit war anfangs nur auf den Tarsus gerichtet, daher steckte ich die Augenlider verschiedener Thiere mit Nadeln auf einen schwarzen Wachsteller fest, und präparirte die Bindehaut nach dem Palpebralrande hin zurück. Da ich auf diese Weise den Tarsus niemals finden konnte, legte ich die Augenlider auf ein Tuch, und schnitt sie mit einem scharfen Messer durch, so dass der Schnitt senkrecht auf den Palpebralrand traf, und das Augenlid in zwei seitliche Hälften theilte. Ich werde diesen Durchschnitt künftig jedesmal den *senkrechten Querdurchschnitt* nennen, zum Unterschiede von dem *senkrechten Längendurchschnitte*, durch welchen ich die Augenlider zum Behuf der Untersuchung der Meibomischen Drüsen in eine fordere und hintere Platte trennte. Obwohl der letztere Schnitt im Verhältniss zum ganzen Körper ein queerer war, so fiel er doch in eine Richtung mit der Länge des Augenlidrandes. Ausserdem habe ich noch *horizontale Durchschnitte* der Augenlider in verschiednen Entfernungen vom Augenlidrande gemacht.

mit dem Präpariren auf andere Weise wird bei Untersuchung der Meibomischen Drüsen wenig genützt. Ich ziehe daher jene Durchschnitte bei weitem vor, nur muss man sich dazu eines sehr scharfen, am liebsten eines Rasiermessers bedienen, da man bei diesem wegen seiner Länge, nicht nöthig hat mehrmals abzusetzen, sondern den Schnitt in einem Zuge vollenden kann.

Zur deutlichen Nachweisung der Ausführungsgänge der Drüse habe ich Haare in dieselbe eingebracht, was von einer Durchschnittsfläche der Drüse aus sehr leicht gelingt. Man fasst das Haar mit einer feinen Augenpincette, welche, damit das Haar nicht gebrochen werde, ungezahnt sein muss, und führt es mit der Spitze voraus in den Ausführungsgang ein. Bisweilen muss man, um die Krümmung des Kanals auszugleichen, das Augenlid biegen, dann misslingt es selten, dass das Haar durch die Mündung des Kanals hervorkommt. Ich habe mich dazu bei Menschen und kleineren Thieren meiner eignen Haare, bei grösseren Thieren der langen einzeln hervorstehenden Augenbraunenhaare derselben bedient, doch ist es mir nur allein beim Menschen gelungen, durch die Mündung in den Ausführungscanal einzudringen.

Meine Beobachtungen und Zeichnungen sind mit Hülfe einer 6mal vergrössernden doppelten Lupe, und eines aus drei Linsen zusammengesetzten 21mal vergrössernden Mikroscops gemacht, durch welches ich undurchsichtige Gegenstände, ohne Spiegelbeleuchtung vollkommen deutlich sehen, und bei welchem ich, da ich an seinen Gebrauch sehr gewöhnt bin, vor Täuschungen sicher sein kann.

Ich habe es versucht Injectionen der Drüsen bei Ochsen und Pferden zu machen, allein es gelang mir nie ohne Verletzung der Mündung das Ansatzröhrchen einzubringen. Später habe ich die Versuche dazu nicht wiederholt, (obwohl mir die Möglichkeit die Meibomi-

schen Drüsen des Menschen mit Quecksilber zu injiciren aus Webers Aufsatz in Meckels Archiv 1827. pag. 285. bekannt ist) theils weil mir Injectionen, bei der von mir angewandten Art der Untersuchung mittelst Durchschnitten, doch nichts geholfen haben würde, denn das Quecksilber würde jedesmal sogleich ausgelaufen seyn, theils weil die mir zu Gebotestehenden Aparate nicht die nöthige Feinheit besassen.

Ueber den Tarsus und die Meibomischen Drüsen des Menschen.

Ich übergehe die Beschreibung der Form des Tarsus, welche in jedem Handbuche der Anatomie richtig angegeben ist, und erwähne, unter fortwährender Berücksichtigung seines Verhältnisses zu den Meibomischen Drüsen nur diejenigen seiner Eigenschaften, die ihn von den entsprechenden Theilen bei Thieren auszeichnen, oder die ich zum erstenmale zu beschreiben glaube.

Der Tarsus im menschlichen oberen Augenlide ist sehr leicht darzustellen, und klafft schon bei einem senkrechten Querdurchschnitte wenigstens eine Linie weit über das zarte, sich stark zurückziehende Zellgewebe hervor. Zur Darstellung seiner vordern Flächen ist es beinahe unnöthig das Messer anzuwenden, da man sie schon durch einige Züge mit der Pincette von allem anhängenden Zellgewebe befreien und bloslegen kann. Seine hintere Fläche aber hängt so fest mit der Conjunctiva zusammen, dass ich letztere entweder gar nicht, oder nur in einer sehr kleinen Strecke zurückzupräpariren vermochte, denn da kein Versuch ohne eine Verletzung des Tarsus gelang, so blieb die Loslösung immer eine gewaltsame. Die Bindehaut hängt also im normalen Zustande dem Tarsus innig und ohne zwischenliegendes Zellgebe an. Der Einwurf, als ob

dieses schon deshalb nicht richtig sey, weil die Meibomischen Drüsen zwischen Bindehaut und Tarsus liegen wird sich im Verlauf meiner Untersuchung, und noch besser durch eigne Anschauung der Natur erledigen. Betrachtet man an einem ganz frischen menschlichen Augenlide die innere, noch von der Bindehaut bedeckte Fläche, so wird man allerdings verführt zu glauben, dass die ganz deutlich wahrnehmbaren Meibomischen Drüsen unmittelbar unter der Bindehaut liegen, und durch diese hindurchschimmern. Präparirt man hingegen auf die oben beschriebene Weise die vordere Fläche des Tarsus frei, so sieht man die Drüsen gerade eben so deutlich als auf der Conjunctivafläche. Wo liegen also nun die Meibomischen Drüsen? vor oder hinter dem Tarsus? Man gelangt auf diesem Wege der Untersuchung zu keinem sichern Resultat. Daher suchte ich eine möglichst gradverlaufende Drüse und schnitt sie ihrer ganzen Länge nach nebst dem Tarsus von vorn nach hinten durch. Thut man dies, oder eben so deutlich, wenn man einen horizontalen Durchschnitt des Tarsus macht, so sieht man, dass die Meibomischen Drüsen nicht hinter dem Tarsus, nicht zwischen ihm und der Bindehaut, wie bisher alle Anatomen angegeben haben, nicht in den Furchen desselben, wie Winslow, Zinn und Haller behaupten, auch nicht vor dem Tarsus liegen, *sondern im Tarsus selbst.* Ich wage dies mit der vollkommensten Bestimmtheit auszusprechen, da ich mich viele Male davon überzeugt habe. Die Drüsen sind in dem Tarsus eingestreut, sind auf allen Seiten von Knorpelsubstanz umgeben, und die Zwischenräume von einer Drüse zur andern von eben solcher ausgefüllt. Die Drüsen liegen so vollkommen im Knorpel selbst, dass man nicht sagen kann, dass sie mehr der vordern oder hintern Fläche genähert seyen. Die Figuren 1 und 2 sind bestimmt dies zu deutlich zu machen. Fig. 1. A. stellt nämlich

den senkrechten Querdurchschnitt eines menschlichen obern Augenlides mässig vergrössert dar, die untere ist die Conjunctivafläche, die Conjunctiva selbst erscheint nur als ein schmaler weisslicher Streif, ihr zunächst liegt der Knorpel, der sich durch seine hellere Farbe von dem vor ihm gelegnen, durch Schatten etwas dunkler erscheinenden Zellgewebe unterscheidet. Die Drüse ist nie so lang als der Knorpel, welcher daher an dem, dem Palpebralrande entgegengesetzten Ende solid ist. Der Ausführungsgang ist in der Mitte der Drüse durchschnitten, daher ich ein Haar in denselben einführen konnte, welches durch die Canalmündung hervordrang, nachdem ich das Augenlid, um die Krümmung des Canales auszugleichen, ein wenig gebogen hatte. Man kann denselben Zweck auch durch eine halbe Drehung des Haares um seine Längenachse erreichen, indem es dadurch bei etwaniger Neigung zur Seitenkrümmung in die Richtung des Canales gebracht wird, und, wenn es vorher anstiess, nun wieder vorwärts gehoben werden kann. Fig. 1. B. stellt dasselbe Präparat dar ehe das Haar eingeführt wurde. Der Ausführungscanal war durch den Schnitt so glücklich blosgelegt, dass man ihn deutlich und schon mit unbewaffnetem Auge erkennen könnte, freilich kann man sehr viele Durchschnitte machen, ehe es einmal gelingt, ihn so frei darzustellen. Hierbei mache ich noch darauf aufmerksam. dass der Canal von seiner Mündung bis zum Anfang der Drüse ein Stück weiter vielleicht $^1/_3 - ^1/_2$ Linie lang freiliegt, ohne von Drüsenkörnchen umgeben zu seyn. Auf meiner Zeichnung lässt sich ferner das vordere Ende des Tarsus nicht genau erkennen, weil er in der Natur am Palpebralrande nicht so scharf begrenzt ist, als am entgegengesetzten. Fig. 2. ist nach einem Durchschnitte des Tarsus gezeichnet, welchen ich an seiner vordern Fläche ganz rein von Zellgewebe präparirt hatte. Ungefähr zwei

Linien vom Palpebralrande entfernt, hatte ich ein schmales, etwa ¼ Linie hohes Streifchen durch Horizontalschnitte, welche somit die Drüsen rechtwinklich durchkreuzten, abgelöst, und auf einen dunklen Grund gelegt. Links bemerkt man wieder die Bindehaut als eine hellere undurchsichtigere Schicht, daneben den Knorpel, welcher den dunklen Grund durchscheinen lässt, und auf ihm 8—9 queerdurchschnittne Drüsen. In der Mitte jeder Drüse ist ihr Canal als ein kleines offenstehendes Loch sichtbar, um welches herum, wie die Blumenblätter um den Fruchtboden, 5—6 Drüsenkörnchen gelagert sind, so dass jede Drüse wirklich einem kleinen Blümchen ähnlich erscheint. Die Drüsen lassen sich, wenn man die Untersuchung auf diese Weise und an frischen Augenlidern anstellt, durch die blassgelbe Färbung sehr deutlich und scharf abgegrenzt, von dem sie umgebenden Knorpel unterscheiden. Nach vorn und hinten bekleidet jede Drüse eine dünne Schicht des Knorpels, so dass ich nie eine Drüse sah, welche hinter dem Tarsus oder in einer Furche desselben gelegen hätte, jedesmal befand sich zwischen ihr und der Conjunctiva noch eine Knorpelschicht. Fig. 3. stellt mehrere Meibomische Drüsen aus dem obern menschlichen Augenlide noch von der Conjunctiva bedeckt dar, und zwar habe ich sie nicht schöner und regelmässiger gezeichnet, sondern genau so wie man sie findet. Sehr selten verlaufen zwei Drüsen ohne Unregelmässigkeit nebeneinander, und man möchte beinahe behaupten, dass die Unregelmässigkeit hier die Regel sey. Man findet oft genug erwähnt, dass 2 oder 3 Drüsen sich nach vorn vereinigen und eine gemeinschaftliche Mündung für ihren Ausführungsgang haben, oder auch umgekehrt, dass zwei Drüsen nach hinten einfach werden. Manchmal ist dies bei zwei nicht unmittelbar nebeneinander liegenden Drüsen der Fall, und die zwischen ihnen befindliche ist dann kurz. Oft biegt sich

der Schwanz der Drüse seitlich um, und beschreibt die Hälfte oder zwei Drittheile eines Kreisbogens. Nach dem Palpebralrande hin werden die Drüsen gemeinlich dicker und haben mehr folliculos, nach hinten werden sie dünner. Obwohl ich weiss, dass ich anstosse, wenn ich etwas behaupte, was dem geradezu widerspricht, was die Anatomie bisher als völlig ausgemacht gelehrt hat, so kann ich doch nicht anders als versichern, dass ich im untern menschlichen Augenlide nie einen wirklich knorplichen Tarsus fand. Die Meibomischen Drüsen liegen hier, wie bei den später zu beschreibenden Thieren im Zellgewebe, und sie vermitteln wie bei den Thieren die dem Augenlidrande nöthige Festigkeit. Sie sind kürzer als im obern Augenlide, aber ich kann nicht zugeben, dass sie breiter seyen als jene, während Haller dies behauptet: in inferiori palpebra latiora sunt. —

Fig. 3. zeigt ferner die Zwischenräume von einer Drüse zur andern, auf welche in mehreren anatomischen Werken, namentlich aber in Sömmerings so vortrefflichen Tafeln [23]) gar keine Rücksicht genommen worden ist, so dass dort eine Drüse immer hart an ihrer Nachbarin anzuliegen, ja sie noch theilweise zu bedecken scheint. Mir musste hingegen daran gelegen seyn, zu zeigen, wie die aus solider Knorpelmasse bestehenden Zwischenräume wesentlich zur Erhaltung der Form und der Festigkeit des Knorpels beitragen. Im neu-

---

23) Samuelis Thomae Sömmering. Icones oculi humani Francof. ad Moen. 1804. fol. auch in Demours Traité des maladies des yeux. Paris 1818. 4. pl. 13. Genau dieselben Abbildungen befinden sich auch in Caldani Icones anatomicae. Venet. 1804. und in Cloquet anatomie de l'homme, ou description et figures lithographiées de toutes les parties du corps humain. Paris 1825. Unverzeihlich schlecht ist die sehr vergrösserte Ansicht der Augenlider und der Meibomischen Drüsen in Antomarchi Planches anatomiques du corps humain. publ. p. Delasteyrie. Paris 1825. sq. fol. 7me Livraison Taf. 25. fig. 8. am naturgetreusten ist noch die von Loder in seinen anatomischen Tafeln.

gebornen Kinde ist der Tarsus im obern Augenlide schon vollkommen gebildet, leider habe ich noch nicht Gelegenheit gehabt über sein Verhalten in früheren Perioden und über seine erste Entwickelung Untersuchungen anzustellen. Bei einer gelbsüchtigen Leiche fand ich den Ausgang sehr stark gelb gefärbt, aber er wurde durch Liegen im Wasser sehr schnell wieder gebleicht.

Ohne dass sich ein Analogon im ganzen übrigen Körper nachweisen liesse, erscheinen auf einmal die längst bekannten, tausendfach besprochenen, in anatomischer Rücksicht vielfältig untersuchten Tarsalknorpel als Organe ganz eigenthümlicher Art. Knorpel in welchen Drüsen gelagert sind, kommen im ganzen übrigen Körper nicht vor. Wenigstens läugnen [24]) oder ignoriren die neueren Anatomen die Existenz der grandulae Haversianae, erklären die Synovia für ein Secret der Gelenkflächen, und sehen die ehemals sogenannten glandulae articulares Haversii nur für Fettklümpchen an. Dies soll uns indess nicht abhalten, das was uns unsre Sinne, fern von Täuschung, erkennen lassen, für wahr zu halten, wenn auch dieser Bau des Tarsus keine Analogen findet. Man hat es mit der Untersuchung der Meibomischen Drüsen bisher ein bischen leicht genommen, und niemand hat noch daran gedacht, um sich genaue Kenntnisse von ihnen zu verschaffen, Durchschnitte derselben zu machen. Zwar findet man in Soemmerings angeführtem Werke [25]) Durchschnitte des Auges mit den es umgebenden Theilen. Auf al-

---

24) Weber in Hildebrandts Anatomie Bd. I. p. 379.

24) Auch noch in viel mehr vergrössertem Massstabe in Schröter. das menschliche Auge. Mit einem Vorworte von Rosenmüller, Weimar 1810. fol. ferner in Demours angef. W., in Brocks Darstellung des Gehirns, des Rückenmarks und der Sinneswerkzeuge. Leipzig, 1824. und an andern Orten.

len diesen idealen Zeichnungen ist aber die Conjunctiva dicht am Tarsus anliegend dargestellt, und von den Meibomischen Drüsen ist weiter keine Spur vorhanden. Es ist aber immer noch besser, dass sie ganz weggelassen sind, als wenn sie zwischen Tarsus und Conjunctiva eingeschoben dargestellt wären, wo sie nicht liegen. Ganz natürlich folgt hieraus, dass man bisher ohne genaue Kenntniss der Lage der Meibomischen Drüsen geblieben ist.

Knorpel, in welchen Drüsen gelegen sind, finden sich zwar nicht weiter im menschlichen Körper, sollte es aber, wenn wir den Tarsus zu den wirklichen Knorpeln rechnen wollen, nicht für ein Analogon gelten dürfen, dass sogar in Knochen, freilich in grösserem Massstabe, Höhlen befindlich und inwendig mit Schleimmembranen ausgekleidet sind, zu denen durch ganz enge Oeffnungen der Zugang vermittelt wird, wie dies bei den sinubus frontalibus und antris Highmori der Fall ist? Ist denn wohl am Ende die Structur jener Schleimmembranen und der Wände der einzelnen folliculi der Meibomischen Drüsen des Menschen so sehr verschieden, sind nicht auch ihre Producte einander so ziemlich gleich? Mir ist kein charakteristisches Kennzeichen des Schmeers der Meibomischen Drüsen, das ihn vor anderem Schleime auszeichnete, bekannt, als seine Consistenz, vermöge welcher er an der Luft leicht zu einer bröcklichen, bernsteinähnlichen, durchscheinenden Masse eintrocknet.

Es wäre und bliebe auffallend, dass die Natur einen ganz eignen und überaus künstlichen Drüsenapparat in der ganzen Länge der Augenlidränder angelegt, und nicht wie für die Thränensecretion eine einzelne grosse Drüse angewiesen hätte, wenn, wie man bisher gewöhnlich angenommen hat, die Secretion der Meibomischen Drüsen nur die Schlüpfrigkeit der Augenlider am Bulbus vermitteln sollte. Gewiss hätte die

Natur nicht einen so zusammengesetzten Apparat eingerichtet, wenn dessen Zweck auf einfachere Weise zu erreichen gewesen wäre, denn das Gesetz der möglichsten Simplicität finden wir ja in der ganzen Natur wieder. Aus diesem angeführten Grunde glaube ich Winslow beitreten zu müssen, welcher sagt, [26]) dass der Meibomische Drüsenschmeer das Ueberfliessen der Thränen über die Palpebralränder verhindere. Auch Hallers Meinung über dessen Nutzen setzt gerade diese Lagerung der Drüsen am ganzen Palpebralrande voraus, er sagt: [27]) In utraque palpebra, ne tarsi sibi illisi autem convulnerent, cautum est smegmate, quod nuper excretum limpidius est, per siccitatem vero et aëris vim abit in sebum molle, in vermiculos, nam vidi, figurabile, inque lemas. Wäre nicht dies sein hauptsächlichster Nutzen, wäre er mehr dazu da, wie die meisten Anatomen kurz angeben, die Schlüpfrigkeit des Augenlides am Bulbus zu vermitteln, oder wie man auch angenommen hat, die Austrocknung der Cornea zu verhüten, dann wäre gewiss für eine grössere Drüse in der Augenhöhle auch noch ein Plätzchen gewesen, deren Secret ebenfalls wie die Thränen durch die Bewegung des obern Augenlids ausgebreitet worden wäre und die Natur hätte nicht nöthig gehabt an jedem Augenlide 30—40 (bei manchen Thieren, z. B. den Pferden, gegen 60) Drüsen zu schaffen, deren jede mit einem besondern Ausführungsgange versehen, ganz unabhängig die eine von den übrigen ist. Bei den Thieren hätte diese Fettigkeit auch unter das dritte Augenlid gebracht werden müssen, um jenen angeblichen Zweck zu erfüllen. Da dies aber nicht so geschieht,

---

26) A. a. O. Tr. de la tête. Nr. 313. l'onctuosité des trous ciliaires l'empèche (cette serosité) de s'échapper entre les deux paupières.

27) El. physiol. Tom. V. lib. XVI. sect. I. §. X.

so spricht dies um so mehr für meine Behauptung. Ich breche indess hier ab, um die Untersuchung über den Nutzen des Tarsusknorpels, später, wenn ich meine vergleichenden Untersuchungen über die Augenlider der Thiere, und den Mangel des Tarsus bei den meisten derselben, vorausgeschickt haben werde, wieder aufzunehmen. —

Ueber die Meibomischen Drüsen und den Mangel des Tarsus bei verschiedenen Thieren.

Indem ich in dem Folgenden die Meibomischen Drüsen mehrerer Thiere beschreibe, so ordne ich sie sogleich, je nachdem sie einfacher oder zusammengesetzter sind, in mehrere Klassen, ohne sie deshalb streng scheiden zu wollen, oder zu behaupten, dass die Meibomischen Drüsen aller Thiere darunter geordnet werden können, denn diese Arbeit kann keineswegs auf Vollständigkeit Anspruch machen. Ich fange daher mit denen des Schweines an. Fig. 4. stellt einen senkrechten Queerdurchschnitt des Augenlids eines Schweines durch die Lupe vergrössert vor. Man sieht darauf zunächst dem innern Palpebralrande die sehr kleine, nur aus einigen Körnchen bestehende, Meibomische Drüse, und daneben die Mündungen von noch mehreren anderen. Zunächst der Conjunctiva liegt als ein länglicher weisser Körper die Durchschnittsfläche desTarsus. Von demselben nach vorn (links) im Zellgewebe des Augenlides befanden sich mehrere Cilienwurzeln mit ihren Haarsäcken, und die den Haarschäften anhängenden kleinen Haardrüschen, welche als weisse Körperchen erscheinen, und, bei starker Vergrösserung gesehen, ebenfalls aus mehreren Körnchen bestehen. Auf Fig. 5. ist ein senkrechter Längendurchschnitt von vier Meibomischen Drüsen eines Schweines stark vergrössert. Sie sind mitten durch in vor-

dere und hintere Hälften gespalten, und man bemerkt an zwei Drüsen deutlich, wie sich das dunkle Pigment des Augenlidrandes noch ein Stück weit in den Ausführungsgang fortsetzt. An den beiden mehr rechts befindlichen Drüsen war der Canal unverletzt geblieben, und die Mündungen liegen auf dem Palpebralrande.

Die Drüsen selbst unterscheiden sich beim Schweine von denen des Menschen ganz auffallend. Offenbar stehen sie auf einer viel niedrigeren Stufe der Bildung. Sie sind erstens sehr klein, nicht viel länger als breit, etwa nur eine halbe Linie lang. Genau genommen kann man sie nur für Einstülpungen der Haut ansehen, welche sich von den Schleimbälgen, die an mehreren Stellen der Haut vorkommen, nur dadurch unterscheiden, dass sie nicht in einem einfachen blinden Sack endigen, sondern dass dieser mehrere Buchten vorstellt, die mit dem gemeinschaftlichen Ausführungscanale unmittelbar communiciren. Man bemerkt auf der Zeichnung endlich noch ein paar Zwiebeln der Cilien, welche beim Schweine eine fast kugliche Form haben, und deren eine noch von ihrem Haarsack umgeben ist. Die Bildung der Meibomischen Drüsen steht beim Schweine am tiefsten unter allen den Thieren, an denen ich vergleichende Untersuchungen anzustellen Gelegenheit hatte, während sie doch bei den meisten übrigen Thieren eine vollkommnere ist, als selbst beim Menschen. Ich mache nächst diesem auf die von der menschlichen ganz und gar abweichende Bildung des Tarsus aufmerksam. Er besteht hier bei weitem nicht aus einem so rein knorplichen, sondern mehr Faserknorpelgewebe, und hängt durch sein Perichondrium mit dem ihn umgebenden Zellgewebe so innig zusammen, dass man ihn nur mit Mühe von demselben befreien kann. Daher tritt er auch nicht so wie beim Menschen, wenn man einen senkrechten Queerdurchschnitt des Augenlides macht, über die Durchschnitts-

fläche hervor, denn das Zellgewebe ist zu fest, um sich gegen ihn zurückzuziehen. Bei einigermassen starker Vergrösserung kann man an ihm eine äussere etwas violette durchscheinende, und eine innere, den Kern abgebende, weissliche, mehr undurchsichtige Schicht deutlich unterscheiden. Er liegt dicht unter der Conjunctiva, ragt aber nicht bis an den Rand des Augenlids vor, und ist daher keineswegs in unmittelbarer Berührung mit den Meibomischen Drüsen. Seine Breite am obern Augenlide ist beim Schweine höchstens 2 Linien, seine Dicke ebenfalls geringer als beim Menschen. Dagegen ist er am untern Augenlide nur um ein Unmerkliches schmäler, als am oberen. Bei Aufsuchung der Meibomischen Drüsen beim Schweine hüte man sich, die kleinen, den Cilienwurzeln anhängenden Drüschen, oder wohl gar die durch ihre gelbröthliche Farbe sich auszeichnenden Haarsäcke für dieselben anzusehen, (die ich auch aus diesem Grunde besonders mit angedeutet habe) denn dieselben sind wegen der grösseren Stärke der Cilien beim Schweine ebenfalls mehr ausgebildet, als bei anderen Thieren. Wenn ich somit hierdurch nicht nur zugebe, sondern auch behaupte, dass das Schwein einen Tarsus hat, so hätte ich mich vielleicht richtiger so ausgedrückt: „Will man an einem Thieraugenlide den in denselben fehlenden Tarsalknorpel künstlich darstellen, so gelingt es an denen des Schweines am leichtesten.“

Die Meibomischen Drüsen des Schweines stehen in den nachfolgenden Reihen etwas verlassen da, denn ich fand sie ausser beim Iltis bei keinem anderen Thiere so klein und einfach, dass ich sie mit ihnen hätte zusammenstellen können. Ihnen noch am ähnlichsten sind die des Schaafes, des Hundes und des Dachses, längliche, sehr dickwandige Körper, in deren Mitte sich eine ziemlich weite Höhle befindet, deren Mündung aber sehr eng ist. So wenigstens sind sie mir öfters vor-

gekommen, aber obwohl ich in Fig. 6. eine Zeichnung liefere, wie ich sie beim Dachse sah, so bin ich doch noch nicht ganz gewiss, ob sie nicht auch bei diesen Thieren, wie bei den folgenden aus Körnchen und Läppchen bestehen. Johannes Müller [28]) beschreibt die Drüsen des Hundes und des Kalbes mit den Worten: folliculi in coecum usque finem simplices, nullo cellularum aut loculorum vestigio distincti. Von den Meibomischen Drüsen des Kalbes ist diese Beschreibung ganz unrichtig, da sie vielmehr zu den am Meisten zusammengesetzten gehören.

In der Reihe aufwärtssteigend, würden hierher nun die Meibomischen Drüsen des Menschen gehören, wenn wir sie nicht schon früher abgehandelt hätten, denn bei ihnen treffen wir zuerst einen Ausführungsgang, der so eng und dünnwandig ist, dass er wahrscheinlich nicht mehr, wie bei den niederen Classen, absondernde Fläche ist, sondern nur zur Aufnahme und Weiterbeförderung des Drüsenschmeers aus den in ihn einmündenden folliculis bestimmt ist. Unter den Meibomischen Drüsen der Thiere fand ich nur die des Rehes Fig. 7. des Haasens, und einigermassen (da man sie vielleicht besser zu den folgenden rechnen kann) die des Kaninchen den menschlichen ähnlich, was sich aus einer Vergleichung der Fig. 7. mit Fig. 3. ergeben wird. Die folliculi liegen hier gerade so wie beim Menschen durch Zwischenräume von einander getrennt, und die ganze Drüse stellt eine lockere Traube dar. Ihr Umfang ist nicht genau umschrieben, sondern um mich eines Ausdrucks zu bedienen, den die Landschaftsmaler vom Baumschlag gebrauchen, die Drüse ladet oft nach den Rändern zu aus. Zwei Drüsen kommen sich dadurch oft so nah, dass man nicht mit Bestimmtheit sagen kann, ob das eine Drüsenkörnchen der einen,

28) De glandularum secernentium structura penitiori etc. Lips. 1830. fol. pag. 51.

oder der daneben liegenden angehöre, und es gilt von ihnen das was Zinn [29]) von den Meibomischen Drüsen des Menschen sagt: Interdum inprimis in inferiori palpebra nonnulli folliculi insulas constituunt, a reliquis plexulis sejunctas, illisque interpositas, et tenuissimo tantum isthmo cum illis cohaerentes. Auch beim Hirsche findet diese Eigenschaft noch bisweilen, aber nur ausnahmsweise und bei einzelnen Drüsen statt, da sie im Allgemeinen mehr denen des Ochsen ähneln. Von einem Tarsus ist ausser beim Schweine bei keinem der genannten Thiere eine Spur zu finden.

Wenn man nun zwar beim Menschen eine Verzweigung des Ausführungsganges noch nicht deutlich nachweisen kann, so liegen doch oft einzelne folliculi so entfernt vom Ausführungsgange, dass die Entleerung ihres Secrets ohne einen kleinen Seitenast gar nicht denkbar ist. Die Bildung der Meibomischen Drüsen des Rindes, Pferdes, des Hirsches und der Katze hingegen ist um so viel vollkommener, dass man sie unmöglich mehr mit denen des Menschen, den einfachen Drüsen, sondern den glandulis compositis, deren Ausführungsgang sich in Aeste theilt, zurechnen muss. Auf diesen wesentlichen Unterschied nämlich gründet Weber [30]) seine Eintheilung der einfachen und zusammengesetzten Ausscheidungsdrüsen. Letztere zerfallen wieder in conglomeratae (Thränen- und Speicheldrüsen, zusammengesetzte Schleimdrüsen der Zunge, die Mandeln, die Conproschen Drüsen, das Pancreas, die Brustdrüsen) und in conglobatae (Leber, Nieren, Hoden, und wenn man will die Lungen). Ich kann die Meibomischen Drüsen des Ochsen mit nichts treffender vergleichen, als mit kleinen Bruchspeicheldrüsen, und unter dem Mikroskop gewährt eine solche,

---

29) A. a. O. cap. XII. §. IV.

30) Hildebrandts Handbuch der Anatomie 1. Band. pag. 436.

oder die eines Kalbes die vollkommenste Aehnlichkeit mit dem Pancreas. Fig. 8. stellt die Meibomischen Drüsen eines Kalbes vor. Drei derselben waren ganz frei von Zellgewebe und Bindehaut, mehrere andre theilweise noch von ihnen bedeckt. Man erkennt schon hier deutlich den aus Lappen, Läppchen und Körnchen bestehenden Bau. Die Drüsen sind länglich an allen Stellen gleich breit, nicht von so lockerer, traubenartiger Textur wie bei dem Menschen oder dem Rehe, sondern in ihren Lappen, Läppchen und Körnchen durch Zellgewebe innig verbunden. Fig. 9. ist ein senkrechter Längendurchschnitt der Meibomischen Drüsen eines Ochsen, mit in der ganzen Länge mehrerer Drüsen deutlich wahrnehmbaren Ausführungsgängen, und Fig. 10. ein senkrechter Queerdurchschnitt des oberen Augenlids eines solchen. Zunächst der Conjunctiva erscheint der Durchschnitt des sehr starken Muskelbündels, welches beim Ochsen den ganzen inneren Augenlidrand umgiebt, als eine schwarze Fläche. Ein kleinerer Theil Muskelfasern liegt weiter nach links, vor der Meibomischen Drüse. Diese ist gerade in der Mitte durchschnitten, und ihr Ausführungsgang ein kleines Stück weit sichtbar. Die Drüse krümmt sich mit ihrem Längendurchmesser um das beschriebene Muskelbündel herum, vor der Drüse im Zellgewebe sind mehrere Cilienwurzeln und die die Haarschäfte umgebenden Drüsen sichtbar.

Die Meibomischen Drüsen dieser Classe sind eine jede genau umschrieben, nie verschmelzen zwei mit einander, so dass sie nur einen gemeinschaftlichen Ausführungsgang hätten, wie dies beim Menschen so häufig der Fall ist, und selten kommen Anhänge vor, wie ich an dem Fig. 9. dargestellten Präparate einen solchen beobachtete. Im Verhältniss zu ihrer Dicke sind alle diese Drüsen sehr kurz, und bei keinem dieser Thiere so lang, als beim Menschen, auch sind die des

untern Augenlids nicht im geringsten kleiner als die des obern.

Bei den Meibomischen Drüsen des Pferdes habe ich eine Eigenthümlichkeit beobachtet, die ich bis jetzt noch bei keinem andern Thiere wiederfinden konnte, und deren physiologische Bedeutung ich unerörtert lasse. An beiden Augenlidern nämlich, oberen und unteren sind die zunächst am innern Augenwinkel gelegnen 5—6 Drüsen gegen die übrigen ganz unverhältnissmässig gross. Die Meibomischen Drüsen des obern und untern Augenlides unterscheiden sich hinsichtlich ihrer Länge bei allen Thieren entweder gar nicht, oder die obern übertreffen die untern nur um ein sehr Geringes.

Ein Tarsus ist in den Augenlidern auch dieser Thiere nicht vorhanden, nimmt aber jemand, ohne damit bekannt zu seyn, ein herausgeschnittenes Augenlid eines Kalbes oder Ochsen zwischen zwei Finger, so fühlt er den Augenlidrand so hart und fest, dass er nicht den mindesten Zweifel über die Gegenwart des Tarsus erheben würde. Nur erst die Anatomische Untersuchung kann meine Behauptung bestätigen. Diese Härte des Augenlidrandes trotz des mangelnden Tarsus findet sich ausser bei den Rindern auch noch bei anderen Thieren, beim Pferde dagegen ist das Augenlid schlaff und weich. Nur das Zellgewebe und einigermassen die Drüsen selbst verschaffen dem Palpebralrande bei den Thieren die nöthige Steifigkeit. Da ich nun unter allen von mir bis jetzt untersuchten Thieren nur allein beim Schwein den Tarsus habe nachweisen können, so musste es mir natürlich sehr auffallen, warum das Augenlid des Menschen vorzugsweise vor dem der Thiere damit begabt worden sey. Der Grund scheint mir darin zu liegen, dass er nicht sowohl zum Schutze des Augapfels bestimmt ist, sondern vielmehr die möglichst weite Eröffnung der Augenlidspalte ver-

mitteln soll. Haller [31]) drückt sich darüber folgendermassen aus. Ut palpebra ora libera totam suam latitudinem teneat, in omni motu; neque utcunque contracta fiat secundum transversum diametrum angustior, natura simili fere artificio usa est, quo grandes tabulas pictas solemus distendere. Ut enim ad baculum eum extendimus, ita ad cartilaginem palpebra utravis firmatur, quam tarsum dicimus. Das Menschenauge unterscheidet sich nämlich vom Thierauge auffallend dadurch, dass die grössere Eröffnung der Augenlidspalte zu beiden Seiten der Cornea noch die Sclerotica erblicken lässt, dies macht die Bewegung des Augapfels viel freier, denn um einen seitwärts gelegnen Gegenstand zu erblicken, ist es nicht nothwendig den Kopf seitwärts zu bewegen, sondern eine kleine Drehung des Augapfels in der horizontalen Ebene entspricht diesem Zwecke vollkommen. Die Thiere haben zwar dieselben Augenmuskeln wie der Mensch, ja zum Theil noch einen mehr, den Grundmuskel, und es würde ihnen somit möglich seyn, den Augapfel ebenso zu bewegen wie wir, könnte nicht ihre Augenlidspalte gerade nur so weit geöffnet werden, dass allein die Cornea, aber nicht die Sclerotica entblösst wird, es findet also bei Ihnen gerade das statt, was, wie Haller angiebt, beim Menschen durch den Tarsus verhütet wird; die Augenlidspalte, wird beim Oeffnen derselben in der horizontalen Richtung beträchtlich schmäler, und der Mangel des Tarsus bei den Thieren könnte deshalb schon vorausgesetzt werden. Die Beweglichkeit des Augapfels in seiner Höhle wird aber insofern dadurch eingeschränkt, als bei einer stärkeren Bewegung des Bulbus nach der Seite, die Cornea sich sogleich unter dem äussern und innern Augenwinkel theilweise verbiegt. Die fast allen Säugethieren eigne grössere und

31) L. c. T. v. §. IX.

freiere Beweglichkeit des längeren Halses, und die mehr seitliche Stellung der Augen, welche bei den niedern Thierclassen noch bedeutender ist, entschädigt sie für diese Beschränkung. Deswegen konnten sie wohl die grössere Beweglichkeit des Augapfels in der Augenhöhle entbehren. Ausserdem entsteht aber aus dieser Einrichtung für sie der grosse Vortheil, dass bei einer engeren Augenlidspalte nicht so leicht fremde Körper in das Auge fallen, als bei einer breiteren, was bei dem hülflosen Zustande der Thiere doch auch in Anschlag zu bringen ist.

Sollten nun aber die Thiere ihre Cornea allein ohne die Sclerotica entblössen, so dürften die den Augenwinkeln zunächst gelegnen Theile des Augenlides nicht wie beim Menschen mit aufgehoben werden, daher kommt aber die geöffnete Augenlidspalte der Thiere einem Kreisse, einige Unregelmässigkeiten abgerechnet, ganz nahe, was nicht möglich wäre, wenn sie einen Tarsus hätten. Dieser würde durch seine Starrheit bewirkt haben, dass beim Oeffnen der Augenlidspalte jedesmal nicht allein die mittlere Portion des Augenlids, sondern wie beim Menschen auch die nach den Winkeln hin gelegnen Theile mit gehoben würden. Da aber ihre Augenlider seiner entbehren, so werden die den Augenlidern zunächst gelegnen Theile nur angespannt, und die Augenwinkel erscheinen daher als viel stumpfere Winkel als beim Menschen. Dass das Schwein einen Tarsus hat spricht noch mehr für meine Behauptung, denn es öffnet sein Auge nur sehr wenig, so dass bei ihm die geöffnete Augenlidspalte viel breiter ist als hoch.

Der Mensch braucht sein Auge nicht nur zum Sehen, es ist ihm auch Sprachwerkzeug. — Die Minensprache beruht fast allein auf den Bewegungen, die wir mit unsern Augen machen, denn mit Hülfe der übrigen Gesichtsmuskeln, ohne die der Augen und Au-

genlider, würden wir schwerlich im Stande seyn, unsre Gedanken und Empfindungen auf dem Gesichte auszudrücken. Wenn unser Auge aber ebenfalls nur die Cornea erblicken liesse? Wenn man auch bei uns nichts von der Sclerotica sähe? Wie dann? Gewiss wir würden nicht Stolz, Verachtung, Missbilligung, alle Affecte des Geistes mit einem Blicke ausdrücken können, wäre es nicht möglich gemacht, an denen, mit welchen wir sprechen, die kleinste Bewegung des Augapfels zu bemerken, indem die grössere oder geringere Breite der blendend weissen Sclerotica ein Wahrnehmen jener Bewegungen sehr leicht zulässt. Ich glaube behaupten zu dürfen, dass ohne den Tarsus, so unwesentlich dieser Theil bisher erschienen seyn mag; das menschliche Antlitz sich bei weitem nicht so von dem Gesicht der Thiere auszeichnen würde, als es der Fall ist.

Gern würde ich die Bildungsgeschichte des Tarsus zugleich mit beschrieben haben, wenn es mir möglich gewesen wäre, mich öfters in den Besitz frischer menschlicher Embryonen zu setzen. Beim menschlichen Embryo im 4ten Monat, und bei Thierembryonen in noch späterer Zeit fand ich die Mündungen der Ausführungsgänge schlauchartig über den Palpebralrand heraus ein kleines Stück weit fortsetzt. Dadurch erhält der ganze innere Augenlidrand ein gezacktes oder gezähntes Ansehn. Dass aber diese Verlängerungen, welche später verschwinden, nicht etwa der aus den Drüsen hervorgepresste Schmeer so wie Ruysch [32]) meint, indem er auf ein Präparat seiner Sammlung aufmerksam macht, kann ich dadurch beweisen, dass sie erstens, wenn man sie mit einer Pincette anfasst, bei

32) Thesaur. anat. II. Asser. v. Nr. 1. Omnia oscula ductuum excretoriorum (in oculo vitulino) in limbis existentia in conspectum veniunt, imo in illis haeret et protuberat humor viscidus a liquore nostro, cui imatat, coagulatus.

einem leichten Zuge nicht abreissen, dass aber auch zweitens, wenn man von der Durchschnittsfläche der Drüse aus, ein Haar durch den Ausführungscanal hindurch führt, dieses auf der Mitte eines solchen Schlauches zum Vorschein kommt, während er, weil er ausgedehnt wird, nachher nicht mehr so lang erscheint, als er vorher war. Schon im Embryozustande sondern die Drüsen ihren Schmeer ab, und ich fand mehrmals an Thierembryonen, deren Augenlidspalte noch nicht getrennt war, in der dreieckigen Furche, welche das obere und untere Augenlid mit ihren Rändern bilden, ein schmeer- oder talgartiges Concrement, welches sich leicht wegnehmen liess, so dass man nun erst die schlauchartigen Mündungen der Meibomischen Drüsen erblicken konnte. Ich will die hier nur angedeutet haben, und erspare mir die genauere Beschreibung der Bildung dieser Theile bis auf spätere Zeit auf.

Einige Bemerkungen über den Nutzen für die Praxis, der sich von diesen Untersuchungen der Augenlider erwarten lässt.

Das seltene Vorkommen der Entropien und Ectropien bei Thieren [33]) war dem Herrn Professor von Ammon oft aufgefallen, und hatte in ihm den Wunsch rege gemacht, die Ursache zu erfahren, warum nur vorzugsweise der Mensch von dieser lästigen Krankheit heimgesucht werde. Selbst zu sehr beschäftigt

---

33) Man vergleiche z. B. Leblanc Abhandlung von den Augenkrankheiten der Hausthiere, vorzüglich des Pferdes. Deutsch von Radius. Leipz. 1825. p. 46. „Die Verkehrungen sind bei den Hausthieren sehr selten, doch kommen sie vor, und zwar besonders bei Hunden und Katzen.“ Auffallen muss es aber, dass Leblanc ebendaselbst p. 56. sagt: „die Knorpel dienen den Augenlidern zur Basis, und sind als ein so wesentlicher Theil derselben auch stets mehr oder weniger bei Leiden derselben mit ergriffen.

hatte er die Güte, mich auf diesen Gegenstand aufmerksam zu machen, und zu Versuchen an Thieren aufzumuntern. Diess geschah bedeutend früher als die eben beschriebenen Untersuchungen von mir gemacht wurden, und ich glaubte damals durch Verwundung der Augenlider bei Kaninchen zu einigen Resultaten gelangen zu können. Diese Versuche waren in Kurzem folgende. An mehreren Kaninchen spaltete ich die Augenlider, zum Theil so, dass der Schnitt den Augenlidrand in rechtem, theils in schiefem Winkel traf. Die Folge war jedesmal die unmittelbar darauf erfolgende Umstülpung der so gebildeten Lappen nach aussen. In zwei Fällen, wo ich ein Augenlid gleichzeitig durch zwei senkrechte Schnitte spaltete, hing das 2—3 Linien breite Mittelstück schlaff herab, und nur die Lappen am innern und äussern Augenwinkel krempten sich um. Ich erkläre mir diese Erscheinung dadurch, dass die Fasern des durchschnittenen musculus orbicularis sich, wie alle getrennte Muskeln, zurückziehen, und also, da ein Tarsus, der das Augenlied steif erhalten könnte, nicht da ist, die Lappen umzustülpen. Dass diese Umkehrung aber jedesmal nach aussen geschieht, dürfte wohl daher rühren, dass der Ringmuskel im Augenlide mehr nach vorn und zunächst unter der Haut liegt. Nach Verlauf von 24 Stunden, wo sich die Muskelfasern von der Durchschnittsfläche weg, mehr in das Zellgewebe zurückgezogen hatten, hörte die Umkehrung auf, und die Wundlappen lagen dem Auge wieder genau an. Die Blutung war jedesmal sehr unbedeutend. Mehrere dieser Wunden heftete ich sogleich mittelst Knopfnäthen oder umschlungenen Näthen mit Carlsbader Insectennadeln sorgfältig zusammen. Nach einigen Tagen schien jedesmal Heilung durch die prima intentio erfolgt zu seyn; entfernte ich aber die Näthe noch so sorgfältig, so trennten sich jedesmal beide Wundränder, denn sie waren immer nur

durch getrockneten Schleim verklebt gewesen. Liess ich sie länger liegen, so erfolgte Eiterung, in allen Fällen aber, ich mochte geheftet haben oder nicht, erhielt sich acht Tage nach der Operation der Zustand der Wunde ganz gleich, die Ränder waren vernarbt, ohne gegenseitig an einander geheilt zu seyn, es waren also künstliche Colobome entstanden. Auf diesem Punkte blieb aber die Heilung nicht stehen, sondern die 4—5 Linien lange Spalte verkleinerte sich nach und nach vom Winkel her nach dem Palpebralrande hin, in einigen Fällen so vollkommen, dass man später nicht einmal die Spur einer Narbe entdecken konnte; andre Male und in der Mehrzahl der Fälle schritt die Heilung auf diese Weise nur ein Stück weit fort, dann blieb sie stehen, und eine 1—1½ Linien tiefe Spalte blieb zurück, die aber gewiss bedeutender gewesen wäre, wenn sich nicht die Ecken der Wundlappen zurückgezogen und abgerundet hätten.

Diese Resultate waren nun allerdings nicht der Art, dass ich darauf gestützt, den Augenärzten einige Worte des Trostes hätte zurufen können, um die Furcht vor der Gefahr der Verwundung der Augenlider zu vermindern, denn wenn zwar in einigen Fällen die vollkommenste Heilung gelang, so konnte ich den Grund nicht errathen, warum sie in der Mehrzahl missglückte. Die anatomische Untersuchung überzeugte mich vom Fehler des Tarsus und der Unmöglichkeit auf diese an Kaninchen gemachten Versuche, Schlüsse für diese Operationen an Menschen zu bauen, allein ich wurde dadurch auf die oben beschriebene Untersuchung des Tarsus geleitet, und zu noch einer andern Klasse von Verwundungen veranlasst.

Ich erinnerte mich nämlich, dass v. Walther [34]),

34) Ectropium anguli oculi externi eine neue Augenkrankheit, und die Tarsoraphie eine neue Augenoperation in v. Graefe und v. Walthers Journal. Bd. 9. H. 1. p. 86.

als er wegen des ectropium anguli oculi externi die Tarsoraphie machte, ungewiss gewesen war, was aus den glandulis Meibomianis werden sollte, wenn er ihre Mündungen abgetragen haben würde. Für diejenigen meiner Leser, denen jener Aufsatz nicht frisch im Gedächtniss seyn sollte, erwähne ich, dass v. Walther am obern und untern Augenlid den Palpebralrand, nachdem die Cilien ausgerupft worden waren, vom äussern Augenwinkel her ein Stück weit abtrug, und durch einige blutige Näthe beide Augenlider zusammenheftete. Er sagt selbst pag. 88.: „Bei mir musste aber gerechte Besorgniss wegen der Augenlidhaare, und wegen der Meibomischen Drüsen entstehen. Sollten nicht die ausgezognen, aber nachwachsenden Cilien die Einigung der blutig angefrischten Augenlidränder stören und hindern? Was sollte aus dem Schmeere jener Drüsen nach der Abtragung der Mündungen ihrer Ausführungsgänge werden? Konnte nicht dessen Ergiessung zwischen die Wundflächen ebenfalls störend wirken, und ein Hinderniss der Union herbeiführen?“

Ich war nicht im Stande mir selbst diese Fragen im Voraus auf eine befriedigende und beruhigende Weise zu beantworten. Nichts desto weniger entschloss ich mich, die Operation vorzunehmen, durch gewisse physiologische Reflexionen geleitet, welche weiter unten am Schlusse dieses Aufsatzes besser ihre Stelle finden werden.“ Auf die Operation folgte in den ersten Tagen sehr starke entzündliche Reaction, die nicht eher nachliess, als bis die Näthe herausgenommen wurden. Die Heilung war vollkommen gelungen, und die Difformität ganz gehoben, nur konnte der Kranke das obere Augenlid des operirten Auges nicht ganz so hoch aufheben, als das gesunde. Dies kam auf jeden Fall daher, dass der Tarsus ein Stück weit durch die Verwachsung am untern Augenlide festgehalten wurde.

Es ist daher nicht zu verwundern, dass das Augenlid keinen so stark convexen Bogen mehr beschreiben konnte, wenn es aufgehoben wurde.

Von Walther fährt nun am Schlusse seiner Abhandlung mit folgenden Worten fort, pag. 91.: „Was ist aber aus den Meibomischen Drüsen geworden, deren Ausführungsgänge, oder wenigstens ihre Mündungen bei der Operation abgetragen wurden, und nun in der Narbe geschlossen sind? Gewiss ist es, dass ihre Absonderung aufgehört hat, indem nirgendswo eine Stockung ihres Schmeeres bemerkbar ist. Vielleicht ist durch die vorausgegangene Entzündung ihre Structur in dem Grade verändert worden, dass ihre Secretion nicht fortbestehen kann. Vielleicht ist dieses günstige Resultat der oben beschriebenen Heftigkeit der Entzündung zu verdanken, mit welcher dieselbe mehrere Tage fortgedauert hat. Auf jeden Fall beweist dieser Fall, dass die gewöhnlich aufgestellte Lehre von Hordeolum und Chalazion unrichtig ist. Entstünden diese Geschwülste von der Verstopfung der Mündungen der Meibomischen Drüsen, so musste bei Herrn v. S.— (diesem Kranken) in der Strecke von dem neuangelegten bis zum alten Augenwinkel eine ganze Reihe solcher Geschwülste entstanden seyn.“

Eine der v. Walther'schen Beobachtung ganz ähnliche hat kürzlich v. Ammon gemacht, als sich ihm die Gelegenheit zu einer Tarsoraphie darbot.[35]) Ohne dass so wie dort eine heftige Entzündung der Wundränder erfolgt wäre, welche die Structur der Meibomischen Drüsen hätte verändern können, hat auch in diesem Falle die Secretion der Meibomischen Drüsen aufgehört, und ohne Entstehung von Gerstenkörnern oder Anhäufung des zurückgehaltenen Schmeeres sind die

35) Dieser Fall ist von mir in v. Ammons Journal, Bd. IV. p. 177—180. beschrieben worden.

Augenlidränder in der Strecke von 3—4 Linien dauerhaft aneinandergeheilt.

Durch diese Erfahrungen wurde ich veranlasst, neue Versuche an Kaninchen zu machen, um die v. Walther aufgestellte physiologische Behauptung zu prüfen, und die dabei gewonnenen Resultate sind ganz geeignet, jene zu bestätigen, nur bleibt zu wünschen übrig, dass sie an grösseren Thieren, deren Meibomischen Drüsen eine deutlichere Beobachtung zulassen, wiederholt würden. Ich schnitt an zwei Kaninchen mit einer auf die Fläche gebogenen Augenscheere den niederen Palpebralrand, auf welchem die Mündungen der Ausführungsgänge der Meibomischen Drüsen als kleine weisse Punkte sichtbar sind, ohne die Drüsen selbst zu verletzen, ab. Wegen der Unruhe der Thiere konnte dies nicht an allen Stellen gleichmässig geschehen, daher blieb der Palpebralrand hie und da unverletzt. Es erfolgte nicht die mindeste entzündliche Reaction (überhaupt sind Kaninchen sehr wenig vulnerabel), und schon nach einigen Tagen waren die Wundränder vollkommen vernarbt. Nach sechs Wochen tödtete ich die Thiere, und fand die Meibomischen Drüsen an den Stellen, wo ihre Mündungen abgetragen worden und durch Narbe verschlossen waren, in der Richtung von oben nach unten kürzer als die daneben liegenden unverletzt gelassnen, ja sie hatten sich sogar an mehreren Stellen seitwärts verzogen, gleichsam um sich den unverletzt gebliebenen anzuschliessen. Die ihnen anhängende Conjunctiva war ihnen gefolgt, und bildete daher eine Menge kleiner Falten. Eins der Augenlider habe ich der bessern Verdeutlichung wegen abbilden lassen. Fig. 11. Am obern Augenlide sind die Mündungen der Drüsengänge, und daher die Drüsen selbst grösstentheils unberührt geblieben, nur gegen den innern Augenwinkel hin fehlen die ersteren und die Drüsen sind ganz geschwunden. Am untern

Augenlide sind nur noch zwei Meibomische Drüsen, deren Mündungen, weil sie noch am äussern Augenwinkel lagen, nicht mit abgetragen worden waren, im natürlichen Zustande; alle übrigen sind mehr oder weniger zusammengeschrumpft.

Zwar habe ich die hierauf Bezug habenden Präparate aufbewahrt, leider verlieren sie aber, da die Conjunctiva durch den Spiritus weisser und undurchsichtiger gemacht wird, viel von der Deutlichkeit, die sie sogleich nach der Tödtung des Thieres haben. Nicht läugnen kann ich aber auch auf der andern Seite, dass ich an einigen Stellen, wo die Abtragung des Augenlidrandes gemacht worden war, keine Veränderung an den Drüsen bemerken konnte. Hier sind zwei Fälle denkbar: entweder tödtete ich die Thiere zu kurze Zeit nach der Operation, und die Drüsen würden, wenn sie länger gelebt hätten, noch verkümmert seyn; oder die Ausführungsgänge waren nach der Abtragung ihrer Mündungen gar nicht obliterirt, und es hatten sich auf der Narbe neue Mündungen gebildet, durch welche die Drüsen fortwährend ihren Schmeer absondern konnten. Dies wäre auch gar nicht zu verwundern, da sich ja nicht, wie in jenen Fällen von Tarsoraphie, das eine Augenlid jedesmal genau an das gegenüberliegende anschloss, und dadurch schon mechanisch, bis die Verwachsung erfolgt war, die Entleerung des Meibomischen Schmeers unmöglich machte, sondern der Palpebralrand hier frei blieb, und die zu keiner Zeit gestörte Absonderung des Meibomischen Schmeers leicht das Offenbleiben der Mündungen zur Folge haben konnte. Sollte sich dies so verhalten, so würde vielleicht, ausser der Abtragung des innern Palpebralrandes, die Anwendung eines gelinden Cauteriums die Obliteration zu Stande gebracht baben, und die Verschrumpfung der Drüsen wäre denn also sichrer erfolgt. Mit Gewissheit kann ich aber versichern, dass

an mehreren Stellen die Einschrumpfung der Drüsen auffallend war, und ohne dass die Zurückhaltung des Meibomischen Drüsenschmeers Anschwellung der Drüse, Entzündung oder Eiterung (Hordeolum) zur Folge gehabt hätte.

So wie v. Walther, auf die Beobachtung gestützt, dass die in der Narbe gelegnen Cilien nicht wieder nachwuchsen, den Vorschlag zu einer neuen Behandlung der Trichiasis und Distichiasis gründet, so werde ich es wagen, auf diese Beobachtungen weiterbauend, eine Operationsmethode für eine, bisher nicht für operativ gehaltene Krankheit, die Blepharadenitis glandulosa, in Vorschlag zu bringen, obwohl ich sie selbst am Menschen noch nicht ausgeführt habe. Von Walther spricht am angeführten Orte seine Zweifel aus, ob die gewöhnlich von Hordeolum und Chalazion aufgestellte Lehre noch richtig seyn möchte, wenn sich erweisen liesse, dass die Verstopfung der Mündung der Meibomischen Drüsen diese Uebel nicht hervorbringt.

Schon oft haben die Wundärzte die Heilung der Speichelfisteln durch Verödung der Speicheldrüsen erzielt, und zwar nicht allein dadurch, dass sie eine Compression auf die Speicheldrüsen, sondern auch auf den Speichelgang allein anbrachten, ihren Zweck zu erreichen gesucht. Desault [36]) hält zwar das letztere Mittel nicht für ausreichend, aber doch für geeignet, die Secretion einer Speicheldrüse eine Zeit lang in Schranken zu halten. Bestimmtere Resultate über das Gelingen dieser Operationsweise, freilich von Pferden entnommen, liefert Viborg [37]). Zweimal hatte er Gelegenheit, zufällig ge-

---

36) Oeuvres chirurgicales. Ouvrage publié par Xav. Bichat. Paris, 1798. 2. vol. 8. p. 194.

37) Vorschlag zu einer verbesserten Behandlung der Speichelfistel bei Menschen und Hausthieren in seiner: Sammlung von Abhandlungen für Thierärzte und Oeconomen. 2tes Bändchen. Copenhagen 1797. 8. S. 31.

machte Verletzungen des Stenonischen Ganges mit Obliteration desselben dauerhaft heilen zu sehen, so dass der Speichelgang, obwohl er längere Zeit von Speichel angefüllt erhalten wurde, nicht wieder aufbrach. Die Section beider Pferde, von denen das eine vier Jahr nachher gestorben, das andre zwei Monate nach der Heilung getödtet worden war, erwies, dass die Drüse sich in allen Durchmessern verkleinert hatte. Viele Acini der Drüse waren zu blossem Zellgewebe verwandelt, und hatten nicht mehr das drüsenartige Aussehn; selbst die Blutgefässe waren auffallend kleiner, als in der gesunden Ohrdrüse. Viborg wurde durch diese Beobachtungen zu einem Versuche veranlasst. Er durchschnitt und unterband den Stenonischen Canal eines rotzigen Pferdes. Die Wunde heilte vollkommen, aber der Speichelgang blieb noch einige Zeit lang zwischen der Narbe und der Drüse von Speichel ausgedehnt, und unter der Haut wie eine Schnur fühlbar; später verlor sich auch diese Anfüllung desselben. Leider ist der Sectionsbericht dieses Falles dort nicht angegeben. Viborg empfiehlt hierauf dringend diese Operationsmethode, und hält sie einer grossen Vervollkommnung für fähig, denn die unmittelbar nach der Unterbindung oder Verstopfung erfolgende Anschwellung sey keineswegs gefahrdrohend, und verliere sich selbst ohne die Anwendung zertheilender und Resorption befördernder Mittel auf die Drüse, mit deren Hülfe man allerdings noch schneller zum Ziele kommen werde. Die Erfahrungen von Richter und Schreger [38]) bestätigen jene Beobachtungen, und die von Massaneuve [39]) und Louis [40]) sollen ebenfalls Beweise liefern, dass

---

38) Grundriss der chirur. Operation. Nürnberg. 1825. 1. Th. p. 84.

39) Massaneuve, Mem. de chir. Vol. III. p. 452.

40) Ebend. Vol. V. p. 372.

Drüsen, in die Unmöglichkeit versetzt, ihr Secret wegzuschaffen, verkümmern, ebenso wie Muskeln, welche lange Zeit keine Anstrengungen zu machen gebraucht haben, wenn auch nicht ganz schwinden, doch auf das Minimum der Ernährung herabgesetzt werden. Dieser Vergleich könnte Manchem auf den ersten Blick nicht richtig erscheinen, er ist es aber doch. Muskeln und Drüsen wachsen in ihrem Volumen, wenn sie zu grösserer Thätigkeit, jene zu häufigeren und kräftigeren Contractionen, diese zu reichlicherer Absonderung veranlasst werden, denn die Quantität Flüssigkeit, welche eine Drüse in einer gewissen Zeit absondern kann, ist ja nicht bestimmt, sondern richtet sich nach dem Bedürfnisse. Im entgegengesetzten Falle aber, wenn Muskeln oder absondernde Organe lange Zeit in grosser Unthätigkeit bleiben, haben sie es wieder gemeinschaftlich, dass sie verkümmern. Hierher gehört ferner, dass die Hoden derjenigen Leute beträchtlich wachsen, welche sie durch häufigen Geschlechtsgenuss zu grösserer Thätigkeit veranlassen, und dass sie, wenn sie keinen Saamen mehr zu bereiten brauchen, einschrumpfen, oder dass ein Hode, nach der Exstirpation des andern, wenn er also dessen Function mit übernehmen muss, sich um ein Bedeutendes vergrössert. Dasselbe gilt von den Brüsten und den Nieren. Nun wird zwar, wenn man den Stenonischen Gang verstopft, comprimirt oder unterbindet, der Abfluss des Speichels unmöglich gemacht; da aber die Drüse durch die Bewegungen beim Kauen zu neuer Thätigkeit aufgefordert wird, so ist auch die grösste Ruhe der Kinnladen, und der Genuss flüssiger Speisen anzurathen, bis die vollkommene Heilung durch Obliteration erfolgt ist. Es ist gewiss keine ungerechte Forderung, dasselbe, was bei den Speicheldrüsen geschieht, von den Meibomischen Drüsen a priori zu erwarten, und der v. Walthersche Fall von Tarsoraphie, der v. Ammon-

sche Fall, und meine Versuche an Kaninchen liefern den Beweis a posteriori.

Welcher Nutzen für die Praxis lässt sich aber daraus ziehen? Allerdings ein wesentlicher. Man wird mir nicht absprechen können, dass ich in dem Vorhergehenden den Nutzen des Meibomischen Drüsenschmeers gewürdigt und ihm wohl gar eine höhere Bedeutung zugeschrieben habe, als er bisher meistens erhalten hat. Trotz dem ist auch wieder nicht zu verkennen, dass man die Secretion dieser Drüsen, zwar vielleicht mit einiger Unbequemlichkeit, doch ohne wesentlichen Schaden auch ganz entbehren kann, denn übt man die Jägersche Operationsmethode des Entropium, so trägt man den Palpebralrand mit einem bedeutenden Theile des Tarsus und der Meibomischen Drüsen ab, und wenn auch namentlich am obern Augenlide ein Theil derselben zurückbleibt, so verschliessen sich doch wahrscheinlich ihre Mündungen durch Narbe, und ihre Secretion ist für immer aufgehoben. Wenn nun auch diese Operation eine unangenehme Trockenheit der Augen und Ueberfliessen der Thränen über die Backen zurücklassen sollte, so ist sie dennoch allgemein als eine sehr grosse Vervollkommnung der Kunst anerkannt worden, und hat es nur mit vielen anderen Operationen gemein, dass sie das grössere Uebel mit einem kleineren vertauscht, welches bei einer Vergleichung der früheren Leiden gegen das später zurückbleibende den Namen der radicalen Heilung mit allem Rechte verdient. Der Kranke muss sich glücklich schätzen, von der lästigen Einwärtskehrung der Augenlider, von der fortwährenden Reizung des Auges durch die Cilien befreit, und der bevorstehenden Erblindung durch Pannus entgangen zu seyn. Ich setze nun den Fall, dass ein Kranker, der sich von Jugend auf mit scrophulöser Augenlidentzündung herumgeplagt, viele Aerzte um Hülfe gebeten, und die Unwirksamkeit aller dagegen empfoh-

lenen Mittel sattsam erfahren hat, von seinem Uebel ernstlich befreit zu seyn wünscht, so wird er gewiss den Schmerz einer kleinen Operation nicht scheuen. Sein Arzt erkennt die Gefahr, welche eine so langwierige Entzündung der Augenlider nothwendig herbeiführt, der Tarsus hat schon Neigung sich nach innen zu krümmen, und eine Operation des Entropium ist in einiger Zeit nicht zu vermeiden. Sie wird dann sogar schwerlich auf eine andre Art, als durch die Wegschneidung des Palpebralrandes vollzogen werden können, weil die blosse Ausschneidung einer Hautfalte dem Grade des Uebels nicht mehr entsprechen würde. Wird in einem solchen Falle der Arzt nicht besser thun, sich die Verödung der Meibomischen Drüsen zum Zwecke zu machen, in der Voraussetzung, dass nach der Verschliessung der Ausführungsgänge die Drüsen selbst verkümmern, und nur die Tarsalknorpel sich zu soliden Knorpeln umgestalten werden, für welche man sie bisher gehalten hat? Wahrscheinlich wenigstens wird dann die lange Jahre bestanden habende Entzündung aufhören. Ich kann dies natürlich nur als eine Vermuthung aussprechen, da ich noch keine Erfahrungen darüber gesammelt habe, und sich mir die Gelegenheit noch nicht geboten hat, Augenlider zu untersuchen, an denen früher die Jägersche Operation gemacht worden war.

Diese Operation, wenn sie sich als brauchbar erwiese, würde gar nicht selten Anwendung finden, und wenn man auch alle Subjecte mit scrophulöser Ophthalmie, bei denen die Scropheln noch in ihrer Blüthe stehen, davon ausschlösse, so würden noch genug Candidaten zu ihr vorhanden seyn, die die Jahre der Pubertät erreicht, oder bereits überschritten haben, und bei denen sich mit Zurücklassung der lästigen Augenlidentzündung die allgemeine Constitution verbessert hat.

Da ich es einmal gewagt habe, auf die, von mir nur an Thieren gemachten Beobachtungen den Vorschlag zu einer neuen Augenoperation zu gründen, wohlwissend, dass nur vielfach wiederholte Erfahrung an Menschen über ihren Werth oder ihre Unbrauchbarkeit entscheiden kann, so erlaube ich mir endlich noch ganz in der Kürze anzudeuten, wie dieselbe auszuführen seyn dürfte. Käme ich einmal in den Fall, sie angezeigt zu finden, so würde ich durch einen Gehülfen, welcher zugleich den Kopf fixirte, das Augenlid etwas vom Auge abziehen lassen, selbst aber mit einer Augenpincette den Palpebralrand fassen, und mit einer auf die Fläche gebogenen Augenscheere, deren Branchen stark abgeschliffen sind, so dass sich die Scheere ihrer ursprünglichen Form zweier verbundenen Bistouris möglichst nähert, den innern Palpebralrand abtragen. Es müsste genau darauf Acht genommen werden, dass gerade nur die Mündungen der Meibomischen Drüsen hinweggenommen würden, der äussere Palpebralrand, die Cilien mit ihren Wurzeln, der Tarsus und die Meibomischen Drüsen aber unangetastet blieben, und nur ein ganz schmales, aber an jeder Stelle genau gleichbreites Streifchen dürfte abgelöst werden. Auch müsste man sich sorgfältig hüten, die Thränenpunkte zu verletzen, und bedacht seyn, die Schnitte nicht bis hart in den äussern Augenwinkel zu verlängern, damit die Augenlider dort nicht etwa aneinander wachsen könnten.

Dass meine Untersuchungen der Augenlider einen Nutzen für die Praxis schaffen werden, getraue ich mich mit Bestimmtheit zu erwarten, denn sind wir einmal erst durch die normale Anatomie über den Bau eines Theiles mehr ins Reine gekommen, dann wird die pathologische Anatomie das Ihrige thun, uns über die krankhaften Processe Aufschlüsse zu ertheilen. Leider ist mir aber, seitdem ich mich mit diesen Unter-

suchungen beschäftigt habe, bei Sectionen noch kein krankes Augenlid vorgekommen. Die pathologische Anatomie ist hier mit denselben Schwierigkeiten verknüpft, wie an andern Theilen des menschlichen Körpers; grosse Degenerationen, organische Krankheiten, welche Ursache des Todes wurden, hat man oft Gelegenheit zu untersuchen, aber die Anfänge der Krankheiten, die Stadien, in welchen sie noch heilbar waren, kommen selten unter das anatomische Messer. Wer einmal Gelegenheit haben sollte, ein Hordeolum an einer Leiche zu finden, der sollte doch ja nicht versäumen, es genau zu untersuchen,[41]) denn wiewohl es sogleich nach dem Tode collabirt, so wird man dennoch den Sitz der Krankheit auffinden können. Ich vermuthe, dass das, was wir mit dem Namen Gerstenkorn belegen, gar nicht immer eine Entzündung und Vereiterung einer Meibomischen Drüse ist, sondern dass oft der Haarbalg eines Augenlidhaares oder die den Haarschäften anhängenden kleinen Drüschen erkrankt sind, denn wie würde sonst so oft die vordere Platte der das Augenlid bildenden Haut so stark von der Entzündung ergriffen seyn? Es wird ferner bei der nunmehrigen Kenntniss des Baues des Tarsus begreiflich, wie so leicht bei Menschen langwierige Ophthalmien Krankheiten der Augenlidränder, Verkrümmung des Tarsus, Verschrumpfung desselben u. s. w. zurücklassen können, dass dieselben aber bei den Thieren äusserst selten seyn müssen, indem nur bisweilen Wucherungen der Bindehaut oder verkürzende Narben in der Nähe der Augenlider diese nach aussen umwenden können.

---

41) Wenn es auch schwerlich bei Sectionen erlaubt werden dürfte, die Augenlider auszuschneiden, so kann man doch ohne Entstellung der Leiche ein dreieckiges, die krankhafte Stelle betreffendes Stück herausschneiden, und die Spalte durch einige Näthe wie eine Haasenscharte vereinigen.

Beschreibung der Kupfertafel.

Fig. 1. A. Senkrechter Queerdurchschnitt eines obern menschlichen Augenlides. In dem Ausführungsgange der Meibomischen Drüse, welche ihrer ganzen Länge nach durchschnitten ist, befindet sich ein Haar.

Fig. 1. B. Dasselbe Präparat, ehe das Haar eingeführt worden war. Der Ausführungscanal beschreibt einige Krümmungen, welche dort durch die Steifheit des Haares ausgeglichen sind.

Fig. 2. Ein horizontaler Durchschnitt eines Stückes menschlichen Tarsus. Links die Conjunctivafläche, rechts die vordere Fläche des Tarsus. Die Meibomischen Drüsen erscheinen queerdurchschnitten als kleine Blümchen in der Substanz des Tarsus eingetsreut.

Fig. 3. Mehrere Meibomische Drüsen aus einem obern menschlichen Augenlide, durch die Conjunctiva hindurchgesehen.

Fig. 4. Senkrechter Queerdurchschnitt des obern Augenlides eines Schweines.

Fig. 5. Senkrechter Längendurchschnitt des obern Augenlides eines Schweines.

Fig. 6. Senkrechter Längendurchschnitt zweier Meibomischen Drüsen eines Dachses.

Fig. 7. Meibomische Drüsen eines Reh es, durch die Conjunctiva hindurchgesehen.

Fig. 8. Meibomische Drüsen eines Kalbes. Mehrere Drüsen erscheinen ganz frei von der sie bedeckenden Conjunctiva.

Fig. 9. Senkrechter Längendurchschnitt der Meibomischen Drüsen eines Ochsen. Man sieht deutlich den Ausführungsgang in der ganzen Länge der Drüse.

Fig. 10. Senkrechter Queerdurchschnitt des obern Augenlides eines Ochsen.

Fig. 11. Augenlid eines Kaninchen, an welchem ich sechs Wochen, ehe es getödtet wurde, die Mündungen der Meibomischen Drüsen abgetragen hatte.

XVI.

Ueber einige Streitpuncte aus der Anatomie des Auges.

von

Professor Dr. HUSCHKE in Jena.

(Fortsetzung vergl. B. III. S. 1 — 28. d. Zeitschrift.)

V. Ueber die Bedeutung und Entstehung der Membrana Döllingeri s. Jacobi.

(Ende der Netzhaut, Kapsel, Staphyloma scleroticae posticum, Spalt, Princip der Augenbildung.)

(S. Fig. 12—22. Tab. II.)

Bei meinen ersten Untersuchungen über die Entstehung des Auges (Meckel's Archiv für Anatomie und Physiologie, Bd. VI. S. 1. etc.) drang sich mir die Ueberzeugung auf, dass in der Lösung der Frage: Wie bildet sich der *Spalt* des Augapfels, der Schlüssel zur Bildungsgeschichte des ganzen Sinnesorganes liege, und ich richtete daher alle meine Beobachtungen auf diesen Punct. Wenn nun auch geraume Zeit hingehen musste, ehe meine Augen sich eines vollständigen Bildes von jenem Vorgang rühmen konnten, so hat meine Ahndung mich doch nicht getäuscht, und das Resultat meiner Forschungen wirft zugleich so viel Licht auf die anatomische und physiologische Bedeutung der Jacobschen Haut — einer Membran, über deren fötale Entwicklungsweise ich bei ihrer ungemei-

nen Zartheit nimmermehr der kühnen Hoffnung Raum gegeben hätte, je etwas Gewisses sagen zu können —, dass ich diesen Bemerkungen obige Ueberschrift wohl geben darf.

Meine Untersuchungen sind vorzüglich am *Vogel* gemacht, weil man sich fast nur hier Gelegenheit zu Embryonen von jeder Stunde und so oft man will, verschaffen kann, um das Gefundene in schneller Wiederholung zu prüfen, und die Verwandlung Schritt vor Schritt mit den Augen zu verfolgen. Es würde jedoch hiebey zunächst die Frage entstehn: Existirt aber auch wirklich ein *Spalt* in den Augenhäuten des *Vogels*, oder ist er nicht blos ein Schein und v. Baer's Meinung, der Spalt sey nur eine verdünnte Stelle der Netzhaut, [1]) richtig? Ich habe zwar in einem Programm über den Fächer dieses Thierauges, die Spalte abgebildet, und folglich gesehn, könnte indess, wie es bei so feinen Gegenständen geschehn kann, einen künstlichen Riss für einen wirklichen Spalt gehalten, und mich so getäuscht haben. Neue vielfache Beobachtungen haben mir aber nicht nur seine wirkliche Existenz wiederholt gezeigt, sondern auch den Beweis geliefert, dass er existiren *muss*, dass die Entwicklungsweise des Auges höherer, ja wahrscheinlich mancher wirbelloser Thiere ihn nothwendig fordert und ohne ihn die Bildung desselben nicht denkbar ist, wie das Folgende zeigen wird.

Wenn die Spinalplatten sich am Kopfe geschlossen haben und das Auge, wie v. Baer [2]) dargethan hat, als Ausstülpung der Hirnhöhle erscheint, ist der Sehnerve hohl, dehnt sich zu der blasenartigen Netzhaut aus, und enthält wie diese in seiner Höhle das Hirnhöhlenwasser. Man bemerkt an dem Auge, wenn

---

1) Ueber Entwicklungsgeschichte der Thiere. S. 77.
2) Ebendas. S. 30.

man es von aussen und unten betrachtet, einen brillenartigen Umriss, den ich mit dem Auge einer Büste verglichen habe, und welcher seinem Verlaufe nach, wenn nicht optische Täuschungen im Spiele sind, die Fortsetzung der Ränder der Spinalplatten ist. Ich war bei der Durchsichtigkeit der Brillenhöhlung der Meinung, dass zwar jener Umriss, aber sie selbst nicht mit Nervensubstanz oder Netzhaut, sondern nur mit den äusseren Integumenten (Bindehaut) überzogen sey, und glaubte mir daraus um so eher die Entstehung des Spaltes erklären zu können, als dieser genau an derselben Stelle in derselben Richtung auch später hervortritt. Spätere Erfahrungen haben mich jedoch gelehrt, dass am zweyten Tage die Netzhaut keineswegs an jenen dunkeln, scharfen, brillenartigen Rändern, welche die Ausdehnung des Apfels zuerst skizziren, aufhört, sondern dass sie sich über das ganze Auge erstreckt, wenn auch jene Gegend, wo späterhin der Augenspalt erscheint, eine grössere Dünnheit und Durchsichtigkeit besitzt, vielleicht wegen ihrer Beziehung zur hintern Rückenmarks- und Hirnspalte. Als ich so durch mannigfaltige Durchschnitte mich überzeugte, dass die Netzhaut, wenigstens beim Vogel, eine vollkommene Blase ist, dass sie, ausser der Mündung des Sehnervenkanals in die Hirnhöhle, keine Oeffnung, keine Spalte besitzt, gerieth ich in Versuchung, mich an v. Baer's Ansicht, dass der Augenspalt nur ein scheinbarer sey, anzuschliessen, hätte nicht die Augenscheinlichkeit desselben bey den Fischen, meine früheren Untersuchungen über das Hindurchgehen des Fächers durch die Spalte und manches Andre mich noch bei meiner alten Meinung festgehalten.

Diese Periode endet mit dem Ende des zweyten Tages, mit Anfang des dritten beginnt die zweite oder dritte Epoche, endet aber auch schon mit demselben Tage. In ihr bekommt das Auge zuerst ein lebendi-

ges Aussehn, und verliert die Büstenform durch die schnelle Entwicklung der Linsenkapsel. Ich hatte entdeckt, dass diese letzte durch Faltung der äussern Integumente entsteht, dass sie daher anfangs einen Ausführungsgang hat, und mit einer Talgdrüse der Form nach verglichen werden kann, und dass diese ihre Oeffnung, die von der Oberfläche des Embryo zur Höhle der Kapsel führt, noch an demselben Tage verwächst, worauf das Auge der Hauptsache nach vollendet ist.

Dieser Beobachtung hat neuerdings v. Ammon [3]) widersprochen. Nach ihm entsteht die Linse nicht durch Einstülpung des vordern Theils des Augensacks, sondern sie bildet sich wie alle andern Organe des Auges aus dem in dem Augensacke enthaltenen Augenbildungsstoff anfangs als ein kleiner weisser Punct, der sich allmählig vergrössert. — So gewiss es indess ist, dass, um das Rückenmark und Gehirn hervorzubringen, eine Einstülpung der Spinalplatten vor sich geht, ebenso sehr ist es mir ausser allem Zweifel, dass nicht nur die Linsenkapsel auf diese Weise entsteht, sondern dass selbst die ganze weitere Bildungsweise des Apfels damit auf das Innigste zusammenhängt. Ich habe bei meinen in diesem und im vergangenen Jahre wiederholten Untersuchungen immer zu Anfang des dritten Tages ein feines Menschenhaar in die noch offene Kapsel führen können ohne allen Widerstand, da doch eine so weiche Sonde, wie dieses, sich sogleich biegt, wenn sie auch das dünnste Häutchen an der Oberfläche des Embryo berührt. Auch sieht man die Oeffnung unter dem Mikroskop und mit der Lupe, sowohl im frischen, als auch gehärteten Zustande des Auges, und man sieht sie in *verschiedner Grösse* je nachdem der Embryo um einige Stun-

3) Diese Zeitschrift, Bd. 3. S. 361.

den älter ist oder jünger. Es war zwar weder v. Ammon noch Gescheidt möglich, mit einem mehrfach gespaltenen Pferdehaar bei der grössten Umsicht und Mühe auf der Oberfläche des Augensackes eine Oeffnung zu finden, durch die man hätte in die Kapsel eindringen können, und mit bewaffnetem Auge hatten sie dasselbe entgegengesetzte Resultat. Wenn ich aber auch hie und da Theile des Auges nicht vollständig gesehen, oder nicht richtig gedeutet haben kann, so betrachte ich doch gerade diese Erfahrung als eine unumstössliche, deren Vertheidigung ich um so mehr übernehmen muss, als von ihr allein die Deutlichkeit der weiteren Entwicklung des Auges abhängt. Es wäre daher für mein Interesse und für das Interesse der Wissenschaft um so wünschenswerther, wenn der verehrte Herausgeber dieser Zeitschrift dieser Thatsache noch einmal seine Aufmerksamkeit schenkte, je vorurtheilsfreyer dessen Untersuchungen hier, und je bekannter ihm der Gegenstand ist. Unterdessen mag ein gleich zu erwähnender Vorgang mit der Nervenhaut für mich sprechen und die Fortsetzung zu jener Beobachtung an der Kapsel abgeben.

Der Sehnervenkanal führt am zweyten Tage in eine längliche, blasenförmige Höhle, die vorzüglich nach hinten und oben sich erhebt und überall von derselben Nervenhaut ausgekleidet ist, welche auch die Hirnblasen bildet, nur dünner ist ($^1/_{50}$‴), während die stärkste Dicke der Rückenmarkswände $^1/_{25}$‴ beträgt. (Das ganze Auge war überhaupt äusserlich $^1/_{10}$‴ hoch, $^1/_6$‴ von innen nach aussen, der Randwulst der Augenbuchten mass $^1/_{36}$‴, das Loch der Sehnerven an seinem Ausgange in die Hirnhöhle von vorn nach hinten $^1/_{20}$‴, von unten nach oben $^1/_{15}$‴. Die äussern Integumente (Conjunctiva) gingen ganz deutlich über die äussere Oberfläche der blasenförmigen Retina weg, waren sehr leicht von ihr zu unterscheiden und wenig-

stens noch einmal so dünn als diese.) Diese mit dem Hirnventrikel durch den hohlen Nerv. opticus communicirende und von der Nervenhaut ausgekleidete Höhle gehört allerdings zum Auge, aber man würde sehr irren, wenn man sie für den hohlen Raum, welchen später die innere Fläche der Netzhaut umschliesst, und worin sich der Humor vitreus befindet, ansehen wollte. In diesen Irrthum bin ich früher gefallen, indem ich die Glasflüssigkeit für Wiederholung und als Anhäufung eines Latex ventriculorum erklärte, und Andre mit mir. Indem v. Baer (über Entwicklungsgeschichte der Thiere. Königsberg 1828. S. 65.) bemerkt, dass die Höhlung der Sehnerven sich am dritten Tage in diejenige Höhle der Netzhaut erweitert, welche eine Eiweisskugel, an deren Oberfläche die Linse, enthält, kann er sich nur getäuscht haben; denn die Höhle des Glaskörpers und jene *vor* der Kapselbildung, am zweiten Tage vorhandene und in die Hirnventrikel führende, sind wohl zu unterscheiden. Aber die Bildung der ersten ist freilich so rasch, dass der Beobachter sehr leicht falsch sehn kann, und um so eher, als der Kanal des Sehnerven am dritten Tage schon viel enger geworden, und daher seine Richtung und Verlauf viel schwerer zu verfolgen sind. Mit einem Worte — *diese Augenblase des zweyten Tages wird später der Raum zwischen Membrana Jacobi und Retina und hat die innere Fläche der zweytägigen Nervenhaut als Wand um sich, der spätere Sack der durchsichtigen Medien des Auges hingegen wird von der äussern Fläche jener Nervenhaut umschlossen, und communicirt nirgends und niemals mit der Hirnhöhle, wohl liegt er aber anfangs dicht an der innern Fläche der äussern Integumente, freilich eigentlich nur erst der Anlage nach.*

Sollte dieses noch verworren und unglaublich zugleich klingen, so wird meine Behauptung sich vollends

aufklären durch folgenden, bisher übersehenen Vorgang mit der Retina, welcher mit der Bildung der Linsenkapsel beginnt und vielleicht eine Folge derselben ist. Betrachtet man nämlich das Auge eines Embryo am dritten Tage, so sieht man zwar noch jene brillenartigen Contouren des zweyten Tages, in deren Mitte jetzt die Kapsel erscheint, aber diese Contouren sind nicht mehr ein einfacher Streif, sondern *eine dunkle Linie zieht sich durch ihre ganze Länge hindurch, und theilt sie in eine doppelte Schicht.* Ich wusste lange nicht, was ich mit dieser Erscheinung anfangen sollte, denn ich habe sie schon 1830 der Versammlung der Naturforscher in Hamburg in einer Zeichnung vorgelegt, ohne dass ich damals ahndete, wie richtig und nothwendig sie ist zur Erklärung der Hauptbildung des Auges. Anfangs meinte ich, dass vielleicht schon jetzt eine Zerfallung der Augenhäute in besondere in einander liegende Schichten, eine *Differenzirung* der Gewebe stattfinde durch Zerlegung der sogenannten Nervenhaut, dass jene äussere Schicht etwa Sclerotica und Choroidea, jene innere Lage hingegen die jetzt erst hervortretende eigentliche Nervenmasse und die Retina des zweyten Tages demnach keine solche, sondern eine noch bestehende Verschmelzung sämmtlicher Membranen des Bulbus sey, aus deren Zersetzung erst die verschiedenen Gewebe hervorgingen. Diese Entwicklungsweise schien mir annehmbar, weil sie überhaupt der *Eine* Weg ist, auf welchem die Natur vom Einfachen zum Zusammengesetzten fortschreitet, und welcher auch im Auge hie und da befolgt wird. Als ich aber mit dem Mikroskop jene dunklere Scheidungslinie gegen die Spitze der Birnform, welche das Auge anzunehmen pflegt, gegen den Nerv. opt. hin verfolgte, *hörte sie plötzlich auf, und die beiden, durch sie geschiedenen Lagen gingen in einem Bogen in einander über.* Dies Verhalten machte

mir obige Meinung ganz unwahrscheinlich, da ich mir nicht denken konnte, dass eine *Nervenhaut* sich in eine *fibröse* Augenhaut durch Umbiegung verwandeln und in sie übergehen sollte, und ich suchte daher den *zweyten* Hauptweg, welchen die Natur, um zum Vielartigen zu gelangen, einschlägt, diesem Phänomene anzupassen, den der *Faltung*. Er war mir schon von der Nase, dem Ohre und der Linsenkapsel her bekannt, und beleuchtet in der That nicht blos obige Erscheinungen, sondern die ganze Structur des Augapfels.

Die Linsenkapsel nämlich, die wie gesagt, durch Einstülpung der Integumenta communia entsteht, drückt die gewölbte äussere Fläche der Nervenhaut vom zweyten Tage gegen den Sehnervenkanal hin oder nach innen ein, oder — will man sich die Nervenhaut hiebey selbstthätig denken, die Retina rollt sich sammt den Integumentis communibus gegen sich selbst ein, nach Art einer serösen Haut, und besteht dann aus zwey Blättern. Es ist die *innere* der Mittellinie des Kopfes zugewandte Halbkugel der zweytägigen Nervenhautblase, welche vom Gehirn hervorgetrieben worden, an ihrer Stelle geblieben und noch fortwährend nach aussen ausgehöhlt, und nach innen, wo sie am übrigen Bildungsgewebe des Kopfes anliegt, gewölbt, die äussere Halbkugel dagegen rückt mit der Linsenkapsel jener entgegen, nähert sich ihr immer mehr, und hat auf diese Weise schnell ihre Form umgekehrt und ihre Lage verändert. Sie ist nach der späteren Hornhaut (nach aussen) hin hohl geworden, da sie früher gewölbt war, und nach innen, wo sie am zweyten Tage hohl war, ist sie natürlich gewölbt worden. Sie hat ihre oberflächliche Lage an den Integumenten verlassen und ist von der Linsenkapsel in die Höhlung der innern Halbkugel hereingeschoben worden. Die beiden Blätter aber, die sehr bald dicht an einander liegen, müssen noch überall in einander übergehn, sich

in einander umschlagen, wie das äussere Blatt einer serösen Haut in das innere.

Dass dem wirklich so ist, und eine solche Veränderung der Retina nicht blos aus der Formation der Kapsel *gefolgert* werden kann, beweist theils das eben beschriebene Ansehn der *Oberfläche* des Auges, theils vollkommen überzeugend *Durchschnitte*, die man am zweyten, dritten und vierten Tage in verschiedenen Richtungen und an mehreren Stellen durch das Auge macht. Sie zeigen unter dem zusammengesetzten Mikroskope auf das Bestimmteste, dass die Retina stricte sic dicta an ihrem ganzen freien Rande durch einen kurzen Bogen sich *nach aussen* umschlägt und in eine dünnere äussere Lamelle, von der sie in ihrer ganzen Ausbreitung überdeckt wird, übergeht. 4)

Dazu kommt noch der Verlauf des Kanals im Sehnerven. Verfolgt man diesen am dritten Tag mit der grössten Ruhe von dem Hirnventrikel aus, wo er zwar noch eine deutliche Mündung, aber nur noch $^1/_{30} - ^1/_{32}'''$ Weite hat, die nach dem Auge hin noch feiner zu werden scheint, und reisst ihn mit sicherer Führung einer feinen Nadelspitze nach dem Auge hin auf, so mündet er keineswegs, wie oben schon bemerkt wurde, in die Höhlung der eigentlichen Retina oder des Glaskörpers aus, sondern öffnet sich in dem schon sehr engen Raum *zwischen den beiden Lamellen* der nun gefalteten Nervenhaut. Diese Manipulation ist übrigens sehr schwer, und erfordert eine ausserordentliche Ruhe, weshalb ich jenen Verlauf, der am zweyten Tage leicht zu verfolgen ist, bei dreitägigen Embryonen nur zweymal mit Bestimmtheit gesehn habe.

---

4) Auch diesen Umschlag des vorderen Netzhautrandes nach aussen, den man noch am 4 und 5tägigen Huhn sieht, habe ich schon früher gesehn (Isis 1831. S. 950.), ohne aber damals seine Erklärung zu besitzen, die nun ganz leicht ist.

Weiter fragt es sich: Was wird aus jenen zwey in einander gefalteten Blättern der ursprünglichen Hirnblase des Auges und namentlich aus dem äussern?

Dass das eingestülpte Blatt zur spätern Retina wird, ist leicht zu verfolgen, denn es bleibt und wird so dick, dass die Untersuchung keine besondern Schwierigkeiten findet. Die äussere Lage hingegen wird schon beim dreitägigen Huhn dünner, und dies Schwinden nimmt schnell zu. Ich fand das Auge an diesem Tage $^4/_{18}'''$ breit, die Linse $^1/_9$ breit und ihre Kapsel $^1/_{32}$—$^1/_{34}'''$ dick, die eigentliche Retina $^1/_{36}'''$, ihr äusseres Blatt aber schon $^1/_{72}'''$ dünn, also noch einmal so dünn als die Netzhaut, da es doch am zweyten Tage einerley Dicke mit ihr hatte, etwa von $^1/_{50}'''$. Beim viertägigen Huhn war die Retina hinten $^1/_{20}'''$, bey ihrem Umschlag in das äussere Blatt verminderte sich schnell ihre Dicke und dieses letzte war nicht dicker als $^1/_{120}'''$. An demselben Tage ist an der äusseren gewölbten Oberfläche des äussern Blattes schon die Pigmentschicht der Aderhaut als ein feines Häutchen sichtbar und liegt ihr sehr dicht an, während die übrige Choroidea noch mit der Sclerotica in inniger Verbindung zu seyn scheint. Nachdem so das äussere Blatt sehr fein geworden [5]) und mit dem schwarzen Pigment in genauere Verbindung gekommen ist, verändert es sich im Wesentlichen nicht weiter und *erscheint endlich deutlich als Membrana Döllingeri s. Jacobi.*

Die eben beschriebene Umwandlung der Nervenhaut und Entstehung der Jacob'schen Haut wirft, wie man sieht, vollkommenes Licht auf die anatomische Bedeutung der letzteren, und gibt ihr einen viel hö-

---

5) Beim 5tägigen Huhn ist die Jacob'sche Haut blos noch $^1/_{240}'''$ dick, (die Pigmentschicht aber noch etwas dünner) beim 8tägigen $^1/_{400}'''$.

heren physiologischen und anatomischen Werth, als man bisher ihr beigemessen hat. Auch ich wusste bis jetzt nicht recht, was ich aus diesem scheinbar serösen Häutchen machen sollte, und erklärte es in meinen Vorlesungen über Anatomie für eine Lage verdichtetes Schleimgewebe, wie es bey Scheidung von Häuten und anderen Theilen zwischen ihnen liegen zu bleiben pflegt, bald als eine einfache Schicht, z. B. Tunica vaginalis communis, bald als eine vollkommene seröse Haut z. B. Lamina fusca, und daher auch vielleicht zwischen schwarzem Pigment und Netzhaut erwartet werden konnte, wenn mir auch allerdings diese Erklärung nie recht genügte. Aus obigen Beobachtungen über ihre Genesis ergibt sich aber:

1) dass sie keineswegs eine *Schleimhaut*, wofür Döllinger [6]) sie hielt, genannt werden kann, noch

2) mit Hesselbach [7]) eine Fortsetzung der pia mater, oder mit Schulz eine Bildung der Arachnoidea oder

3) mit Schlemm ein schleimiges, mit dem Scalpellstiel leicht abzustreichendes Gewebe. Sie ist ferner eben so wenig

4) zur Absonderung des Pigmentes bestimmt, indem zu dieser Secretion die blutkugelreiche Aderhaut viel geschickter ist, und schon desshalb sicherer, als eine solche angegeben werden kann, weil sie bei manchen Thieren auch an ihrer *äussern* Oberfläche schwarzes Pigment absondert, so dass ihre Fähigkeit dazu gar kein Zweifel ist, der die Jacob'sche Haut wohl treffen könnte. Pigmentschicht oder Membr. Jacobi sind auch ganz verschiedene Dinge. Der Name *Membrana pigmenti nigri*, welchen Krause [8]) ihr gegeben

---

6) Nova acta phys. med. acad. nat. curios. Vol. IX. p. 267.

7) Bericht von der anatomisch. Anst. zu Würzburg. Würzb. 1820. 8.

8) Meckels Archiv f. Anatomie u. Physiologie. Bd. 6. S. 103.

hat, ist für die eigentliche Pigmentlage, die besonders beim Fötus und Kind deutlich als eine eigene Haut erscheint, passender. Für die Jacob'sche Haut passt er nur, insofern häufig Pigment auf ihr liegen bleibt, besonders bei den Fischen, Vögeln und Embryonen, wo es fester anhängt, was allerdings eine sonderbare Erscheinung ist. Desgleichen kann ich sie nicht, obschon es bisher die beste Vergleichung war,

5) für eine *seröse* Haut halten, wozu sie Jacob,[9]) Meckel,[10]) Weber zu Bonn,[11]) Seiler, Fraenzel, (welcher letztere sie deshalb serosa oculi nennt)[12]) etc. rechnen, wenn sie auch eine wässrige Flüssigkeit abscheidet, und häufig eine grosse Dünnheit und Durchsichtigkeit hat. Diese Merkmale reichen nicht hin, um sie als solche anzuerkennen, es müssten noch hinzukommen Form eines geschlossenen Sacks, Reichthum an Lymphgefässen. Diese zwei letzten Merkmale besitzt aber die Jacob'sche Haut nicht. Sie besteht aus nichts als unzähligen, durchsichtigen, vollkommen runden Kügelchen, von der Grösse der Nervenkügelchen, von $^1/_{400}-_{500}'''$, nur noch netter und durchsichtiger. Wenigstens ist sie nur nebenbey serös, und man müsste dann die *äussere* Oberfläche der Netzhaut nicht weniger als eine zu dieser Absonderung fähige anerkennen, insofern der Raum zwischen beiden Membranen die fast gänzlich zusammengedrückte Hirnhöhle ist, und die wenigen Tropfen seröser Flüssigkeit zwischen ihnen die Bedeutung von Hirnwasser haben. Lässt man die innere Oberfläche der Jacobschen Haut Serum abschneiden, so muss es die Retina

---

9) Philos. Trans. 1819. p. 300. Meckels Archiv f. Phys. Bd 6. S. 302.

10) Handbuch d. menschlichen Anatomie. Bd. IV. S. 93.

11) Graefe und Walthers J. F. Chirurg. Bd. 11. S. 380.

12) Diese Zeitschrift. Bd. 1. S. 25. S. 275.

äusserlich auch können, weil ihre äussere Fläche eben so gut Hirnhöhlenfläche ist, wie die Innenfläche der Döllingeriana. Ein besonderes seröses Epithelium ventriculorum hat aber weder die Jacob'sche Haut innerlich, noch die Retina äusserlich. Nervensubstanz und Epithelium sind noch mit einander in Eine Schicht verflossen, die daher zwar wasserabsondernd erscheint, aber der Hauptsache nach keinen wahren serösen Charakter hat. Aus diesen Rücksichten kann man sie auch nicht

6) zu einer blossen *Zellhaut* mit Krause [13]) herabsetzen, sondern es ergibt sich im Gegentheil sowohl aus ihrer mikroskopischen Betrachtung, als auch aus obiger Darstellung ihrer Entwicklung, dass sie

7) die Natur der *Nervensubstanz* hat. Sie ist eine wahre *Retina externa*, wie die eigentliche Netzhaut eine *Retina interna* genannt werden muss. Oder, es werden künftig zwey Markschichten der Nervenhaut, eine Lamina medullaris retinae externa s. Jacobi et interna s. Retina stricte sic dicta, angenommen und unterschieden werden müssen. Daher verfolgt sie genau den Weg der Netzhaut und schlägt sich selbst in die Falte derselben herein, was ich früher gezeigt, und als Grund für die Ansicht von Jacob angeführt habe, dass sie mehr zur Netzhaut gehöre, als zur Aderhaut, zu welcher sie Döllinger und alle die zu rechnen scheinen, welche sie zur Absonderung des Pigmentes in Beziehung bringen. Daher hat sie (nach Weber) neben einer zottigen äussern Fläche eine glattere innere Oberfläche (Hirnhöhlenfläche, Epitheliumfläche), daher besteht sie aus Nervenkügelchen, ja selbst Nervenfäserchen. Dass sie dünner ist als die Retina, so dünn beim Menschen, dass ihre Existenz von Mehreren (Dubreuil, Arnold) sogar hat geläugnet werden können, kann keinen wesentlichen Unterschied

13) Handb. d. menschl. Anatomie. Bd. 1. Abth. 1. S. 16.

abgeben. Auch ist sie bey den Fischen so dick, wie die Retina selbst, indem sie im Thierreich denselben Gang der Metamorphose zu nehmen scheint, wie beym Embryo, nach einem oft im Grossen wie im Kleinen bestätigten Gesetze. Bey einem halbpfündigen *Karpfen* fand ich sie $^1/_{16}'''$ dick, die Retina $^1/_{14}$—$^1/_{16}'''$, an einem Taubenauge die M. Jacobi $^1/_{120}'''$, die Retina $^1/_{40}'''$. Dass sie durchsichtig, die Retina und Nervensubstanz weiss ist, beruht ebenfalls nur auf ihrer Dünnheit und der Dicke der Nervenhaut. Tunica Jacobi hat nur etwa Eine Schicht Nervenkügelchen behalten, Netzhaut mehrere übereinanderliegende Schichten, wodurch diese undurchsichtiger und weisser wird. Am Fischauge, was mit einer beträchtlich dicken Jacob'schen Haut versehen ist, ist sie daher weiss, wie die Netzhaut, ja noch weisser und daher auch schon von Cuvier [14]) mit der eigentlichen Netzhaut verwechselt, und diese letzte Arachnoidea genannt worden. Ja schon bei höheren Thieren, z. B. dem Schwein ist sie trotz ihrer Dünnheit weiss. Die Embryotomie und Zootomie gibt ihr also das gewisse Zeugniss der Nervenabkunft und Nervennatur.

Nach diesen Gründen und jenem genetischen Zusammenhang der Membrana Jacobi mit der Hirn- und Netzhautbildung, wird man künftig nicht anders können, als ihr auch *physiologisch* eine höhere Stellung anzuweisen. Als Retina externa begnügt sie sich nicht mehr mit seröser Absonderung oder Unterstützung des Pigments; man wird ihr auch die Function der Retina, die Fähigkeit zu empfinden, zu sehen, nicht absprechen können, und es würde sich nur fragen, welche Doppelwirkung die Natur beabsichtigt, indem sie zwey geschiedene Lagen der empfindenden Nervenhaut dem

---

14) Vorlesungen über vergl. Anatomie übers. von Meckel. Bd. 2. Seite 420.

Licht entgegen setzt. Blos grössere Lebhaftigkeit des Bildes? Als ein schwacher Ueberbleibsel des Embryolebens wird sie sowohl ohne Zweifel die Empfindung erhöhen können, wenn auch ihre Sehthätigkeit beim Menschen nicht so hoch, wie die der Netzhaut angeschlagen werden kann. Aber hat ihre Nerventhätigkeit nicht vielleicht noch etwas Eigenthümliches? Dafür würde wenigstens ihre anatomische Eigenthümlichkeit in mehreren Thierklassen sprechen, insofern die eigentliche Retina beim Fische und Vogel mehr faserig, die M. Jacobi mehr breiig und bröcklig ist. Man sollte fast glauben, in beiden Schichten kehre der Gegensatz von grauer oder Punktsubstanz und Mark- oder Fasersubstanz wieder, dort Fasern, hier Punktmasse. Vielleicht geben hierüber die jetzt von mehreren Seiten begonnenen Untersuchungen der feinsten Nervenelemente mit starken Mikroskopen Aufschluss und Gelegenheit zu einer wahrscheinlichen physiologischen Hypothese.

Nehme ich die Membrana Jacobi als Lichtempfindende Haut an, wie ich es nach ihrer Entwicklung und Textur muss, so ergibt sich aus obiger Darstellung, dass wir mit beiden Flächen der Gehirnhöhlen sehn, mit der äusssern Fläche derselben, insofern die Höhlung der eigentlichen Retina nichts als die Deckfläche der ursprünglichen Hirnblase ist, und mit der innern Hirnhöhlenfläche, insofern diese sich fortsetzt in die Höhle, dem Licht entgegengewandte Fläche der Membrana Jacobi.

Bliebe das anfänglich im Raum zwischen Membr. Jacobi und Retina befindliche Hirnwasser mehr oder weniger auch späterhin, oder würde es nach der Geburt hier in grösserer Quantität wieder secernirt, so würde die Krankheit von einerley Bedeutung mit der eigentlichen Hirnhöhlenwassersucht seyn. Dies möchte dann Jacob'sche Staphyloma scleroticae posticum geben.

Ich habe früher den Glaskörper selbst als einen normalen Hydrocephalus des Auges angegeben, was aber streng genommen und auf die Hirnhöhle bezogen, nicht richtig ist. Ich wurde zu diesem Schluss und zu dieser Vergleichung durch die schon oben berührte Täuschung gebracht, welcher man so leicht unterworfen ist beym Verfolgen des Sehnervenkanals. Da er am dritten Tage schon $^1/_{32}'''$ und noch enger geworden ist, so ist auch die feinste Nadelspitze zum Aufreissen desselben schon ein sehr grobes Instrument, welches sehr leicht einen falschen Weg bahnen kann und den richtigen mir nur hat finden lassen, nachdem ich die Nothwendigkeit desselben erkannt hatte. Inwiefern aber doch der Humor vitreus mit Hydrocephalus zusammengestellt werden kann, hoffe ich vielleicht später zeigen zu können.

Indem ich fortfahre, Schlüsse aus obigen Factis zu ziehen, muss ich noch einmal den noch bestehenden Streit über die vordere Endigung der Netzhaut aufnehmen, weil auch für ihn die Entwicklungsgeschichte einen sichern Weg bahnt. Es folgt aus der vordern Umbiegung der Netzhaut in die Jacob'sche Haut, dass:

1) ursprünglich von einem *freyen Ende* der Netzhaut nicht die Rede seyn kann, weil die zwey Netzhäute (Retina externa et interna) eine geschlossene Blase sind, die nur auf kurze Zeit mit den Hirnhöhlen communicirt. Dieser fötale Zustand dauert vielleicht auch beym Erwachsenen Vogel und Säugethier fort. Wer kann dies aber *beweisen* durch Beobachtungen an solchen ausgewachsenen Augen selbst, da die Dünnheit von $^1/_{200}'''$ des vordern Randes beider Häute zusammengenommen es wohl verbieten möchte, auf einem gemachten Durchschnitt am Corpus ciliare die Umrollung der Retina in die Jacob'sche Haut zu erkennen? Wer wird es aber auch *läugnen* wollen? Ich für mein Theil halte mich, so lange keine directen Gegenbeweise vom erwachsenen Thierauge vorliegen, an die

Thatsachen der Entwicklungszeit, und glaube an die Persistenz jenes Uebergangs der beiden Netzhäute in einander zu einer geschlossenen Blase auch beim erwachsenen Thier, wenn ich auch die Möglichkeit einer spätern Oeffnung dieser Blase recht wohl einsehe. Ich halte mich um so mehr daran, weil man eine solche Verbindung im erwachsenen Auge von derjenigen Thierklasse mit blossem Auge oder einer gewöhnlichen Lupe noch ganz deutlich sehn kann, in welcher die Retina und namentlich die Jacob'sche Haut noch sehr dick ist, in der Fischklasse. Die Netzhaut kann hier mit so leichter Mühe von der Jacobiana abgezogen werden, dass man die Beschaffenheit ihres vordern Endes sehr wohl untersuchen kann. Mir ist es an dem Auge von Cyprinus aspius mit nicht so grosser Mühe gelungen, an dieser Falte des vorderen Endes der Netzhaut die zwey Blätter so aufzurollen und auszubreiten, dass an der Continuität beider kein Zweifel mehr war, wenn auch die Jacobiana vorn schon etwas dünner ist, als hinten, und eine etwas verschiedene Textur zeigt. Erst bey vollkommener Trennung beider von einander an dieser Stelle, könnte man streng genommen von einem *freyen* Ende derselben reden. Ist man indessen im Ausdrucke nicht streng, und wollte man den Umrollungspunkt als freyes Ende der Netzhaut annehmen, so folgt aus dem Obigen:

2) dass die Netzhaut so weit nach vorn laufen muss, und nicht früher oder später enden kann, als die Jacob'sche Haut. Ich kann daher schon aus genetischen Gründen nicht denen beipflichten, welche, wie M. J. Weber [15]) das Ende der Netzhaut schon an dem hintern Rande der Zonula Zinnii setzen, und sie selbst nach innen sich zurückschlagen lassen, die Jacob'sche

---

15) Graefe und Walther Journal f. Chirurg. u. Augenheilk. Bd. 2. S. 387.

Haut hingegen auch durch die Augenkammern bis zur Desscemet'schen Haut verfolgen, oder wie Krause [16]) das Netzhautende an dem Faltenkranz derselben, das Ende der Jacobiana erst am Pupillarrande annehmen. Beide verhalten sich und gehören ebenso zu einander, wie hintere und vordere Wand der Hyaloidea. Das scheinbare plötzliche Aufhören der Netzhaut an der Ora serrata ist nur ein plötzliches Dünnerwerden derselben, die leichte Ablösung derselben an dieser Stelle Folge ihrer jetzt erst eintretenden engen Verbindung mit der Glashaut, gerade so wie an derselben Stelle das schwarze Pigment der Choroidea von dieser abreisst und als Corona ciliaris auf der darunter liegenden Jacob'schen Haut sitzen bleibt, ohne dass es bis jetzt irgend Jemand eingefallen ist, zu behaupten, die Pigmentschicht ende an der Ora serrata, weil sie hier abreisst. Wäre die Netzhaut gefärbt, man würde sich für die Ansicht nicht vergebens abgemüht haben. Wollte man aber annehmen, dass mit der Verdünnung der Retina der histologische Character der Retina interna verloren gehe, und diese das Gewebe der Retina externa annehme, so folgte doch, dass ein Uebergang da ist, und man müsste dann zugleich zugeben, dass die Jacob'sche Haut von den Ciliarfortsätzen sich wieder zurückschlüge bis an die Ora serrata. Wer will hier aber den eigenthümlichen Character beider Häute beim Menschen noch unterscheiden! Bis jetzt kenne ich keine Gründe für eine solche Ansicht. Und gesetzt, ein Frauenhofer, Plössl oder Pistor wiese eine solche Verwandlung des Gewebes der Retina in das der Jacob'schen Haut nach, wie sie im Fischauge deutlich vorliegt, man würde diese weisse Ausbreitung unter der Corona ciliaris immer als eine lichtempfindende annehmen müssen. Im Gegentheil scheint nebst

16) Meckels Archiv f. Phys. Bd. 6. 1832. S. 104.

Anderem auch die erste Bildung des Auges es zu begründen, dass:

3) das vordere Ende beider Hauptschichten, wie ich es früher zu vertheidigen gesucht habe, nur das Ende der eigentlichen Choroidea oder das vordere Ende der processus ciliares seyn kann. Das Ende der Retina, ihre Umrollung entsteht nur mit dem Eindruck, welchen die Linsenkapsel an ihr bewirkt, und bis dahin, wo die Kapsel geschlossen ist, ist von der Iris noch keine Spur, wohl existirt aber schon die Stelle der Choroidea, welche später durch Faltung zum Corpus ciliare sich umwandelt und bis an deren vorderen Rand man sehr leicht, selbst mit blossen Augen, die Retina verfolgen kann. Ihr vorderes Ende kann schon durch die Hornhaut hindurch erkannt werden, weil es noch durch keine Iris verdeckt wird, und nicht blos verhältnissmässig, sondern selbst absolut dicker ist, als beim erwachsenen Thier. Bey einem Huhn vom vierten Tage war dieser Umrollungsrand $^1/_{60}'''$ Linie dick, bey einem schon etwas mit Federn versehenen $^1/_{180}'''$. Allen denen, welche die Verlängerung der Netzhaut bis an die Uvea für einen Irrthum halten, empfehle ich daher frühe Schaf- oder Vogel-Embryonen, um sich, schon ohne das Auge zu öffnen oder zu erhärten, von der Richtigkeit dieser Grenze der Netzhaut zu überzeugen, da besonders hier noch nicht, eben so wenig als im Fischauge, die später so sehr störende plötzliche Verdünnung existirt. Auch in diesem Falle thut man wohl mit dem Medium tenuere beati!

Ich schliesse diese Bemerkungen mit der Erklärung des sonderbaren Spaltes im Auge des Vogels, auf welchen sich ursprünglich meine Untersuchungen bezogen, und welcher mit dem eben Erzählten in genauem Zusammenhange steht. Nicht zufrieden gestellt durch die Darstellung, welche ich von seiner Ent-

stehung in Meckels Archiv 1832 gegeben hatte, schritt ich zu neuen mikroskopischen Betrachtungen, und erreichte mein Ziel, indem ich Durchschnitte des Auges am zweyten und dritten Tage mit einander verglich. Sie zeigten mir, dass der Ausgang der Augenbuchten zwar eine dünnere Stelle der Netzhaut enthielt, aber durchaus keinen wirklichen Spalt, und der Schein eines Spaltes zum Theil durch die Dünnheit dieser Stellen: die Dunkelheit der brillenartigen Umrisse hingegen durch grössere Dicke der hier dem betrachtenden Auge entgegengewandten Nervenmasse bedingt wird. Eine Vorbedeutung des eigentlichen Augenspaltes scheint jene Erscheinung zu seyn, indem sie dieselbe Lage hat, wie dieser, mag vielleicht auch auf die Lage desselben bestimmt einwirken. Aber der wahre Spalt des Vogelauges entsteht vor dem *dritten* Tage nicht, nicht eher, als die Linse, und ist Folge der Einstülpung der Netzhaut. Indem die äussern Integumente nach innen treten zur Bildung der Kapsel und die Hirnblase der Netzhaut vor sich hertreiben, entsteht zunächst die vordere grosse kreisförmige Oeffnung ihres Hohlspiegels, die sich in andere Augenhäute mit verschiedener Deutlichkeit später wiederholt, z. B. als Pupille und Hornhaut. Dieser runde Eindruck, welchen die runde Kapsel verursacht, zieht sich aber nach dem Sehnervenkanal hin, vielleicht selbst in dessen Röhre fort, also nach der unteren Mittellinie des Körpers, wo am zweyten Tage der engere Ausgang der Augenbuchten äusserlich sichtbar war, wird aber hier gemäss der Schmalheit dieser Gegend der Netzhaut schmaler, und der Röhrengestalt des Sehnerven entsprechender, verwandelt sich so in eine Furche, in die Furche einer Netzhautfalte, und diese Furche ist eben der *Spalt*. Die Augenspalte ist also in der That eine *offene* Stelle der spätern Retina, welche schon beym Embryo zeitig erwächst, und sich im

Säugthiere spurlos schliesst. Die führt uns in das Innere des Augapfels, an die innere Fläche der eigentlichen Netzhaut, zu dem Glaskörper und der Linse. Sie führt uns aber nicht in dem hohlen Sehnerven, oder zu der Hirnhöhle, sondern ist nur das Klaffen einer Falte, die jederseits aus 2 *Blättern* besteht. Durch sie wird nicht die Continuität der *zweytägigen* Netzhaut, wovon sich Retina externa et interna noch nicht gesondert haben, unterbrochen, wohl aber der Kreis, welchen *später* sowohl Retina, als Jacob'sche Haut bilden. Sie ist eine Trennung des Zusammenhangs in Beziehung auf die eigentliche Netzhaut, sie ist es nicht für die zweytägige Nervenhaut.

Man sieht aus Obigen, dass die wesentlichsten Theile des ganzen Sehwerkzeuges, die Instrumente der Empfindung und der Brechung, *Nervenhaut* und *Linse*, zuerst entstehn, eine Hervorstülpung des Nervensystems und eine Einstülpung der äussern Integumente, sowie jeder Sinn überhaupt nur eine Verbindung der Sensibilität mit einer vegetativen oder animalen Thätigkeit ist, wobey die letztere der Empfindung dienstbar wird. [17]) Da nun aber alle Hirnhäute nur untergeordnete *Anhänge* der Nervenmasse und die Augapfelhäute wiederum Fortsetzungen der Nervenhüllen sind, so ist es wohl folgerecht anzunehmen, dass die unedlern Membranen des Bulbus (Choroidea, Lamina fusca, Schrotica etc.) dieselben Formveränderungen erleiden, welche die Tunica nerva ihnen vormacht. Bestand nun die Nervenhaut aus 2 in einander gerollten Blättern, so wird dies in vollkommnerem oder unvollkommnerem Grade auch von den übrigen Häuten anzunehmen seyn. Alle werden sich in einander zurückrollen, und die äusseren Häute werden im Innern des Bulbus sich noch einmal wiederholen,

17) S. meine Beyträge zur Physiologie. Bd. 1.

und hier ein inneres Blatt bilden, mit welchem sie wenigstens anfangs zusammenhängen, wie die Retina interna am Ciliarkörper ursprünglich in die externa (Döllinger'sche Haut) ununterbrochen überging. Ohne jetzt etwas weiter, als Hypothese geben zu können, schliesse ich nur mit der Vermuthung, dass die Pigmentschicht sich vielleicht in demselben Stratum pigmenti sich wiederholt, was bey dem Sepion auf der *innern* hohlen Fläche der Retina liegt, das Gefässblatt der Aderhaut vielleicht in der Lamina vasculosa retinae seine innere Platte findet, die Suprachoroidea et Lamina fusca aber (Fortsetzungen der zwey Blätter der Arachnoidea) sich im äusseren und inneren tellerförmigen Blatte der Glashaut wieder ausbreiten. Die Umschlagepuncte der letzteren Schichten finden sich wahrscheinlich in der Membrana capsulopupillaris und den von Reich und Valentin beschriebenen durchsichtigen Blättchen der hintern Augenkammer. Diese Häutchen laufen alle vom Limbus lentis nach der Pupille (dem erweiterten vorderen Ende des Augenspaltes oder Eindrucks), weil auch die Retina sich am Spalte nach aussen in die Jacob'sche Haut umgeschlagen fortsetzt. Sind die Uebergänge der zurückgeschlagenen inneren Schichten in die äusseren, und finden wahrscheinlich darin ihre Erklärung und Bedeutung.

Dies ist das Prinzip für die Bildung des Augapfels! Genauer ausgeführt als ich es konnte, mag es ein Führer werden bey Untersuchungen der zarten Augen von Embryonen und niederen Thieren, z. B. des noch immer auch nach Carus neuerer Darstellung räthselhaften Sepionauges.

Erklärung der Zeichnungen.

Fig. 1. Kopfende eines Vogelembryo, 2 Tage alt, schief von vorn oder unten. Man sieht die Augen als einen brillenartigen Contour (12mal vergrössert.)

Fig. 2. Längendurchschnitt des rechten Auges der vorigen Figur (30mal vergrössert). Der Sehnervenkanal führt in eine längliche Höhle, die von allen Seiten von der Nervenhaut umschlossen, und ausserdem nach aussen von einem dünneren Ueberzug der äussern Integumente (erste Conjunctiva) bedeckt ist. Die Nervenhaut ist nach aussen noch gewölbt.

Fig. 3. Kopfende eines Vogelembryo von der ersten Hälfte des dritten Tage (7mal vergrössert) von der linken Seite. Der Kopf ragt weit über den Unterkiefer vor. Das Auge enthält in der Mitte die Linsenkapsel mit ihrer Oeffnung, und umgeben von der birnförmig gestalteten Nervenhaut, die bereits aus 2 Blättern besteht und an ihrem unterem birnförmig verschmälerten Ende den Spalt zeigt. Neben demselben rollt sich das innere Blatt der Nervenhaut in das äussere um. Ausserdem sieht man links das magenartig gekrümmte Herz, 3 Kiemenbogen (Unterkiefer, oberes und unteres Zungenbeinhorn), das Labyrinth des Ohres noch offen und die Kautengrube.

Fig. 4. Auge eines Vogelembryo vom 3ten Tage von aussen gesehn und 30mal vergrössert. Dieselben Theile wie am Auge von Fig. 3.

Fig. 5. Einige Stunden älteres Auge vom Ende des dritten Tages der Bebrütung von aussen gesehn und 30mal vergrössert. Es scheint länglicher geworden zu seyn. In der Mitte die geschlossene Linsenkapsel. Um diese die doppelten Blätter der Netzhaut, deren Umrollungspuncte schon ganz dicht an einander liegen.

Fig. 6. Durchschnitt des Auges von Fig. 3. durch die Mitte der Linsenkapsel geführt, 30mal vergrössert. Man sieht drey in einander geschobene halbkreisförmige Hautlagen. Als innersten kleinsten Halbkreis die noch sehr dicke Linsenkapsel mit ihrer verhältnissmässig sehr kleinen Höhle. Die Kapsel geht an dem Umkreis ihrer Oeffnung in die äussere Integumente über. Als mittleren Halbkreis die Retina interna s. stricte sic dicta, die an ihrem vordern Rande durch einen kurzen Bogen in die dünne Lage

des äussersten grössesten Halbkreises in die Retina externa s. Membrana Jacobi übergeht.

Fig. 7. Queerdurchschnitt des Auges von Fig. 4. an der birnförmigen Spitze oder nach dem Sehnerven zu. Da hier keine Kapsel sich befindet, so erscheinen blos die 2 in einander gerollten Schichten der Nervenhaut, und der zwischen ihnen noch offene Raum, mit welchem man den Sehnervenkanal communiciren sieht. Die äussern Integumente gehn über die Spalte fast ohne Biegung weg.

Fig. 8 Queerdurchschnitt eines Auges von einem Vogelembryo aus dem vierten Tage der Bebrütung, 30mal vergrössert. Dasselbe wie in Fig. 6., aber die Kapsel ist geschlossen und mit der zweyten eigentlichen Conjunctiva überzogen, sie hat im Innern einen komischen Kern als Linse, und ist plan convex, oder sogar eine Art Meniscus. Die Retina aus denselben 2 Blättern gebildet. Zwischen ihr und der Kapsel hat sich aber der Glaskörper entwickelt, und die Linse von der Netzhaut schon um ein Bedeutendes entfernt. Nach aussen von der Jacob'schen Haut liegt die Sclerotica, mit der Choroidea noch Eins.

Fig. 9. Stück der vordern Hemisphäre des Auges eines 8—10 tägigen Vogelembryo von innen gesehn und 12mal vergrössert. Man erblickt in der Mitte die innere hohle Fläche der Hornhaut, denn die Linse ist entfernt worden. Den Rand der Hornhaut begränzt die dicke Retina interna, welche nach unten den Spalt zeigt, dessen Ränder dicht an einander schliessen, und sich in die Retina externa umrollen. Diese ist sehr dünn und trägt an ihrer äussern Oberfläche die noch zartere braungefärbte Pigmentschicht. Nach aussen von ihr befindet sich und begränzt das Auge die Sclerotica, welche sich von dem Gefässblatt der Aderhaut nur in der Nähe des Spaltes zu trennen scheint. Sie springt hier als eine keilförmige Verdickung gegen den Spalt zu hervor.

Corrigenda

zu der ersten Abtheilung dieser Abhandlung. Bd. 3. Heft 1.

S. 4. Z. 3. falte st. halte. S. 10. Z. 14. und zwar st. uns zwar. S. 16. Z. 32. das erste st. die erste. S. 23. Z. 22. Fäserchen st. Fächer. S. 24 Z. 4. allen st. Alten.

XVII.

Geschichte der unerwartet günstigen Heilung einer höchst wichtigen Verletzung eines Auges mit bedeutendem Verluste der innern Augenhäute, vorgelesen in einer Versammlung der physikalisch-medicinischen Societät zu Erlangen

von

Medicinalrath Dr. KUETTLINGER

daselbst.

(S. Fig. 21—29. Tab. II.)

In den so schätzbaren Notizen aus dem Gebiete der Natur und Heilkunde von Dr. von Froriep Nr. 843. des Jahrgangs 1834. sind über Verwundungen der Retina von W. Lawrenca interessante Bemerkungen enthalten, und diese mit mehreren Beobachtungen belegt, woraus sich ergiebt, dass starke Erschütterungen des Auges fast immer den Verlust des Sehvermögens nach sich ziehen und vollends Zerreissungen dieses Gebildes keine Hoffnung zur Erhaltung des Gesichts und der Form des betheiligten Organs übrig lassen, wenn schon einfache Stichwunden desselben gewöhnlich ohne allen üblen Folgen vorübergehen.

Ich habe während meiner augenärztlichen Praxis häufig Gelegenheit gehabt, mich von der Wahrheit des Gesagten zu überzeugen. Wie aber im Gebiete der

Empirie keine Regel ohne Ausnahme ist, so auch hier. Die Beobachtung, welche sich mir vor mehreren Jahren als eine solche darstellte, und die wohl wegen ihrer Seltenheit hinsichtlich eines ganz unerwartet glücklichen Ausgangs in physiologischer und pathologischer Beziehung lebhaftes Interesse erweckt, wird im Gegensatze zu obiger Behauptung lehren, wie man auch in den verzweifeltsten Fällen, nicht immer die Hoffnung, wenigstens zur Erhaltung der normalen Form des Auges, aufgeben darf, weshalb ich glaube, dass die Mittheilung derselben nicht ganz ohne Werth seyn dürfte.

Es war am 18. October 1824 Nachmittags, als ein 20jähriger Schlächtergesell H. dahier das Unglück hatte, sich aus Unvorsichtigkeit eine enorme Verletzung des linken Auges, mittelst eines gewöhnlichen Metzgermessers, beizubringen.

Derselbe beschäftigte sich nämlich mit dem Ausweiden eines geschlachteten Schafes, und hielt in der Hand das Messer, welches in eine bauchige und abgerundete Spitze (wie Fig. 21. Tab. II. zeigt) zulief, und die einen halben Zoll hinter ihrem Ende schon einen Durchmesser von 7 Linien hatte, deren Schneide an einer Stelle etwas umgebogen, schartig, und deren Rücken beinahe eine Linie dick war. Indem er nun mit dieser das Messer haltenden Hand zugleich an dem Schlunde zog, riss dieser plötzlich ab, und so fuhr er mit der Spitze des Messers gegen das linke Auge, in welches sie von der äussern Seite her, und von unten hinauf so tief eindrang, dass mit dem Zurückziehen des Messers eine grosse Portion der innern Augenhäute mit herausgerissen und natürlich auch der grössere Theil der gläsernen Feuchtigkeit entleert wurde.

Der Unglückliche verfiel aus Schreck und Schmerz in leichte Zuckungen, und der augenblicklich herbeigeholte, in der Nähe befindliche Wundarzt forderte

meine Assistenz, nachdem er den traurigen Zustand des schwer verwundeten Auges erkannte.

Als ich zum Kranken kam, worüber kaum mehr, als einige Minuten verflossen, fand ich denselben auf einem Stuhle sitzend, sprachlos vor Furcht und Schrekken über den muthmasslichen schlimmen Ausgang seiner Verletzung. Bey der vorgenommenen Untersuchung des Auges zeigte sich die Wunde im Weissen desselben ½ Zoll lang, schräg vom untern Hornhautrande abwärtslaufend, und die Ränder der getrennten Sclerotica ziemlich von einander klaffend. Aus der Spalte hingen die zerrissene Äderhaut und Netzhaut in einer Länge von ¾—1 ganzen Zoll hervor; die Cornea erschien welk wegen des aus den vordern und hintern Augenkammern entleerten humoris aquei, und die Blendung konnte nicht bemerkt werden, indem vom ergossenen Blute die Hornhaut dunkel gefärbt war.

Ich fasste sogleich den Entschluss, die über das untere Augenlid herabhängende Portion der innern Membranen zu entfernen, ergriff sie dieserhalb mit einer Pincette, und trennte sie dann dicht an der Wunde durch einen Schnitt mittelst der Cooper'schen Scheere. Die Bestürzung, in welcher die Angehörigen des Kranken waren, liess leider das entfernte Membranenstück verloren gehen, so dass ich den Umfang desselben nicht genau angeben kann; ich kann aber versichern, dass es beyläufig ¾ Zoll lang, und fast eben so breit war.

Es wurde hierauf nach festgeschlossenen Augenlidern die ganze Augengegend mit einem in kaltes Bleiwasser getauchten Charpie-Bausche so dick belegt, dass mittelst der darüber angelegten Bandage ein geringer Druck auf's Auge ausgeübt wurde, indem ich aus meiner frühern Erfahrung mich überzeugt halte, dass dies das beste Mittel sey, das verletzte Auge ruhig zu erhalten, und vor krampfhaften Bewegungen, die der Heilung so sehr hinderlich sind, zu bewahren.

Nachdem dies Alles geschehen, wurde der todtenblasse und an den Extremitäten eiskalte Kranke zu Bett gebracht, und auf den Rücken gelegt, wobei dem Kopfe eine etwas niedrige Lage gegeben wurde. Man rieth vor Allem Ruhe des Körpers und des Gemüthes an, und reichte während der Nacht alle Stunden einen Esslöffel voll von folgender Mixtur:

R. extr. op. aqu. 4 Gran.
Kali nitric. 1 Drachme.
aqu. cham. v. 4 Unzen.
syr. diacod. ½ Unze.

Wider Vermuthen verlief die Nacht im Verhältniss zu der äusserst heftigen Gemüthsbewegung sehr ruhig, und nur gegen Morgen fanden sich heftige Schmerzen im Auge ein.

Es wurde nun ein reichlicher Aderlass von 10—12 Unzen am Arme vorgenommen, und folgende antiphlogistische Mixtur verordnet:

R. natr. sulph. ½ Unze.
Kali nitr. 1½ Drachme.
aqu. c. d. 5 Unzen.
oxym. s. ½ Unze.

Stündlich einen Esslöffel voll zu nehmen.

Das Befeuchten der Charpiebauschen wurde fortgesetzt, und das untere Augenlid nur zuweilen so weit herabgezogen, dass die angesammelte Feuchtigkeit abfliessen konnte.

Dabei bemerkte man die Bindehaut sehr entzündet, und wulstig aufgetrieben, aber keinen weitern Vorfall der innern Augenhäute. Gegen Abend wurde wiederum die paregorische Mixtur gereicht, und dieses Verfahren mehrere Tage unverändert fortgesetzt, indem das Befinden des Verletzten dabei sehr erträglich war, und nur zuweilen über brennenden Schmerz im Auge geklagt wurde, überdies aber sich nichts ereignete, was eine Abänderung in dem eingeschlagenen Curplan in-

dicirt hätte. Da am 21sten Verstopfung eintrat, wurde die antiphlogistische Mixtur durch einen Zusatz von Infus. sennae compos. verstärkt, wodurch man auch die Absicht der Herstellung eines flüssigen Stuhlgangs erreichte.

Am 28. October, als am 10ten Tage nach dem unglücklichen Vorfalle, wagte ich zum erstenmale das Auge genau zu untersuchen, und von jetzt an werde ich die Methamorphosen, welche dasselbe bis zur gänzlichen Heilung durchlief in genauen Abbildungen darstellen, indem es wohl nicht uninteressant ist, die stufenweisen Fortschritte, welche die Natur beim Heilungsprocesse der Verwundung eines so wichtigen Organs befolgt, der Zeit und Form nach zu beobachten.

Fig. 22. Tab. II. versinnlicht den Zustand des Auges an diesem Tage, und zeigt, wie die Augenkammern noch mit geronnenem Blute angepfropft sind; die Schnittwunde ist bereits vereinigt, der Bulbus nicht angeschwollen, und die Conjunctiva mässig geröthet. Das Resorptionsgeschäft mehr zu bethätigen, wurde zum Einreiben in die Umgegend, und zwar Früh und Abends eine Haselnuss gross ungt. hydrarg. ciner. 6 Drachmen, ungt. alth. 2 Drachmen, op. dep. ½ Scrupel verordnet, und innerlich ein Decoct. senegae in folgender Formel:

R. rad. seneg.
— alth. a. 3 Drachmen.
coq. et col. 5 Unzen, adde
ammon. mur. ½ Drachme.
succ. liquir. 3 Drachmen.

Stündlich einen Esslöffel voll zu nehmen.

War es die von selbst gesteigerte Thätigkeit der Natur, oder war diese Steigerung durch die angewandten Mittel veranlasst, — zwei Tage darnach — nämlich am 30sten October konnte man schon wegen der schnellen Einsaugung die in der Mitte sichtbar gewor-

dene Pupille unterscheiden, wie die Abbildung Fig. 23. darstellt. Das allgemeine Befinden des Kranken blieb sich gleich, und die Bleiwasserumschläge wurden fortgesetzt.

Am 2ten November (als am 15. Tag) war schon die natürliche Farbe der Blendung wieder zu sehen (s. Fig. 24.), das Blut war bis auf ein grumöses Stück in der vordern Kammer nach der Schläfeseite zu, und ein kleineres in der hintern Kammer völlig verschwunden; die länglich gewordene Form der Pupille zeigte die Tendenz der Blendung mit der vernarbenden Wunde eine Verwachsung einzugehen.

Den 4. November erscheint die Pupille auch etwas mehr gegen den Rand der Hornhaut hingezogen, die Farbe der Blendung ins Gelbgrünliche fallend, und die Einsaugung mehr vorgerückt. (s. Fig. 25.)

Am 7ten, als am 20sten Tage, konnte der Kranke zu seinem grossen Entzücken zum erstenmale die seinem verletzten Auge vorgehaltenen Finger der Hand unterscheiden; auch zeigte sich der Pupillarraum reiner, obschon in demselben nach oben noch ein Stückchen geronnenes Blut zu bemerken war. (s. Fig. 26.) —

Die grünliche Farbe der im gesunden Zustande hellblauen Blendung konnte man nicht sowohl der Wirkung eines entzündlichen Zustandes derselben zuschreiben, (wovon keine charakteristischen Symptome vorhanden waren) als vielmehr der gelblichen Färbung des humoris aquei, welche bei der Unterlage der blauen Blendung nothwendig die grünliche Farbe erzeugen musste. Um die Resorption noch mehr zu befördern, wurde folgende Mixtur gereicht:

R. rad. seneg. 2 Drachmen.
— alth. 3 Drachmen.
coque et sub finem coct.
adde
summit. arnic. 1 Drachme.

Col. 5 Unzen adm.
camph. c. g. arab. trit. 6 Gran,
mell. sinc. 6 Drachmen.

wovon alle 2 Stunden ein Esslöffel voll genommen wurde.

So geschah es, dass bei Fortsetzung auch aller übrigen Curregeln

am 20ten November (den 33. Tag)

die Iris ihre natürliche Farbe wieder zeigte, und da nun auch Belladonna-Extract täglich eingeträufelt wurde, die grösseren Gegenstände im Zimmer in der Entfernung von 10—12 Schritten unterschieden werden konnten, ohne jedoch ihre Farbe genau erkennen zu können. Auch fand sich jetzt grössere Lichtscheue ein.

Am 4ten December stellte das Auge das Bild Nro. 27. dar, in welchem die ausgeschwitzte coagulable Lymphe im verzogenen Pupillarraum deutlich gesehen wurde; demohngeachtet fängt der Kranke nun an, auch die grelleren Farben der Gegenstände zu unterscheiden, ist unempfindlicher gegen Luft und Licht, so dass er auch in seinem Beruf über Land zu gehen, und jeder Witterung sich auszusetzen anfängt.

Diese geringe Schonung ward vielleicht die Ursache der sich immermehr verengernden Pupille, so dass am 26. December (wie das Bild Nro. 28. zeigt) nur noch eine Spur derselben zu sehen war; inzwischen blieb doch das Vermögen der Unterscheidung der Farben und der grössern Gegenstände, so wie auch die Form des Auges und das äussere Ansehen so gut erhalten, dass nur der Sachverständige oder aufmerksame Beobachter das Pathologische desselben auf den ersten Blick zu erkennen vermochte.

Ich hatte erst vor Kurzem, also nach Verlauf von beinahe 10 Jahren, Gelegenheit, den H., welcher sich inzwischen von hier entfernt, und anderswo niedergelassen hat, zu untersuchen, und fand zu meinem Er-

staunen, dass sich trotz der verschwundenen Pupille das Sehvermögen des verwundet gewesenen Auges in der Art erhalten hat, dass er bei geschlossenem rechten Auge nothdürftig Weg und Steg gehen, ja auch noch immer die grellern Farben unterscheiden kann. Auch die grosse Empfindlichkeit gegen starkes Licht, vermöge welcher das Auge sehr häufig thränte, und die mehrere Jahre bestund, hat merklich abgenommen. — Es bietet nun das Ansehen dar, welches auf der 29. Figur dargestellt ist, wobei die dunkle aschgraue Färbung der Blendung, bei welcher die strahlenförmigen Streifen und das eigenthümliche Gewebe der Iris nicht mehr deutlich unterschieden werden kann, in die Augen springt.

Dieser Fall, bei welchem die Kunst das wenigste that, giebt nun zu mehreren nicht uninteressanten Bemerkungen Anlass; denn:

1) gehört es gewiss zu den seltenen Erscheinungen, dass bei einer so grossen Verletzung des Auges, wobei ein grosser Theil der Ader- und Markhaut verloren ging, keine bedeutenden Zufälle eintraten, und die Heilung ohne Vereiterung vor sich ging.

Obschon ein unglücklicher Zufall mich hinderte, das aus der klaffenden Wunde herabhängende Stück der mit dem Herausziehen des Messers herausgerissenen innern Augenhäute genau zu untersuchen: so kann doch kein Zweifel darüber stattfinden, dass nicht mit der Choroidea zugleich die Markhaut herabgezogen wurde, wenn man bedenkt, wie viele Sorgfalt und technische Fertigkeit die Lostrennung der Aderhaut von der Markhaut dem Anatomen kostet. Zugleich aber musste der Faltenkranz und das Strahlenhäutchen, so wie auch der äussere Rand der Regenbogenhaut, nach der Richtung und dem Laufe der ½ Zoll langen Wunde in die Verletzungs-Sphäre gezogen werden. Nicht weniger wurde bei diesem unglückli-

chen Zufall die Organisation des Glaskörpers gestört, ein Theil seiner Flüssigkeit entleert, so wie auch durch das Oeffnen der hintern Augenkammer der humor aqueus ausfliessen musste. Somit sind in diesem höchst individualisirten Organe die drey Systeme, das sensible, irritable und productive, in den Kreis der Verwundung gezogen und ihre Functionen beeinträchtigt worden. Das erstere erlitt einen um so empfindlicheren, zerstörenderen Eingriff, als es unläugbar ist, dass die Sensibilität in den blauen oder grauen Augen höher steht, als in braunen und schwarzen, und daher auch Beer im §. 111. p. 95. seiner Lehre von Augenkrankheiten, 1. B., Wien 1813. sagt: dass jede Verwundung eines grauen oder blauen Auges ihrer intensiven Grösse nach viel bedeutender seyn werde, als die eines braunen oder schwarzen Auges.

So extensiv hiernach die in Rede stehende Wunde erscheint, ebenso intensiv gross tritt sie vor uns, wenn man berücksichtigt, dass der Verletzungsact mit einem Werkzeug verübt wurde, welches in Beziehung zu dem fein organisirten Augengebilde mehr zu den stumpfen, als scharf schneidenden gehört. Denn einerseits hatte der Rücken des verletzenden Instruments, so weit es eindrang, eine Dicke von ½ Linie womit auch das Klaffen der die Sclerotica darbietenden Wunde übereinstimmt, andererseits fand man auch selbst die Schneide etwas schartig und umgebogen: mithin konnte es nicht ohne Druck und Quetschung eindringen, und musste wegen der schartigen, umgebogenen Schneide die sich anhängenden Häute nach sich ziehen. — Es war also die Wirkung der Verletzung nicht blos schneidend, sondern auch quetschend, zerrend und reissend.

Demohngeachtet waren die Zufälle, welche diese extensiv und intensiv höchst wichtige Verletzung begleiteten und zur Folge hatten, abgesehen von den ersten schnell vorübergehenden, wohl vom Schrecken

hauptsächlich veranlassten convulsivischen Bewegungen, äusserst gelind, so dass sie dem Kranken auch nicht eine ganz schlaflose Nacht verursachten. Auch trat nicht einmal Erbrechen ein, was also mit der Behauptung Wellers [1]), nach welcher dergleichen Verletzungen, wie auch bei denen der grössern Ciliarnerven, immer ein heftiges Erbrechen entsteht, welches entweder ausleerende oder krampfstillende als Opiate, Chamillen, Klystiere erfordern, wenig übereinstimmt.

Dagegen glaube ich auch einen Fall nicht unberührt lassen zu dürfen, welchen Medicinal-Rath von Klein im 3ten Heft des I. Bandes d. Journ. d. Chirur. und Heilk. v. Graefe und Walther erzählt, bei welchem einem Greis von 75 Jahren der linke Augapfel durch das Rad eines Wagens, der über seinen Kopf rollte und die Nasenknochen zerbrach, ohne Verletzung der Augenlider so herausgerissen wurde, dass man denselben nachher auf der Strasse fand, und der Verwundete weder gleich nach der Verletzung, noch während der Heilung bedenkliche Zufälle erlitt.

Sollte aus diesen Beobachtungen nicht einige Bestätigung für die Behauptung des berühmten Experimental-Physiologen Magendie, nach welcher die Retina im Menschen unempfindlich sey, hervorgehen? [2])

2) Es ist der erzählte Fall auch darum merkwürdig, dass nicht nur die Form des Auges erhalten wurde, sondern auch die Function der Markhaut ungetrübt blieb, wesshalb nicht nur nach Verlauf von 10 Jahren noch Licht empfunden wird, sondern sogar grössere Gegenstände und grelle Farben unterschieden werden können.

Weller aber sagt am ang. O. S. 115.:
„wenn die Retina durch eine Wunde der Sclerotica

---

1) Siehe W. Krankheiten des in. Auges. Berlin 1819. p. 116.

2) Siehe Frorier's Notizen, Band XI. pag. 47.

und Choroidea hervortritt, so folgt Verlust des Gesichts mit erweiterter Pupille. Ebenso kommt eine unheilbare amaurotische Blindheit zu Stande, wenn die Retina selbst verletzt ist, und Beer bemerkt in seinem classischen Werke von den Augenkrankheiten, Wien 1813, §. 237.: „zufällig entstanden intensiv grosse mechanische Verletzungen des Augapfels, verbunden mit einem Verluste der Glasfeuchtigkeit sind sehr wichtig, und mit einer solchen Zerreissung der Gebilde des Auges verknüpft, dass der Augapfel darüber verloren geht, oder doch wenigstens so klein und unförmlich wird, dass die Augenliderspalte beinahe oder völlig geschlossen bleibt"; und §. 238.: „war die Markhaut gar gequetscht und zerrissen worden, dann ist aber an keine Wiederherstellung des Sehvermögens mehr zu denken, und der Arzt darf vom Glücke sagen, wenn er noch durch einen verständigen Curplan gegen die folgende traumatische Entzündung die gute Form des Auges einigermassen rettet.

Nicht so war demnach das Ergebniss der so grossen Verletzung der Retina mit bedeutendem Substanz-Verlust bei unsrem Falle. Die Folge derselben war vielmehr eine gesteigerte Receptivität dieses hochbelebten Gebildes gegen die Reizung des Lichtes, welche sich durch die fortbestehende Lichtscheue (Photophobie) selbst bei der verschwundenen Pupille zu erkennen gibt.

Wie es aber kommen mag, dass bei Abwesenheit eines Sehloches dennoch die Lichtstrahlen auf den Grund des Auges, und somit zur Nervenhaut gelangen, lässt sich meiner Meinung nach nur dadurch erklären, dass während des exsudativen Entzündungsprocesses der Iris eine Dehnung ihrer strahlenförmigen Fasern erfolgt, die bei jeder Iris zu bemerken, und auch das Bild Fig. 8. darstellt. Vermöge dieser eintretenden Veränderung in der Structur und Textur

dieser räthselhaften Membran mag eine lockere Beschaffenheit und grössere Pellucidität derselben gesetzt werden, welche dann das Durchdringen der Sonnenstrahlen gestattet.

Auch bei den Albinos bin ich geneigt, die grosse Lichtscheue hauptsächlich der lockerern Beschaffenheit der Iris zuzuschreiben, welcher sie auch wohl ihre hellviolette Farbe zu danken hat. Ich fand nämlich bei der Untersuchung dergleichen Augen, dass die eigentliche Grundfarbe derselben nicht violett, sondern hellblau ist, und dass nur vermöge des Durchscheinens des rosenrothen Grundes des Auges und somit durch die Vermischung des Rothen mit dem Blauen die hellviolette Farbe der Blendung erzeugt wird. Da übrigens bei Albinos die Pupille sehr eng und zusammengezogen ist; so lässt sich auch nun, neben dem Zurückwerfen der Lichtstrahlen vom hellfarbigen Grunde des Auges, durch die grosse Pellucidität der Blendung der hohe Grad ihrer Photophobie erklären.

Nach dieser Abschweifung ist noch zu bemerken, dass eben dieses noch zurückgebliebene Sehvermögen des in Rede stehenden Augenkranken ein Beweis ist, dass die Krystallinse keinen Theil an der entzündlichen Reaction der Iris und des Ciliarkörpers genommen hat, indem sie nämlich ihre Durchsichtigkeit erhielt, ohne welche unmöglich die noch vorhandene starke Lichtempfindung bestehen könnte. Es geht auch zugleich daraus hervor, auf welche enge Gränzen der die Heilung begleitende Entzündungsprocess sich beschränkt hatte, was unter Berücksichtigung der so enormen Verletzung eines der empfindlichsten Organe des menschlichen Körpers wohl Jeden mit Erstaunen erfüllen muss, insonderheit denjenigen, welcher aus eigener augenärztlichen Praxis weiss, wie oft sich's ereignet, dass selbst bei gesunden nicht dyscrasischen Individuen, ein leichter mechanischer Ein-

griff mit den feinsten Instrumenten die heftigsten Entzündungen der verschiedenen Gebilde des Auges und sogar auch seine Zerstörung durch Eiterung zur Folge hat.

3) Es erscheint die dunkle aschgraue Färbung der Iris, die sich erst nach einer Reihe von Jahren allmählig einfand, als die letzte Metamorphose des Processes der heilkräftigen Natur zur Ausgleichung der durch die Verletzung entstandenen Differenzen.

Die Reizung der Lichtstrahlen, welche die lockeren Fasern der Blendung durchdringend die Photophobie erzeugten und unterhielten, bewirkten wohl eben dadurch eine reichlichere Ablagerung des aus Schleim und Kohlenstoff bestehenden Pigments auf die hintere Fläche derselben und schuf dadurch eine dunklere und dickere Unterlage (Folie), welche die hellbraune Färbung der Iris mittelst Durchscheinens in eine aschgraue verwandelten, wodurch nothwendig der hohe Grad der Lichtscheue vermindert werden musste, ohne jedoch die Lichtempfindung gänzlich zu verhindern.

XVIII.

Geschichte einer Amaurose als Folge von Gesichtsschmerz

von

Dr. L. HERZIG,

zweiten obrigkeitlichen Brunnenarzte in Marienbad in Böhmen.

Barbara Bogen aus Tepl in Böhmen, 22 Jahre alt, schwächlicher Constitution, bekam ihre Menstruation im 13. Jahre. Diese floss einigemal zu stark, sonst immer sehr sparsam und war leicht zu unterdrücken, wie z. B. durch blossen Krausemünzenthee der zur Beförderung derselben getrunken wurde. Seit ihrem 15. Jahre war B. B. als Dienstmädchen während der Curzeit in Carlsbad; die Periode blieb nun während dieser Zeit immer gänzlich aus, erschien jedoch im Winter von selbst wieder. Anfangs erfolgten auf diese Menstruationsstörungen keine andern Beschwerden, als ein Gefühl von Schwere der Füsse und ein Aufgetriebensein des Unterleibs. Gegen das Ende des zweiten Sommers fanden sich, nach vielem Waschen, bald im warmen, bald im kalten Wasser, und nach grosser Anstrengung der Arme durch Wassertragen, Schmerzen in beiden Handgelenken ein, hielten dann mehrere Jahre hindurch an, und bewirkten bald Auftreibung des untern Endes des radius beider Seiten. Nachdem der Monatsfluss den 6. Sommer ausgeblieben war, empfand die Kranke öfter Schmerz, Hitze, Klopfen und Schnirren im Kopfe, wobei das Gesicht stark geröthet war, mitunter auch stechende Schmerzen in der Milzgegend und Uebel-

keiten, die vom Unterleibe ausgiengen und bisweilen bis zur Ohnmacht stiegen. Im folgenden, d. i. im vorletzten Winter, befielen reissende und stechende Schmerzen den Kopf; die Schmerzen der Handgelenke aber waren schwächer und seltener geworden. Im nächsten Frühjahr 1833 wurden bald nach der Ankunft der Kranken in Carlsbad die Regeln durch Erkältung unterdrückt. Es folgte Kopfschmerz mit Hitze und Klopfen, und Röthe des Gesichts, wurde jedoch durch warmes Verhalten und Auflegen von Meerrettig auf die Fusssohlen wieder vertrieben. Die Reinigung blieb nachher abermals aus und die Kranke litt nun fortwährend, indem die Gesichtsfarbe immer blässer wurde, an Appetitlosigkeit, schlechten Geschmack, Aufstossen, Erbrechen von Wasser des Morgens, Stechen im linken Hypochondrium, schmerzhaften Harnlassen, Schwere der Glieder. Sie genoss fast blosse Fleischnahrung, diese oftmals mit Ekel und war zugleich viel mit Waschen beschäftigt, wo sie bei anhaltenden, kalten Regenwetter im Freyen im Wasser stand. — Nach dem Gebrauche von Zimmettropfen, welche durchaus keinen Blutandrang gegen den Kopf veranlassten, erschien im Herbste die Reinigung und wurde durch das Waschen unter den angegebenen Verhältnissen wieder unterdrückt. Nun entstand ein heftiger, stechender und schneidender Schmerz um das linke Auge, wobei die Haut, besonders in der Stirngegend, bei der Berührung äusserst empfindlich war. Das Gesicht blieb nach der Aussage der Kranken, die überhaupt Alles mit seltener Genauigkeit anzugeben im Stande war, blass, der Kopf schmerzlos ohne Hitze und andere Zeichen von Congestion. Nun sah die Kranke eines Abends plötzlich, bei übrigens vollkommner gesunden Beschaffenheit des linken Auges; vor demselben Spinnengewebe; es folgte starkes Thränen, erschwerte Bewegung der Augenlider, stechender Schmerz in der Au-

gengrube, wie sich die Kranke ausdrückte, da, wo der Augapfel aufliegt, erschwerte und schmerzhafte Bewegungen des Auges, besonders nach den beiden Seiten; der Schmerz breitete sich über die linke Seite des Gesichts weiter aus, ohne alle Röthe des Auges, ohne Lichtscheu, ward das Spinngewebe vor dem Auge immer dichter, um die Kerzenflamme wurde ein schwarzer Kreis gesehen, und nach 14 Tagen war das Sehvermögen gänzlich erloschen, nachdem die Gegenstände zuletzt in schiefer Richtung von der Seite gesehen worden waren. — Nun erst glaubte die Kranke bisweilen Funken zu sehen. — Der bald über die ganze linke Hälfte des Antlitzes, über die Nase, die Zähne, das Ohr verbreitete Schmerz dauerte, mit Vermehrung bei ungünstiger und Nachlassen bei günstiger Witterung fort, befiel dann abwechselnd auch die rechte Seite und setzte sich endlich hier fest. Er beschränkte sich auch hier anfänglich auf die nächste Umgegend des Auges, führte unter denselben Erscheinungen wie linker Seits, 16 Wochen später, im März 1834 vollkommene Erblindung herbei, und breitete sich nachher weiter aus, so dass das ganze Gesicht, die rechte Hälfte jedoch mehr als die linke ergriffen war.

Gegen Ende Aprils, zur Kranken gerufen, fand ich vollkommene Amaurose beider Augen, ohne Lichtempfindung. Die Pupille war beiderseits erweitert, die blaue Iris unbeweglich, das Aussehen beider Augen, mit Ausnahme einiger Blässe der Conjunctiva, vollkommen normal. Die Kranke klagte über Schmerzen im ganzen Gesichte und am Halse herab; an den Austrittsstellen des nervus frontalis, des infraorbitalis und des maxillaris inferior war die Haut bei der Berührung sehr schmerzhaft, an der erstgenannten Stelle rechterseits zugleich etwas geschwollen; die Augenlider, so wie die Augen selbst wurden schwer bewegt, die Thränensecretion zeigte sich vermehrt; die Kranke

empfand Schmerzen in der Augenhöhle, „da wo der Augapfel aufliegt“, reissende Schmerzen in der Nasenhöhle, die Nase war trocken und verstopft, in der Nasenöffnung hatte sich zuerst linker dann rechter Seits ein kleiner Blutschwär gebildet; im weichen Gaumen wurden zeitweilig stechende Schmerzen empfunden, die oberen und unteren Zähne schmerzten empfindlich, ohne dass ein Zahn cariös war. Die Zunge war besonders rechterseits weiss belegt, die Kranke klagte über Trockenheit des Mundes und nunmehr bloss noch zeitweiligen Verlust des Geruchs und des Geschmacks. In den Ohren wurden stechende Schmerzen empfunden, eine beschränkte Stelle unter den Ohren, dem Austrittsorte des n. facialis entsprechend, schmerzte beim Drucke empfindlich, die Lymphdrüsen nächst dem Unterkiefer waren geschwollen; sämmtliche, auf den Gesichtsschmerz bezügliche Symptome, hatten jedoch an Heftigkeit bereits nachgelassen und waren auf der rechten Seite noch stärker ausgebildet als auf der linken. Das Gesicht war blass, — keine Spur von Blutandrang gegen den Kopf, — die Esslust gänzlich verschwunden, der Geschmack faulig und gesalzen, der Athem höchst übelriechend; Aufstossen, seit dem letzten Herbste Stuhlverhaltung, die mitunter durch zwölf Tage anhielt, Unterleib etwas aufgetrieben, oftmals schmerzhaftes Harnlassen, Urin jumentös und mit starkem Bodensatz, in dem wie Fäden beobachtet wurden; die Hände und Füsse kalt, der Puls klein und schwach. Die Reinigung war im Winter auf den Gebrauch von Chamillenthee einmal erschienen, und wurde durch das Trinken eines Aufgusses von Tausendguldenkraut wieder unterdrückt. Nachdem bereits völlige Blindheit beider Augen eingetreten war, bekam die Kranke bei trockener und heiterer Witterung Lichtempfindung und sah dann auch Gegenstände von der Seite; es folgte zugleich von selbst täglich Leibesöffnung, die Esslust stellte sich wieder ein, der Gesichtsschmerz setzte aus,

Eingetretene, ungünstige Witterung führte die frühere, traurige Krankheitsscene und unter Bangigkeit, Aufsteigen von Hitze und Neigung zum Erbrechen, abermalige Erblindung herbei.

Auf mein Anrathen kam die Kranke Anfangs Mai nach Marienbad. — Blutegel im Umkreise des Gesichts angesetzt, so wie im Nacken applicirte Schröpfköpfe vermochten nichts zur Linderung der Schmerzen des Gesichts. Diese wurde jedoch bald erreicht durch den Gebrauch des Kreuzbrunnens und lauer Bäder der Marienquelle, indem sich Jucken, in der Haut ein Knötchen-Ausschlag im Gesichte zeigte, und Schmerzen in den Exostosen der Hände und andern Theilen des Körpers einfanden. Zu demselben Zwecke wurden später Einreibungen im Gesichte mit einer Salbe, aus unguent. simpl. unc. una und ol. terebinth. drach. una, mit gutem Erfolge gemacht. Am 27. Mai war der Gesichtsschmerz auf die Stirngegend beschränkt, die Esslust hatte sich wieder eingefunden, die Schmerzen in verschiedenen Gegenden des Körpers dauerten fort, im Gesichte schossen fortwährend Knötchen auf; es erfolgten täglich drei bis vier schwarze breiige Stuhlentleerungen, der Urin zeigte starken Bodensatz, die Haut war thätig. Gegen die Vorschrift von einer höhern Temperatur gebrauchte Bäder verursachten Congestionen gegen den Kopf und Funkensehen.

Den 10. Juni. Die Augenlider und Augen werden leicht bewegt, die Geschmacks- und Geruchsfunction sind dauernd hergestellt, der Gesichtsschmerz ist, mit Ausnahme einer kleinen Stelle über dem rechten Auge, verschwunden; bloss die rechte Hälfte der Zunge ist belegt, der Geschmack jedoch fortwährend verdorben. Esslust und Wohlbefinden nehmen zu, es zeigen sich Kreuzschmerzen.

Den 26. Juni. Die Kranke ist zu Zeiten frei von allem Gesichtsschmerz. Schmerzen im Kreuze und im Unterleib. Der übrige Zustand ist derselbe; die Schmer-

zen im Körper dauern fort, die Zunge ist rechterseits belegt, der Geschmack schlecht, Stuhlentleerungen und Urin bleiben von der erwähnten Beschaffenheit. Im Gebrauche des Kreuzbrunnens und der Marienbäder wurde fortgefahren.

Den 10. Juli hatten Gesichtschmerz und die Schmerzen im Körper aufgehört, die Zunge war rechterseits noch immer belegt, der Geschmack verdorben. Bei fortdauernden Schmerzen im Kreuze und Unterleibe, bei Schwere der Füsse u. s. w., sind Schröpfköpfe an den Schenkeln applicirt, reitzende Fussbäder u. d. g., so wie Kohlensäure innerlich, und äusserlich in unsern Gasbädern angewendet, Aloe, nicht im Stande, die Menstruation hervor zu rufen. — Die Bäder werden nun ausgesetzt, und mit dem Kreuzbrunnen Pillen aus resina guajaci, resina jalapp., rheum., und Seife gebraucht, im Nacken wird Brechweinstein, an den Schläfen graue Quecksilbersalbe eingerieben.

Den 4. August ist die Zunge rein, der Geschmack gut, am Auge zeigt sich keine Veränderung, die Regeln sind noch nicht erschienen, die Bestrebungen der Natur zur Hervorrufung derselben dauern fort. Nun wurde die erwähnte Terpenthinsalbe wieder eingerieben und innerlich eine Mischung aus vitell. ovor., ol. terebinth. drach. una, mell. despum., Syrup. cinnamom. ana unc. duabus, tinct. cinnamom. drach. duabus viermal des Tags zu einem Esslöffel gegeben und mit der Dosis des Terpenthinöls auf 3 Drachmen gestiegen.

Den 24. August. Am Auge keine Veränderung; die Menstruationstriebe dauern fort, im Uebrigen befindet sich Pat. vollkommen wohl. Es wird verordnet: Rp. Pulv. fol. rhois toxicodendri grana duodecim
— sacch. albi drach. duas
M. exactiss. div. in part. aequal. duodecim
S. dreimal des Tags Ein Stück zu nehmen.

Zur Offenhaltung des Leibes diente:
Rp. Cremor. tartari unc. unam
Magnesiae unc. dimidiam

Pulv. rhei drach. duas
Elacosacch. fönic. unc. semis
S. Theelöffelweise zu nehmen.

Den 4ten Tag erschien nach starker Leibesbewegung die Periode und floss ohne Beschwerden reichlich; zugleich stellte sich ein stark sauer riechender Schweiss ein, der durch mehrere Tage anhielt. — In der Gabe des Giftsumachs wurde auf drei Gran des Tages gestiegen, wo sich Uebelkeiten einfanden, die vom Magen kamen. Nach vierwöchentlicher Anwendung dieses Mittels war der Zustand der Augen derselbe geblieben, im Uebrigen befand sich Patientin vollkommen wohl, und ist es bis jetzt noch.

Wo ist wohl der Sitz und die nächste Ursache dieser Amaurose zu suchen? die Kranke hatte wiederholt an Congestionen gegen den Kopf gelitten; während diesen zeigte sich jedoch niemals eine Spur von Ergriffensein der Augen, auch hatten sie bereits aufgehört, als sich die Krankheit, und zwar ohne allen Blutandrang gegen den Kopf bildete. Von grösserer Wichtigkeit waren vielleicht in dieser Hinsicht die reissenden und stechenden Kopfschmerzen, welche einen ganzen Winter hindurch angedauert hatten? Auch diese waren bereits seit geraumer Zeit verschwunden, als die Erblindung eintrat. — Der Verlauf der Krankheit zeigt deutlich, dass keiner dieser krankhaften Zustände mit der Entstehung der Amaurose in Verbindung gestanden, und weiset dagegen auf den Gesichtsschmerz hin, während dem sie sich ohne Mitleiden des Kopfes und auch ohne andere krankhafte Zeichen an den Augen ausbildete, indem das seltene Funkensehen erst nach vollkommener Blindheit eingetreten war. Da wir nun bei dieser Prosopalgie nicht nur den Gesichts-, sondern auch den dreigetheilten Nerven, auf eine seltene Weise, in allen seinen Verzweigungen leidend sehen, und die Wichtigkeit dieses Nerven für die Ausübung der Gesichtsfunction, einer Seits aus den zahl-

reichen Beobachtungen von Amaurosen, in Folge von Verletzungen und Narben der Haut der Umgegend des Auges einleuchtet, anderer Seits durch die Versuche von Magendie, Bell, Desmoulins (Magendie Précis élémentaire de physiologie IIIème edit. Paris, 1833. — J. Copland Wörterbuch der pract. Med. übers. von Dr. M. Kalisch. Berlin 1834. Art. Amaurose) auf das Gewisseste dargethan ist; so ist wohl kein Anstand zu nehmen, die in Rede stehende Krankheit der Affection des n. trigeminus bei dem Gesichtsschmerze zu zuschreiben, und sie in die (meines Wissens von Copland a. a. O. aufgestellte) Classe von Amaurosen wegen Leiden des n. trigeminus zu setzen. Ausser allen Zweifel wird aber die Sache vielleicht durch den Umstand gesetzt, dass im vorliegenden Falle mit der Gesichtsfunction auch die des Geschmacks und Geruchs erloschen waren, und dass gleichfalls durch Versuche erwiesen ist, dass das fünfte Nervenpaar mit seinen verschiedenen Zweigen, die es an die einzelnen Theile des Geschmacksorgans abgiebt, der eigentliche Geschmacksnerve ist, die Ausübung des Geruchs aber, so wie die des Gesichts von der Integrität desselben abhängt.

Wie geschieht es aber, dass Leiden des n. trigeminus das Erlöschen des Gesichtssinnes herbeiführen? Nach neuern Untersuchungen soll man durch eine künstlich hervorgebrachte Hyperämie eines Nerven auch eine Hyperämie in den Organen bedingen, zu denen derselbe tritt. (Andral's pathol. Anatomie übers. von Dr. F. W. Becker II. Thl. S. 491. — wo sich zugleich ein Krankheitsfall zur Vergleichung mit dem unsrigen findet.) — Dieses auf das Auge bezogen, würde die Entstehung der Amaurosen nach Durchschneidung und wegen krankhafter Affection des fünften Nervenpaares und auch derjenigen erklären, welche nach Copland in Folge von Leiden des n. oculomotorius entstehen.

XIX.

Amaurosis mercurialis

geschildert

von

Dr. HAFFNER in Stettin.

(Nebst 2 Abbildungen Tab. III. Fig. 1—2.)

Die Krankheit des menschlichen Auges, welche ich durch zwei beifolgende Bilder zu versinnlichen strebe, ist unter dem Namen einer Entzündung der Tunica humoris aquei oder der Descemetischen Haut, nur mangelhaft bekannt. Da sie mehrere Gebilde des Auges zugleich ergreift, so ist sie zwar stückweis bei den Entzündungen der einzelnen Häute zwar beschrieben, ihre sensible Seite aber sonst ganz unbeachtet geblieben.

Am mehrsten ausführlich hat kürzlich Herr Professor Fischer in seinem „Klinischen Unterricht" Prag 1832, die Veränderungen in der Hornhaut, welche zum Theil hierher gehören, als rheumatische Hornhant-Entzündung der hinteren Wand abgehandelt, und dadurch Veranlassung gegeben, das Gegenwärtige mitzutheilen.

Da die Forschungen seit einigen Jahren eine histologische Richtung genommen haben, so mag auch der unbedeutenste Beitrag, nicht ganz ohne Nutzen bleiben. Das Unternehmen aber, Abbildungen hinzuzufügen, bedarf der Rechtfertigung.

Soviel ich weiss, finden sich nur bei Demours „Traité des maladies des yeux" drei Figuren, welche auf den Gegenstand Bezug haben; nämlich auf der

25, 32 und 42sten Tafel, bezeichnet als trouble de la cornée. Von diesen ist nur die Erste geeignet, eine Vorstellung der Krankheit in ihrem Anfange zu geben, obgleich manche charakteristische Zeichen verändert oder weggelassen sind. Die beiden andern sind für den Arzt ohne Werth.

Es scheint aber als wenn kein Theil der Pathologie mehr als die Augenkrankheiten, durch Abbildungen gefördert werden könnte und als wäre dies besonders bei einer Krankheit der Fall, welche auffallende und interessante Eigenthümlichkeiten in Menge erblicken lässt; die ausserdem noch nicht zur Genüge erforscht, in Hinsicht auf Wesenheit und Cur manche noch ungelöste Schwierigkeit darbietet und in ihrer Vielseitigkeit und Verbreitung über mehrere wichtige Theile des Auges bei fortgesetzter Untersuchung nützliche Aufschlüsse zu geben verspricht.

Die abweichenden Meinungen anderer zu bestreiten, habe ich vermieden als eine undankbare und unerspriessliche Mühe. Die Sache muss für sich selbst reden.

Symptome und Verlauf.

Unter Fieberschauern und Kopfweh erscheint am obern Rande der Hornhaut eines Auges (gewöhnlich des linken) ein Convolut aufgetriebener Blutgefässe, welche sich zum Theil über den Rand nach innen fortsetzen. Zwischen ihnen und umher verbreitet sich eine graue Trübung wie beim Pannus.

Spätestens innerhalb dreier Tage ist die ganze cornea wie mattgeschliffenes Glas anzusehen, am undurchsichtigsten in der Mitte vor der Pupille, deren Umrisse, kaum erkennbar, doch in normaler Stellung und Grösse hindurchschimmern. Gegen den Rand der Cornea hin, nimmt die Trübung gleichmässig ab und man bemerkt den äussern Ring der Iris, verändert an

Farbe (grün). Die aufgetriebenen Blutgefässe sind indessen verschwunden. Nur Lichtscheue, Thränenfluss eine leichte Senkung des oberen Augenlides und das Gefühl eines leisen Druckes in der Stirn, karakterisiren diesen ersten Zeitraum der Krankheit, auf welchen die Figur auf Demours 25ster Tafel einigermassen passt.

(Auch er hat ein linkes und blaues Auge abgebildet.)

Ueber den Zustand des Sehvermögens kann man in diesem Augenblick nicht urtheilen. Man findet sich überrascht durch den reissend schnellen und bedenklichen Verlauf eines Uebels, dessen erster Anblick zu einer Untersuchung der Sehkraft keinesweges aufforderte. Forscht man aber nach, so wird man erfahren, dass der Kranke gleich anfangs oder wohl schon tagelang vorher, wenig habe sehen können.

Im zweiten Stadium wächst die Trübung allmählig aber unaufhaltsam. Zugleich treten allgemeine Symptome auf: kleiner, harter, schneller Puls, Kälte der Extremitäten, wiederholter tiefer Schauder, abwechselnd mit fliegender Hitze und Neigung zum Schweiss, gedunsenes Gesicht, blasse Lippen, Mattigkeit, weinerliche Stimmung, Muthlosigkeit. Die Speicheldrüsen schmerzen und schwellen etwas an: Vorboten der Salivation.

Ein dumpfer Schmerz nimmt den Kopf und besonders die Gegend um das Auge ein, begleitet von flüchtigen Stichen, mitten im Augapfel.

Das kranke Auge ist nun völlig erblindet; kein grauer Schimmer, keine Lichterscheinung; der Kranke sieht schwarz.

Die örtliche Untersuchung ergiebt trostlose Resultate: von der Pupille ist keine Spur da. Die vordere Augenkammer scheint von einer dicken unebenen, weisslichen Flüssigkeit, wie Eiter, angefüllt. Fünf

bis sechs dichtere, hellweisse Körner sehen bald aus, als schwämmen sie darin umher, bald als hafteten sie an verschiedenen Stellen der konkaven Fläche der Cornea, wie Geschwüre, die im Begriff wären, diese Haut zu durchbohren. Ihre hintere Lamellen scheinen in eine eiternde Oberfläche verwandelt. Die vordere Fläche der Hornhant schimmert in einem matten Bleiglanz; das Bindehautplättchen darüber ist ungetrübt; allein die ganze Hornhaut erhebt sich in der Mitte, dort, wo die Trübung am dicksten ist und wie Perlmutter glänzt, pyramidalisch, mit deutlich abgeplatteten ungleichen Seitenflächen.

Umher der bleiche Ring der arthritischen Formen, seinerseits umgeben von einem leichten, sehr veränderlichen Gefässkranz von hochrother Farbe und grell abstechend gegen die weisse Haut des Auges.

Eine gewisse Veränderlichkeit der Lage, Grösse und Zahl, der rothen Gefässe, tritt bei jeder erneuerten Untersuchung hervor und zeigt sich auch zum Theil in der Beschaffenheit der Trübung, so dass eben dadurch der Anschein, einer in der vordern Kammer befindlichen undurchsichtigen Flüssigkeit entsteht, welcher soviel Karakteristisches hat.

Der jetzt beschriebene zweite Zeitraum der Krankheit kann drei Wochen dauern.

Das dritte Stadium, die Akme, in welchem man nur die Folgen einer zerstörenden Krankheit nnd die Ruinen des Auges vor sich zu sehen glaubt, habe ich in der ersten Figur getreu abgebildet. Nur die Thräne, welche dazu gehört, ist der Deutlichkeit wegen weggelassen. Die Conjunctiva hat sich rings um den Rand der Hornhaut erhoben und überwölbt wie eine Brücke den stumpfen Winkel, in welchem jene Haut mit der Sclerotica zusammentrifft. Der bleiche Ring und nach ihm der Gefässkranz rücken einwärts über jene Gränze hin. Der Umfang der Hornhaut wird an mehreren

Stellen unkenntlich, sie selbst erscheint flach, nur in der Mitte höckerig, ungleich rund, bedeutend kleiner, ähnlich der Phthisis bulbi.

Uebrigens sind die Conjunctiva und Sclerotica wie im gesunden Zustande, die Lichtscheue unbedeutend, Ptosis und Thränenfluss wie früher; die allgemeinen Symptome, wie vorhin angegeben, nur die Schwäche hat noch zugenommen.

Sobald die Krankheit auf einem Auge diese Höhe erreicht hat, was in der Regel nur bei Gebrauch unpassender (Quecksilber-) Mittel geschieht, so wird auch das andere Auge auf gleiche Weise ergriffen, und man hat nun Gelegenheit und Veranlassung genug, sich von dem primitiven Leiden der Sehkraft zu überzeugen. Denn diese ist schon grösstentheils dahin, sobald nur eine Spur der Trübung bemerkt wird. Der Verlauf des Uebels ist genau derselbe wie an dem zuerst erkrankten Auge, selbst dann wenn auf diesem die Besserung bereits begonnen hätte.

Bei zweckmässiger Behandlung tritt nun das vierte Stadium (decrementi) ein, bezeichnet durch das Verschwinden des Gefäss-Kranzes, des blassen arthritischen Ringes, das Abnehmen der Ptosis, der Epiphora, den Nachlass der allgemeinen Symptome und die vom Rande her sichtliche Aufhellung der Cornea, welche sich zugleich allmählig aus der umgebenden Wulst hervorhebt, an Umfang und Rundung gewinnt, nur in der Mitte völlig undurchsichtig bleibt und dort einen perlfarbnen, an einigen Stellen glänzend-weissen Höcker bildet. Daneben erscheinen in der Descemetischen Haut röthliche Flecke, wie Blutextravasate bis zur Grösse eines Hanfkorns, die aber bald wieder resorbirt werden.

Die weisse Haut des Auges und die Bindehaut auf ihr, sind in diesem Zeitraume und bis zur Genesung nicht so weiss wie gewöhnlich, sondern unrein gefärbt

von kleinen, kaum sichtlichen, röthlichen oder bläulichen Flecken. Die Bindehaut liegt überall wieder fest an der Cornea und die Aufhellung der letzteren schreitet rasch vorwärts, bis man von der Seite her, die Pupille und zugleich eine der interessantesten Erscheinungen dieser merkwürdigen Krankheit überschaut, so wie ich sie in der zweiten Figur dargestellt habe.

Die verfärbte (grünliche) Iris, ist nämlich trichterförmig rückwärts, ganz in die Tiefe des Auges gezogen; die Pupille erscheint im Hintergrunde, genau in der Mitte, vollkommen schwarz und rund, in gewöhnlicher Grösse, aber starr und durch keinen Grad plötzlich eindringenden Lichtes beweglich.

Die Spannung der Iris, ist so beträchtlich, dass bei der entsprechenden Erhebung der Cornea, die Entfernung dieser Haut von der Pupille doppelt so gross ist, als im gesunden Zustande; eine Anomalie, welche bis zur gänzlichen Aufhellung der Hornhaut anhält, eins der letzten Symptome bleibt, ja nach Diätfehlern noch späterhin, jedoch nur vorübergehend und weniger deutlich erscheint.

In dem Moment, welchen ich abgebildet habe, treten auch die ersten Spuren der wiederkehrenden Sehkraft ein. Der Kranke erkennt roth und blau, jedoch nicht die Umrisse irgend eines Gegenstandes, wie nahe und in welcher Richtung er vorgehalten wird, und wie gross oder auffallend er auch seyn mag.

Nun vermindert sich die Lichtscheue; die Cornea wird allmählig überall durchsichtig, rund, die Erhöhung auf ihrer Mitte verschwindet; die Pupille nähert sich sehr langsam ihrer normalen Stellung, wird unmerklich erregbar und beweglich, die Iris wird flach, erhält zuletzt ihre Farbe wieder — Ordnung, Klarheit lebendige Beweglichkeit kehren überall zurück.

Die Fehler der Hornhaut und der Tunica humoris aquei, Fehler der Form und Mischung, die am unheil-

barsten schienen, verlieren sich schnell, aber die Sinnenfunktion zögert. Schritt für Schritt wiewohl ununterbrochen, lernt der Kranke zuerst dunklere, nahe Gegenstände und endlich auch die entfernteren unterscheiden.

Ganz am Ende zeigt sich noch eine Seltsamkeit. Denn wie um die Täuschung von einer ergossenen undurchsichtigen Flüssigkeit zu unterhalten, erscheint die untere Hälfte der Cornea wie nebelig, während oberhalb schon alles klar geworden ist. Aber schon am folgenden Tage finden wir diesen Nebel neben der Pupille links oder rechts, und so wechselnd, bis er ganz verschwindet.

Bis dahin hat dann aber das zuletzt erkrankte Auge gleichfalls seine Stadien durchlaufen und die Heilung erfolgt gleichzeitig und vollständig einige Wochen nach dem Anfang des vierten Zeitraumes.

Diagnose.

Die Verschiedenheit der Heil-Methoden, welche gegen diese Krankheit angewendet worden sind, hat ohne Zweifel Einfluss auf ihren Verlauf und die Zahl und Stellung ihrer Symptome, so dass diese nicht immer so geordnet, noch so vollständig auftreten, wie sie hier dargestellt wurden, um ein umfassendes Bild von allen zu geben; doch sind drei darunter pathognomonisch, nämlich: amaurotische Blindheit oder Amblyopie, trichterförmig rückwärts gezogene verfärbte Iris, bei starrer reiner Pupille, von normaler Grösse und Rundung; und Trübung oder gänzliche Verdunklung der Descemetischen Haut.

Einzeln kommen ähnliche Veränderungen bei mehreren Augenkrankheiten vor.

Die Trübung kann nämlich als eine wirkliche Entzündung der Tunica humoris aqueï allein, oder als Symptom anderer Entzündungen erscheinen, wenn Ware

und Wardrop Recht haben, welche die Krankheit nach Operationen beobachteten, aber nur mangelhaft beschrieben und manche der ihr eigenthümlichen Symptome anderen Krankheitszuständen zurechneten, wie dergleichen allerdings nach Staar-Operationen in grosser Zahl und Verworrenheit vorkommen können.

Von Hornhaut-Entzündungen und deren Folgen, als Flecken, Leukomen Geschwüren, Eiterung, Rhytidosis, unterscheidet die Amaurosis mercurialis sich leicht, sowohl durch die begleitenden Symptome als durch Form, Farbe, Lage und vorzüglich durch die Art der Entstehung und ihres Verlaufes.

Die Iritis aber deckt eine grössere Zahl der hier aufgestellten Symptome. Die jüngst beschriebenen Formen der Iritis subacuta und chronica gleichen sogar, insoweit sie sich auf die Veränderungen in der Iris allein beziehen, so sehr unserer Krankheit, dass es scheint, man habe bisweilen Fälle derselben vielleicht mit andern Uebeln complicirt vor Augen gehabt. In diesen Räumen herrscht noch chaotische Nacht; welche durch einzelne Beobachtungen schwerlich aufgehellt werden wird. Viel eher vermag das Vorschieben bestimmter, selbstständiger Krankheitsformen, welche schon anderweitig sich als solche bewährt haben und strenges Festhalten am Begriff, die Verwirrung zu lösen.

Es kann daher hier nur von der eigentlichen Entzündung der Regenbogenhaut die Rede seyn und von ihren einfachen oder spezifischen und als solche bekannten und anerkannten Formen. In der idiopathischen, skarlatinösen, syphilitischen Form, ist die Iris nicht trichterförmig zurückgezogen, die Pupille dagegen bald verengt, bald eckig, bald verzerrt, oder alles zusammen. Die Trübung des Gesichts steht mit dem Grade der Entzündung ihrer Dauer und ihren sichtbaren Folgen im Verhältniss. Die Cornea ist nicht in so hohem Grade verdunkelt, wenigstens anfangs nicht

und die etwa vorhandene Trübung karakterisirt sich deutlich als eine sekundäre corneitis, mit allen ihr und der Hauptkrankheit eigenen, bedeutenden und unverkennbaren Symptomen. Dasselbe gilt von der akuten, gichtischen Form. Die chronische nähert sich mehr der Amaurosis mercurialis, wird aber ausser an den nächtlichen Schmerzen an der Farbe und Vergrösserung der Pupille, welche zugleich in die Breite gezogen erscheint, an der Umschlagung des innern Ringes der Regenbogenhaut und dem Mangel der Verdunkelung in der Descemetischen Haut, unterschieden. Es liegt übrigens in der Natur der Ursachen dieser beiden Krankheiten, dass ihre Formen in einigen Stücken einander ähnlich werden. Verschiedene Veränderungen in der Beschaffenheit und Farbe der Iris, wie sie z. B. bei veralteter oder übel behandelter Syphilis vorkommen, gehören der Entzündung der Chorioïdea und Retina an, von welchen sie nur Symptome sind.

Unter den Amaurosen kann wohl nicht leicht eine mit der hier beschriebenen Krankheit verwechselt werden, da ihre amaurotische Natur, erst nach ihrer vollständigen Erkenntniss klar wird, und der äussere Schein gar nicht darauf hindeutet. Ausserdem unterscheidet sie sich von vielen Amaurosen durch den ungemein schnellen Verlauf, von allen aber durch die angegebenen, äusserlich sichtbaren Symptome.

Es gehört zur genauen Karakteristik der Amaurosis mercurialis noch einmal an die entfernte Aehnlichkeit, mit rheumatischen und gichtischen Formen zu erinnern: die leichte Lähmung des obern Augenlides, die Veränderungen in der Iris, Lichtscheu, Thränenfluss, Blindheit. Es scheint auch, dass ein einfacher Rheumatismus, in geringerm Grade Trübung der Descemetischen Haut und zwar hauptsächlich in der Mitte, hervorrufen können, ja viele rheumatische Erscheinungen im Auge lieben diese Stelle und können, im Fall es

an andern Zeichen fehlen sollte, daran erkannt werden. Es sind fast dieselben Substrate, dieselben Gebilde mit denen die drei Krankheits-Ursachen, Gicht, Rheumatismus, Merkurialvergiftung verwandt scheinen; doch dies in sehr verschiedenen Graden, in eigenthümlichen Sphären und daher in wohl zu unterscheidender Form und mit andern Verlauf.

In allen diesen Krankheiten ist Lähmung mit Irritation in ungleichen Verhältnissen verbunden. So hat auch die rheumatische Amaurose als karakteristisches Symptom eine Ptosis und zwar eine vollkommene, während die Amaurosis mercurialis nur eine Spur davon zeigt. Hat man nur bei der rheumatischen Amaurose mit Mühe das obere Augenlid etwas aufgehoben, so findet man die weisse Haut schimmernd in einer schwachen rosenartigen Röthe, nicht ganz ohne eine Andeutung des Gefässkranzes um die Hornhaut, welche bisweilen in der Mitte wie gefroren aussieht, in Folge einer eigenthümlich glänzenden Trübung der Descemetischen Haut. Beide Amaurosen stimmen also auch in dieser Erscheinung überein; aber so wie bei der rheumatischen die Ptosis vorherrscht, so ist es in der mercuriellen die Verdunkelung der Descemetischen Haut.

Gleich ist in beiden das Sympton der Erblindung; allein während die rheumatische Amaurose vor allem andern dadurch sich auszeichnet, dass der Kranke eine blendende Schneefläche vor sich zu haben glaubt, wobei die Iris dicht zusammengezogen erscheint, so umgiebt tiefe Nacht, den an der Amaurosis mercurialis Leidenden.

Zuletzt habe ich noch zu bemerken, dass diese Krankheit in ihrem Stadium decrementi, so wie ich es abgebildet habe, Aehnlichkeit mit dem Staphyloma pellucidum hat und dem Anfang anderer Augenübel gleicht, wovon weiterhin das Nähere angegeben wird.

Das Wesen und die Ursache der Amaurosis mer-

curialis, sind durch den Namen bereits angedeutet. Wer die Symptome in ihrem Zusammenhange betrachtet, wird einsehen, dass unter allen das konstanteste und bedeutendste die Blindheit ist, und dass die übrigen theils langsamer, theils in der Folge sich erst entwinckeln und im Stadium decrementi früher verschwinden.

Zwar wird sie anfangs leicht übersehen, da der Kranke nicht auf den Gedanken kommen kann, dass die sichtbaren Erscheinungen an seinem Auge mit der Schwäche des Gesichtes nicht in Verhältniss stehen, allein der Arzt wird sich, einmal aufmerksam geworden, leicht darüber belehren und ist dies nicht, so muss ihm die Natur des Uebels wenigstens dann klar werden, sobald das zweite Auge ergriffen wird. Denn in diesem Moment ist die Blindheit fast schon vollkommen, und wenn die Trübung noch unbedeutend ist, hat jede Lichtempfindung schon gänzlich aufgehört, so vollständig wie dies in keiner andern heilbaren Amaurose geschieht.

In der Akme lässt sich nach den äussern Zeichen freilich nichts Besseres als Blindheit erwarten; im Stadium decrementi aber hört jeder Zweifel auf.

Denn erst wenn die Aufhellung der Membranen bis zu dem in der zweiten Figur dargestellten Grade gediehen ist, kehren die ersten Spuren nicht der Sehkraft, sondern der Lichtempfindung zurück. Nicht wie ein trübes Medium bemerkt der Kranke etwa scharfe Umrisse grosser und grell beleuchteter Gegenstände, sondern nur roth und blau leuchtet ihm formlos in's Auge. Und doch nimmt die Verdunkelung jetzt etwa nur ein Dritttheil der Cornea ein; rings umher ist alles klar; man erkennt von aussen her auf das Genaueste, Farbe, Bau und Lage der Iris, man übersieht die ganze, vollkommen runde und schwarze, aber starre Pupille.

Herr Doctor Rau „Ueber die Staphylome“ hat auf der 71sten Seite einige Data angemerkt, welche über das Verhältniss der Verdunkelungen zur Störung des Sehvermögens, wenn dieses sonst nicht leidet, Auskunft geben. Vergleichen wir ausserdem die Beschaffenheit des Gesichts bei der Katarakt. Das kataraktöse Auge unterscheidet nicht blos Licht und Dunkelheit in allen Abstufungen; es erkennt das hölzerne Kreuz des Fensters, die Figur des vor ihm stehenden Arztes u. s. w. Nach der Keratonyxis erschienen bei der Zunahme des Sehens, die Umrisse und Formen der Körper zuerst, wiewohl trübe und dunkel. Könnte man zweifeln, dass die unmittelbare Sperrung der Pupille mehr als eine partielle Verdunkelung der Cornea das Sehen beeinträchtige, so beweist endlich das Leucom, dass die vollkommene Undurchsichtigkeit eines grossen Theiles der Cornea, das Sehen zwar sehr beschränken, aber nicht aufheben können.

Entschieden ist demnach das Leiden der Sehkraft selbst. Doch giebt es auch innere Augapfel-Entzündungen mit dem Symptom der Blindheit und die erwähnten äusseren Krankheits-Erscheinungen, lassen sich als Reflexe jener denken.

Die Symptome einer Entzündung der Retina oder Chorioidea weichen so sehr ab, dass bei der Diagnose nicht auf sie Rücksicht genommen wurde. Darf man aber den äusseren Kennzeichen allein unbedingt vertrauen? Gewiss nicht!

Die Krankheiten sind jedoch wesentlich verschieden. Es ist zwar der Ausdruck Stadien gebraucht worden, um verschiedene Grade und Gruppen von Erscheinungen in der Amaurosis mercurialis zu bezeichnen. Doch ist die Benennung uneigentlich und nicht so zu verstehen, als wenn dadurch innere und qualitativ verschiedene Reaktions-Verhältnisse angedeutet werden sollten, wie dies bei den Entzündungen der

Fall ist. In der Amaurosis mercurialis verhält das erkrankte Organ sich völlig leidend. Ein äusserer, gebietender Einfluss bestimmt die seiner eigenen Natur entsprechenden Prozesse und Umwandlungen, welche ohne Reaktion, Kampf oder Krisis, ohne die gewohnten Ausgänge der Entzündung vor sich gehen. Die ergriffenen Gebilde geben eine Zeit lang diesem Einfluss nach, und wie er selbst allmählig schwindet, kehren auch sie in ihren früheren Zustand zurück, indem keine Zerstörung der Art, wie sie der nicht zertheilten Entzündung nothwendig folgen müsste, sie daran hindert.

Darum ist es auch möglich, dass auf amaurotische Blindheit, selbst nach langer Dauer, Heilung folge, während die Sehkraft nach einer unglücklich entschiedenen innern Augapfel-Entzündung unwiederbringlich verloren ist.

Es ist hier um so weniger passend, die wesentlichen Unterschiede zwischen Entzündung und Amaurose weiter auszuführen, da man sich bereits allgemein in der Ansicht vereinigt hat, dass, soviel man von der Krankheit, welche ich beschrieben habe, bisher kannte, nicht entzündlicher Natur sey.

Unter den Amaurosen befindet sich eine ganze Reihe, welche mit krankhaften Phänomenen in der Form und vorzüglich in der Thätigkeit der irritabeln Gebilde des Auges hervortritt, wie Beer sich ausdrückt.

Dies ist nun bei der Amaurosis mercurialis in hohem Grade der Fall, und allein dadurch wird es erklärlich, wie man über der äussern und sichtbaren Anomalie, die Lähmung der Sehkraft so wenig beachtet hat. Denn obgleich schon einige Aerzte bemerkt haben, dass wohl auch zugleich das Sehvermögen leide, ja dass die Erscheinungen zu Anfang eher eine Amblyopie als eine Iritis vermuthen liessen, so hat

man doch auf diesen höchstwichtigen Umstand, gar keine Rücksicht weiter genommen.

Die krankhaften Phänomene der Form und der Thätigkeit der irritabeln Gebilde, von welchen Beer spricht, stehen nur zum Theil, in der Amaurosis mercurialis mit ihr in einiger Beziehung; ein anderer Theil muss als Symptomata causae betrachtet werden.

Die abnorme Gestaltung und Farbe der Iris scheint durch tonischen Krampf in derselben erklärbar. Lymphatische Exsudate, Eiterung, Destruktionen und Afterproduktionen, wie Entzündung der Iris sie erzeugt, kommen hier nicht vor. Die Pupille bleibt rund, rein, von normaler Grösse, aber starr. Die Regenbogenhaut ist nicht umgeschlagen, aber gespannt, trichterförmig in das innere Auge zurückgezogen und verharrt in dieser Stellung während der Dauer der Krankheit. Da man nun weiss, dass ihre Färbung von zarten Flocken abzuhängen scheint, welche sich anatomisch nachweisen lassen, wenn man sie frisch in Wasser hängt, und dass nach ihren verschiedenen Eigenschaften namentlich ihrer Richtung, Grösse, Gestalt, Dichtigkeit und Glätte, die Lichtstrahlen verschiedentlich zurückgeworfen und gebrochen werden; so scheint die Veränderung der Farbe der Iris schon in der Spannung und veränderten Lage dieser Membran hinreichend begründet.

Uebereinstimmend mit den Beobachtungen, welche ich gelesen habe, fand ich die Amaurosis mercurialis immer nur an blauen Augen, und daher die Farbe der Iris, während der Krankheit, grün.

Ich habe ausserdem mehrere Fälle kennen lernen, in welchen das Quecksilber ebenfalls seine Rolle spielte und genau dieselben Erscheinungen in der Iris hervorbrachte, als Begleiter anderer auffallender und dunkler Augenkrankheiten, wovon ich im Anhang ein Beispiel anführen werde.

Wie nun gerade ein so seltsamer Zustand der Iris durch das Quecksilber veranlasst werde, ist mir eben so dunkel geblieben, als es mir interessant erschien, ein Symptom zu ergründen, welches nur ganz entfernt in der gichtischen Amaurose eine Analogie findet.

Dass die Umfärbung der Regenbogenhaut nicht etwa nur scheinbar, durch die Trübung des Humor aqueus hervorgerufen sey, ergiebt sich im Stadium decrementi, wo derselbe eben so wie die Cornea am Rande, ganz hell und durchsichtig gefunden wird.

Giebt es eine Descemetische Haut? Es scheint wenigstens, dass die hintere Oberfläche der Cornea vorzugsweise die Eigenschaften einer serösen Haut besitze, und da sie allein getrübt und affizirt wird, so liegt hierin ein Grund mehr, sie für abgesondert und selbstständig zu halten. Wenn man aufmerksam das durchsichtige Staphylom betrachtet, so steigt wohl der Gedanke auf, als wäre die verdunkelte und metamorphosirte Descemetische Haut, nicht fähig, gleich der Cornea sich auszudehnen, oben in der Spitze hangen geblieben. Wie dem auch sey, so habe ich der Kürze wegen den Namen hier beibehalten. [1])

Es giebt aber keine grössere Aehnlichkeit, als die Beschaffenheit dieser Haut in der Amaurosis mercurialis, mit dem Zustande der Tunica intima oris et faucium während der Salivation. Verhältnissmässig grosse, flache Exkoriationen mit aufgelockerten Rändern, weisslichem oder gelblichem Grunde, unregelmässig, veränderlich. Beide Häute sind vor dem Erscheinen der

---

1) Wenn man auch mit Herrn Doctor Arnold (Anatom. und physiol. Untersuchungen, u. s. w. pag. 44,) eine Ausbreitung der Membrana humoris aquei über die Iris hin, bis zum Pupillarrand annimmt, so ist sie dennoch in dieser Krankheit, augenscheinlich nur soweit, als sie die Cornea bekleidet, und nicht einmal soweit, getrübt, und kann daher zur Umfärbung der Iris nicht beitragen.

Exkoriationen weiss und undurchsichtig geworden, und in beiden zeigt sich gegen das Ende der Krankheit noch eine Uebereinstimmung. Die Exkoriationen scheinen nämlich zuletzt nach unten und zwar bei der Salivation in der Gegend der unteren Backenzähne sich zu konzentriren und dort am hartnäckigsten auszudauern, gleich als wenn die Krankheit dem Gesetz der Schwere nachgäbe. Auf gleiche Weise folgt die Verdunkelung in der Descemetischen Haut, sobald sie nicht mehr allgemein ist, einigermassen der Lage des Auges und erregt so den Schein von einer ergossenen Flüssigkeit.

Hiernach lassen sich nun leicht, einfach und vollständig, alle die angegebenen seltsamen Umstände der Verdunkelung erklären.

Denn der Humor aqueus hat keinen Theil daran. Wie der Speichel während der Salivation, bleibt er klar und durchsichtig. Dies ergiebt sich, sowohl bei der Besichtigung von der Seite her, sobald die Verdunkelung vom Rande der Cornea her, aufgehellt wird, als nach der Entleerung der vorderen Kammer auf Wardrops Weise, welche nicht immer ohne Gefahr geschieht. Niemand hat den Humor aequeus trübe oder gar eiterartig gefunden. Auch wird die Sekretion desselben nicht vermehrt, da seine Quellen, uns unbekannt, wie es scheint nicht affizirt werden. Selbst beim Staphylom geschieht dies nicht, und Richter schon bemerkte, dass dort wenig Wasser in der vorderen Kammer sich befindet.

Die Störungen, welche die Rundung der Cornea erleidet sind theils nur scheinbar und durch die Auflockerung der Conjunctiva umher hervorgebracht, wodurch sie verkleinert und flach aussieht; theils wirklich, wie die knopfartige Erhöhung in der Mitte und die pyramidalische Abplattung der Seitenflächen, worin sie sich der staphylomatösen Verbildung nähert.

Möglich, dass die Hornhaut in der Amaurosis mercurialis mehr wie gewöhnlich erweicht und schon durch den aufgelockerten Zustand der Descemetischen Haut geschwächt, der in dieser und der Iris stattfindenden Spannung und der Wirkung der geraden Augenmuskeln einigermassen nachgiebt.

Rings um den Rand der Hornhaut her, zeigt sich einige Irritation und Auflockerung in der Conjunctiva unter der Form der verwandten gichtischen Uebel. Auch ergiebt die unreine und gesprenkelte Färbung der gesammten Conjunctiva beim Nachlass der Spannung, dass auch dort einige Stockungen stattgefunden haben. Die leichte Senkung des oberen Augenlides, der Thränenfluss und die Lichtscheue gehören zu der Reihe spastischer Symptome, welche vom Nervus ophthalmicus ausgehen.

Das Wesen der Amaurosis mercurialis geht aus diesem allen hervor, als:

„Eine eigenthümliche Lähmung der Netzhaut des Auges, mit (tonischem) Krampf mehrerer, unter dem Einfluss des Nervus ophthalmicus stehender Gebilde und Verdunkelung und Exkoriation der Descemetischen Haut."

Bei der Beschreibung der Symptome, habe ich auf die Aehnlichkeit hingedeutet, welche zwischen dem vierten Stadium dieser Amaurose und dem Staphyloma pellucidum stattfindet. Sollte während der Akme oder bald nachher die Descemetische Haut völlig destruirt werden, wozu dem Anschein nach eine fehlerhafte Behandlung durch örtliche Mittel hinreicht, so kann, während übrigens Heilung erfolgt, die Cornea nun geschwächt durch den Mangel ihres innern Ueberzuges und als einfache Hornhaut der erweichenden Einwirkung des Humor aqueus ausgesetzt, leicht dem Andrange desselben nachgeben, und bei dem Zuge der geraden Augenmuskeln die bekannte Form des Sta-

phyloma pellucidum annehmen. Diese dürfte dann nichts anderes als ein Fortschreiten in der begonnenen Richtung seyn.

Viele undurchsichtige, konische Staphylome tragen noch manche Eigenthümlichkeiten der durchsichtigen an sich, und man kann ohne Bedenken annehmen, was auch bereits ausgesprochen ist, dass sie früher durchsichtig waren, und bei einer nachher hinzugekommenen Entzündung, durch Verdickung, Entartung und Verwachsung der Häute, undurchsichtig wurden.

Die Genesis einer andern Reihe von Staphylomen als unmittelbarer Folge der Entzündung ist nicht schwierig, gehört aber nicht hierher.

Ursache.

Die Amaurosis mercurialis erscheint immer als Symptom einer allgemeinen Merkurialkrankheit, auch als Metaschematismus, statt der Salivation. Wenn diese unterdrückt oder unvollkommen entwickelt, nur an einzelnen Zeichen kenntlich wird, wie an Schmerz im Zahnfleisch, oder in der Backe, oder an leichte Anschwellung einiger Drüsen, metallischem Geschmack, riechendem Athem u. s. w.; so ist dies der Moment zur Bildung der Amaurose. Gewöhnlich ist dann noch kein Fieber vorhanden; es tritt indessen im zweiten Stadium der Augenkrankheit hervor, und begleitet sie, in den bekannten Formen, immer in Uebereinstimmung mit der Höhe jener, durch die folgenden Stadien.

Wird nicht etwa ferner noch Quecksilber angewendet, so bleiben die örtlichen Zufälle in der Mundhöhle auf der Stufe stehen, welche als Vorbote der Salivation gilt, und verlieren sich allmählig, jenseits der Akme.

Die Gebilde, welche in dieser Augenkrankheit leiden, sind solche, auf welche überall im menschlichen

Organismus das Quecksilber spezifisch zu wirken pflegt, namentlich die seröse Descemetische Haut. Auch pflegt dasselbe in den Nervenzweigen Reizungen zu erregen, ähnlich den beschriebenen, des Nervus ophthalmicus. Vermag es aber auch direkt auf die Retina lähmend einzuwirken? Vom Blei ist dies bekannt; auch hat das Quecksilber bisweilen Manie hervorgebracht.

Für eine unmittelbare Einwirkung des Quecksilbers auf die Retina, scheint die gegen das Ende syphilitischer Uebel häufig vorkommende Entzündung dieser Haut zu sprechen. In dieser Krankheit kann die Ursache, für ein Gemisch syphilitischer sowohl als merkurieller Reize gelten, so zwar, dass die Syphilis vorwaltet und demzufolge durch weitere Quecksilberkur auch die Heilung erfolgt. Die Syphilis an sich aber erzeugt nie eine Netzhaut-Entzündung, sondern nur Iritis. Das Quecksilber scheint daher eine Macht unmittelbar auf die Retina auszuüben, durch welche sie zum Heerd einer ihr fremden Krankheit vorbereitet wird. Wer einmal die Zeichen des Quecksilber-Reizes im Auge genau kennt, der kann sie in dieser Entzündung ebenfalls, in der Descemetischen Haut und in der Iris leise angedeutet wiederfinden.

Da übrigens nichts der Annahme entgegensteht, ein Beweis aber nur durch die Erfahrung geliefert werden kann, so glaube ich mich auf diese verlassen zu dürfen, wenn sie auf das Quecksilber als Ursache einer Reihe von Erscheinungen hindeutet, welche durch keine andere der bekannten Schädlichkeiten hervorgebracht werden; denn nie habe ich die Amaurosis mercurialis anders als nach dem Gebrauch von Quecksilber-Mitteln enstehen sehen.

Es giebt indessen eine spontane Salivation, als Folge rheumatischer oder gastrischer, abdomineller, entfernter oder örtlicher, ja psychischer Reize oder

der Idiosynkrasie u. s. w., wie verschieden sie auch von der mercuriellen seyn möge. Wenn nun gleich diese Dinge in Betracht der Entfernung und Abgeschlossenheit des Auges und der Descemetischen Haut in ihm, von dem Organismus im Allgemeinen, zwar nicht leicht und häufig jene Membran erreichen möchten, so ist doch nicht zu läugnen, dass Aehnliches in ihr vorgehen kann. Dem lässt sich nun ebenfalls nichts als der Erfahrungssatz entgegnen, welchen ich schon mitgetheilt habe; ich füge hinzu, dass ich, abgesehen von den übrigen Symptomen der Amaurosis mercurialis, ohne Quecksilber-Reiz nicht einmal eine sehr bedeutende Verdunkelung der Descemetischen Haut, jemals beobachtet habe. Und wie selten wird eine Augenkrankheit mit diesem Mittel verschont? Wie wenig bedarf es bei mancher Konstitution, um Salivation zu erregen?

Eben so leicht kann bei vorhandener Disposition eine Amaurosis mercurialis zu Stande kommen und würde sehr häufig seyn, was sie nicht ist, wenn nicht jene Disposition an sich selten, mit einer ähnlichen im Gesammtorganismus zusammentreffen und zugleich prävaliren müsste, um den Krankheits-Reiz von der inneren Oberfläche des Mundes ab und auf sich zu ziehen.

Nicht ausgemittelt ist, worin eine solche Disposition im Allgemeinen, noch weniger, worin sie beim Auge bestehe. Nur soviel habe ich bemerkt, dass die Krankheit vorzugsweise bei jugendlichen, schwachen und konhektischen Subjecten, bei reizbarem, hypochondrischem Gemüth und nur bei blauen Augen angetroffen wird, und sich hierin der Staphylom-Bildung gleichstellt. Allemal sah ich das linke Auge zuerst befallen, wie auch die syphilitische Netzhaut-Entzündung zu thun pflegt, und die Abbildungen und Beschreibungen anderer Aerzte geben dasselbe Resultat.

Doch mag dies Zufall seyn und ohne praktischen Nutzen; um so wichtiger ist die Kenntniss von den sichtlichen Wirkungen des Quecksilbers im Auge und die vorhandene Möglichkeit, diese immer von den Symptomen einer andern Krankheit, welche wir eben behandeln, zu unterscheiden; eine Kenntniss, welche man in Bezug auf die Krankheiten und Mittel im Allgemeinen höchst wünschenswerth finden möchte.

Prognose.

Die Amaurosis mercurialis wird jedesmal von der Natur geheilt, wenn gleich spät. Dies erweisen die von Ware bereits und allen späteren Aerzten beschriebenen Fälle. In der Regel waren alle Heilmittel vergeblich erschöpft, und die Aerzte selbst verzweifelten an dem Erfolge, bis die Gesundheit des Auges endlich mit der Körperkraft zurückkehrte, nachdem man längere Zeit hindurch das Mediziniren eingestellt hatte; ein Umstand der nicht geeignet scheint, der Kunst Vertrauen zu erwecken.

Bei der Anwendung zweckmässiger Arzneien hingegen, in jedem Stadium der Amaurose, erfolgt die vollständige Heilung innerhalb der bereits angegebenen Zeit von einigen Wochen.

War indessen die Krankheit bei unrichtiger Behandlung schon mehrere Monate alt geworden, und der Körper sehr geschwächt, so kann die Besserung etwas verzögert werden, und längere Zeit nachher noch Schwäche und Reizbarkeit des Auges anhalten.

Es ist daher nöthig bei der Vorausbestimmung der Dauer der Kur auf den allgemeinen Gesundheits-Zustand Rücksicht zu nehmen, denn die Heilung der Amaurose wird durch die Beseitigung der Merkurial-Krankheit bedingt.

Gesellt sich die Amaurose zu andern Augenübeln,

so muss man, um über den Ausgang zu urtheilen, die Prognose jeder dieser Krankheiten für sich stellen.

Die Kur

der Amaurosis mercurialis sollte sich leicht aus dem Vorigen ergeben. Allein es kommen hier zwei Umstände in Betracht.

Zunächst wirkt nicht jedes Arzneimittel auf innere Theile des Auges genau so ein, wie es auf ähnliche Gebilde im übrigen Körper zu wirken pflegt; so dass gleiche Krankheits-Zustände analoger Membranen in und ausser dem Auge nicht allemal durch die gleichen Mittel beseitigt werden können. Die Gründe liegen nicht fern, gehören aber nicht hierher.

Zweitens ist angegeben worden, dass zur Entwickelung der Amaurosis mercurialis eine eigenthümliche Diathesis des Körpers mit einer übereinstimmenden im Auge und zwar in einem gewissen Verhältniss gegeneinander zusammentreffen müsse. Jede dieser Diathesen ist an sich selten, und ihr Zusammentreffen in der angegebenen Weise, wird als noch seltener einen spezifischen Karakter an sich tragen, welcher auf die in ihm entspringende Krankheit übergeht.

Für einen so zusammengesetzten Zustand kann es nur wenige Mittel geben, und für den, von welchem hier die Rede ist, kenne ich nur Eins, nähmlich das Eisen.

Da die einzelnen Stadien der Krankheit nicht durch einen besondern Karakter der Reaktion, sondern nur dem Grade der Ausbildung nach, sich unterscheiden, so lässt sich einsehen, warum dasselbe Mittel auch für alle Stadien passen müsse, wie dies wirklich der Fall ist.

Denn ich habe in jedem Moment, in welchem ich das Uebel antraf, nichts als das ferrum sulphuricum zu 3—5 Gran drei bis viermal täglich innerlich ange-

wendet und die allgemeine sowohl, als die örtliche Krankheit jedesmal in der angegebenen Zeit und unter den beschriebenen Erscheinungen damit vollkommen geheilt.

Wenn ein Mittel wirklich hilft, so hat man daran vollauf genug, und wo sehr viele empfohlen werden, da darf man voraussetzen, dass keines heilt.

Komplikationen mit andern Krankheiten müssen nach allgemeinen Regeln beurtheilt und behandelt werden.

Da ich glaube die wesentliche Beschaffenheit der Amaurosis mercurialis genau angegeben zu haben, so kann man daraus schon, auf die Wirkung anderer Mittel im Voraus schliessen. Ich habe indessen, ebenfalls getäuscht durch den Schein der Entzündung, nach dem Wort des Räthsels lange vergeblich geforscht und bin daher im Stande, einige der Abwege aus Erfahrung anzugeben.

Die antiphlogistische, ausleerende, auflösende und ableitende Methode bringt zwar augenblicklich eine unbedeutende Aufhellung der Cornea zu Wege; allein die Amaurose bleibt unverändert; die Verdunkelung nimmt bald darauf noch mehr zu, und leicht wird ein gefährlicher Zustand allgemeiner Schwäche erzeugt. In einem solchen Fall, habe ich einst das Wasser des aus der Ader gelassenen Blutes trübe und weisslich wie Haferschleim gesehen.

Das Quecksilber wirkt im höchsten Grade nachtheilig und wird überhaupt gar nicht ertragen.

Nauseantia, z. B. Brechweinstein in kleinen Gaben, wirken den antiphlogistischen Mitteln ähnlich; ich habe eine Ekelkur mit der grössten Hartnäckigkeit vergeblich durchgeführt.

Gichtmittel, selbst der Spiritus Mindereri, vermehren Reiz und Spannung. China, Arnica, Reizmittel überhaupt, thun dasselbe in noch höherem Grade.

Von den äusseren Mitteln haben mir Bäder, insbesondere Schwefelbäder, gar nichts geleistet, obgleich ich sie mehrere Wochen hindurch täglich anwendete.

Reizende Einreibungen von Phosphor, Kanthariden, Ammonium röthen die Haut, ohne allen weiteren Erfolg.

Die Opiumtinktur, einigemal täglich ins Auge gebracht, täuscht anfangs mit einiger Hoffnung, die aber bald verschwindet.

Selbst beim inneren Gebrauch des Eisens bleiben diese Mittel nutzlos; was an einem Tage etwa gewonnen scheint, ergiebt sich am folgenden wieder als verloren. Zu keiner Zeit, selbst gegen das Ende der Krankheit nicht, tragen sie irgend etwas zur Beschleunigung der Kur bei, ja sie können sehr nachtheilige Folgen haben.

Endlich versuchte ich das Eisen äusserlich anzuwenden durch Einreiben des Spiritus sulphurico-aethereus martiatus und Einträufeln einer Auflösung des schwefelsauren Eisens. Es war alles vergeblich.

Ob vielleicht das Gold sich wirksam zeigt, mögen andere versuchen.

Ich habe nur noch hinzuzufügen, dass schon Ware in dieser Krankheit das Eisen angewendet hat. Die Kranke litt zugleich an Menstruationsfehlern; das Eisen heilte beide. Allein Ware leitete die Herstellung des Auges von der Wiederkehr der Menstruation ab, und so blieb die Sache im Dunkeln.

Die Entleerung des Humor aqueus ist von Anderen vielfach vorgenommen worden, hat aber nie gefruchtet.

Anhang.

In der Zeitschrift für Ophthalmologie Bd. 2. Heft 1. Seite 76—81, erzählt der Herr Prof. Dr. v. Stöber den merkwürdigen Ausgang einer Wunde der Cornea und

Iris, wobei er eine Verletzung der Linsenkapsel vermuthete. Die Heilung erfolgte leicht und ohne Entzündung, doch blieb die Pupille unbeweglich und das Sehvermögen gering; daneben Lichtscheue und Thränenfluss. Es wurden kalte Umschläge gemacht und Cremor tartari gegeben. Am dritten Tage zeigte sich eine graue Trübung der Linsenkapsel, worauf acht Blutegel applicirt, und zwei bis drei Gran Calomel in Form von Plumerschen Pulvern gegeben wurden. Am sechsten Tage war die Trübung verschwunden, die Sehkraft jedoch immer sehr gering. Da Speichelfluss befürchtet wurde, so setzte man die Plumerschen Pulver aus. Am achten Tage bemerkte man bei bestehender Durchsichtigkeit der vordern Theile des Auges in der Tiefe desselben und wie es schien auf der Retina eine weisslich gelbe Trübung, von der Grösse einer Linse; das Sehvermögen war aufgehoben. Es wurden nun wieder Plumersche Pulver gegeben und empl. tartari stibiati in den Nacken gelegt. Der Fleck wurde in den folgenden Tagen um vieles grösser und trüber; er sass mehr nach aussen und im Hintergrunde des Auges, und hatte viel Aehnlichkeit mit einem anfangenden Marktschwamm, wie ihn Panizza beschreibt. Am zwölften Tage wurde er so entlassen. Herr Professor von Stöber sagt, es sey ein Knabe von lymphatischer Konstitution und 12 Jahr alt gewesen, und sieht die Sache für ein Exsudat auf der Tunica serosa retinae an.

Folgenden Fall beobachtete ich selbst. W. B. 14 Jahr alt, blühend, kräftig, mit braunem Haar und blauen Augen, der Sohn eines Maurergehülfen, empfand nach starker Erhitzung, welcher jähe Abkühlung folgte, zunächst Kreuzschmerz, welcher dann nach dem Nacken und Hinterhaupt wanderte und mit Fieber verbunden war. Es wurden Blutegel gelegt und Calomel gereicht, und als sich nun das linke Auge röthete und nach sei-

ner Beschreibung trübe, wie mattes Glas aussah, wurden jene Mittel wiederholt und kaltes Wasser aufgelegt; worauf die Trübung sich verlor, der Knabe aber auf dem Auge nicht sehen konnte. Nach vierzehn Tagen wurde er mir vorgestellt. Er klagte jetzt über heftigen Druck in der Stirn, Stiche in dem kranken Auge und so vollkommene Erblindung, dass er nicht im Stande war, Tag und Nacht zu unterscheiden. Er war von Schlaflosigkeit gepeinigt, litt an gastrischen Beschwerden, Unruhe, Angst, und sah sehr elend aus. Der Puls war ungleich, matt, etwas beschleunigt, die Haut abwechselnd kühl oder feucht und warm, die Leibes-Oeffnung ziemlich in Ordnung.

Das Auge war lichtscheu und thränte ohne Ptosis; die Conjunctiva geröthet von einem Netz aufgetriebener Blutgefässe in Bündeln, wie bei der rheumatischen Entzündung und gekreuzt von ähnlich aufgetriebenen Gefässen der Sclerotica. Die Röthe hatte den Grad, welcher als taraxis bezeichnet wird, und spielte ins Bläuliche; Sie erreichte den Rand der Hornhaut, obgleich sie hier schwächer wurde, und man die einzelnen Gefässe nicht soweit verfolgen konnte. Ein bleicher Ring war jedoch nicht vorhanden.

Die ursprünglich blaue Iris sah grün aus, und war trichterförmig zurückgezogen, die Pupille starr, von normaler Grösse, rund und von vorn betrachtet trübe, so wie auch die Descemetische Haut im Ganzen unklar und wie in pelzartigem Nebel erschien.

Man kann leicht irren, wenn man unter solchen Umständen den Sitz einer centralen Trübung bestimmen möchte. Blickt man von der Seite in das Auge, so verschwindet eine nicht bedeutende Verdunkelung der Descemetischen Haut gänzlich in der Wölbung der Cornea, bei den mannichfachen Lichtreflexen dieser Gegend. Man hat indessen Grund, die Descemetische Haut für die verdunkelste Stelle zu halten, wenn bei

der Betrachtung von der Seite her, die Pupille schwarz erscheint. Und dies war hier der Fall.

Der Zustand schien allerdings komplicirt. Zeichen der Quecksilberwirkung waren nicht zu verkennen, allein sie waren nicht vollständig da, und ausser ihnen, manches Fremdartige vorhanden.

An entzündungswidrige Mittel war nicht zu denken; Ausleerungen waren reichlich vorgenommen, auch örtliche Ableitungen. Reizmittel schienen erforderlich, und so entschloss ich mich endlich, wenigstens auf die eine mir bekannte Seite des Uebels die Kur zu richten; ich gab das Ferrum sulphuricum zu fünf Gran innerlich den Tag dreimal.

Schon am vierten Tage war die Besserung sehr merklich, und das Fremdartige in den Erscheinungen theils verschwunden, theils abnehmend.

Das obere Augenlid war etwas herabgesunken, wie in meiner ersten Figur; Thränenfluss und Lichtscheue wie gewöhnlich, Conjunctiva und Sclerotica nicht mehr roth, sondern nur noch etwas unklar, wie in der zweiten Figur; die Cornea gesund, die Trübung merklich verringert; Iris und Pupille unverändert, und die Sehkraft soweit gebessert, dass der Kranke bemerkte, wenn man mit der Hand vor dem Auge hinfuhr, und diess selbst unaufgefordert angab.

Nur des Morgens nach dem Erwachen empfand er noch leichte Stiche im Auge, befand sich übrigens wohler, hatte Appetit, gesunden Schlaf und täglich viermal Leibes-Oeffnung gehabt. Zugleich zeigten sich jetzt Spuren der Salivation und leichte Anschwellung der Speicheldrüsen.

Die Besserung machte nun einige Tage hindurch gute Fortschritte, als der Kranke sich wiederum einer heftigen Erkältung aussetzte.

Jetzt wurden von Neuem und gegen meinen Rath 22 Blutegel angelegt und Calomel gereicht, da die

Stiche im Auge mit der Röthe zugleich wieder hervorgetreten waren. Es kam ein eiterartiger Ausfluss aus dem Ohr zum Vorschein, den man mit Plumerschen Pulvern bekämpfte. Auch kalte Umschläge wurden reichlich gebraucht.

Als ich nach drei Wochen wieder zu dem Leidenden gerufen wurde, fand ich ihn nicht allein im Zustand höchster Schwäche, sondern auch blind auf dem linken Auge, und dieses ohne Röthe oder Trübung, bei normal gestalteter, unbeweglicher Pupille, in seinem Gesammtumfang sowohl, als seinen einzelnen Theilen verkleinert und von mattem und welkem Aussehen. Selbst die Scheibe der Iris schien etwas kleiner als die Regenbogenhaut des rechten Auges. In der Tiefe aber, scheinbar in der Mitte des Hintergrundes und etwas nach unten, schimmerte in der Grösse einer Linse ein bleiches Licht, welches sich in wenigen Tagen nach beiden Seiten hin ausbreitete, und einen blassröthlichen Schein von sich gab, der allmählig das ganze innere Auge einnahm; ich hatte zum Erstenmale die Entstehung eines amaurotischen Katzen-Auges beobachtet.

Aus einem einzelnen Fall lässt sich sehr wenig herleiten; doch scheint derselbe mit dem des Herrn Professor v. Stöber in Hinsicht des Ausganges Aehnlichkeit zu haben, in welchem der Kranke vielleicht nur zu früh der Beobachtung entzogen wurde. Denn obgleich plastische Lymphe auf der äussern Oberfläche der Aderhaut abgelagert werden kann, so ist doch dazu eine vorangehende Entzündung nöthig, welche dort nicht vorhanden war. Vergl. Schön Handbuch der pathologischen Anatomie des menschlichen Auges. Hamburg 1828., Seite 186. Ob eine Aehnlichkeit unter den Krankheiten auch in den früheren Stadien etwa Statt fand, bleibt dahingestellt.

Es scheint mir glaublich, dass kalte Umschläge

die Symptome der Merkurial-Krankheit des Auges, von den äusseren und mittleren Gebilden desselben, was kein anderes Mittel vermag, zurücktreiben, und auf die Arachnoïdea (Siehe die anatomischen und physiologischen Untersuchungen über das Auge des Menschen, des Herrn Doctor Arnold, 1832 Seite 33), und zwar auf jene Stelle des Auges verpflanzen können, von welcher Herr Professor v. Ammon in der Zeitschrift für Ophthalmologie Bd. 2, Heft 2, sagt, dass sie erst nach der Geburt des Menschen sich konsolidire, dass sie daher zur Verdünnung und Ausdehnung (vorzugsweise wohl in jugendlichem Alter) am mehrsten geneigt, häufig der Sitz des Hydrops und des Staphyloma posticum (Scarpas) werde, und an welcher sich in einem, der beginnenden Verschrumpfung verfallenen Auge, ein ähnlicher Zustand gebildet habe.

Nun äussert schon Beer, in seinem Leitfaden, über das amaurotische Katzenauge, dass er glaube, wie ein Mangel des schwarzen Pigments, dort und am Tapetum der Traubenhaut, durch ein völliges Zurücktreten dieser Sekretion sie bedinge, indem die Verästelungen der Zentralschlagader und der Vene auf dem opalisirenden Hintergrunde bemerklich würden. Kurz man vereinigt sich in der Ansicht, dass Störungen der Sekretion und erhöhte Resorption in der angegebenen Gegend leicht entstehen, und wie es scheint, das amaurotische Katzenauge erzeugen können.

Endlich dürfte auch hieraus die Wirksamkeit des Quecksilbers, etwa im Verein mit Rheumatismen und Skropheln, zur Entwicklung jener Krankheit und wenn es nicht an Sektionen fehlte, ein Zusammenhang mit dem Hydrops und den mehrsten der Staphylome der Hornhaut und Sclerotica, wahrscheinlich werden.

Stettin d. 12. September 1833.

XX.

Die krankhaften Affectionen des Auges und seiner benachbarten Gebilde mit regelmässig-intermittirendem Typus, in so fern sie sich als topische, sogenannte larvirte, Wechselfieber darstellen, oder als Symptom einer Febris intermittens auftreten.

Vom

K. bair. Physikus Dr. STAUB

in Burgebrach bei Bamberg.

Nur in zerstreuten und zum Theil zu wenig beleuchteten Darstellungen und ohne wissenschaftlicher Zusammenfassung sind uns bis jetzt die in Rede stehenden Affectionen bekannt geworden, und wenn auch einige verdienstvolle Arbeiten das Dunkel zu lichten unternahmen, so waren die gewonnenen Resultate nur Lichtstrahlen ohne Concentrationspunkt. Wir haben Kunde von intermittirenden Neuralgien des Auges, wir sind nicht mehr über die Existenz der sogenannten Ophthalmia intermittens in Zweifel, die Febres intermittentes ophthalmicae haben doch als bestehend erwiesen; und dennoch stehen diese pathologischen Momente theils in den Lehrbüchern, theils in den einzelnen Zeitschriften so vereinzelt da, dass man sie jetzt noch nicht in ihrer wesentlichen Einheit zu erkennen vermag. Werfen wir einen Blick auf die frühere Ansichten über das Wesen der intermittirenden Fieber überhaupt, so dürfen wir uns nicht wundern, dass

die älteren Aerzte hinsichtlich der Beurtheilung der larvirten Wechselfieber in Verlegenheit waren, und die Identität derselben mit der Febris intermittens legitima fast unbegreiflich blieb. So lange man nämlich die Gefässreitzungen bei den intermittirenden Fiebern als Fieber und als das Wesentliche derselben betrachtete, und die übrigen Erscheinungen nur eine untergeordnete Rolle spielen liess, hatte man die neurosen Erscheinungen, die Basis und den Entstehungsherd der intermittirenden Affectionen gänzlich übersehen, und das gewonnene verkehrte Resultat war das Hinderniss der wesentlichen Gleichstellung der sogenannten larvirten Wechselfieber mit der Febris intermittens. Unter diesen Umständen konnte man um so weniger daran denken, die verschieden gestalteten und vereinzelten Beobachtungen von intermittirenden Affectionen des Auges in ein Ganzes zu vereinigen; und bis jetzt noch, nachdem man eine bessere und richtigere Ansicht von den intermittirenden Fiebern gewonnen hat, sind statt des Ganzen noch fast die alten Bruchstücke gegeben. Verfasser glaubt demnach keinen fruchtlosen Versuch zu unternehmen, den genetischen Zusammenhang und den bestimmten Formen der intermittirenden Affectionen des Auges näher zu beleuchten, was um so möglicher wurde, da nebst den fremden vorzüglich mehrere selbst gemachte Beobachtungen hiezu benutzt werden konnten.

Nach des Verfassers Ansicht darf man den Sitz der intermittirenden Fieber im perepherischen Nervensysteme und vorzüglich in jenen Parthien desselben, welche mit dem Gefässsysteme und mit der Ganglienbildung in einiger Verbindung stehen, als bestimmt nachgewiesen betrachten; und alle übrigen Erscheinungen sind durch das eigenthümliche Leiden der befallenen Nervenparthien bedingt. Das Froststadium der regelmässigen intermittirenden Fieber zeigt ganz

den reinen nervösen Charakter, die folgenden Fieberbewegungen, eigentlich Gefässreitzungen im Stadium der Hitze sind sympathische, secundäre Erscheinungen, die Folgen des abnormen Zustandes, der die Gefässe umspinnenden oder begleitenden Nervengebilde und auch der Zeitraum der critischen Erscheinungen repräsentirt sich als Ausgleichung des abnorm gewordenen Nervenlebens. Je weiter sich demnach das Grundleiden ausbreitet, oder je nachdem durch ihn mehrere Organe oder Systeme auf sympathische Weise, mit einmal oder auf einander folgend, krankhaft angeregt werden, desto grösser und vielfältiger gestaltet sich entweder auf einmal, oder in gewissen Zeiträumen, die Symptomengruppe bei intermittirenden Fiebern. Aber weder in der Ausbreitung des Grundleidens, noch in der Folgereihe und Grösse der sympathischen Symptome waltet ein positives Gesetz, und wir sehen desswegen vermöge individueller oder äusserer Verhältnisse das Grundleiden öfters als einfache Neurose bestehen, oder die sympathischen Erscheinungen nur theilweise, mit einmal, oder in einer bestimmten Folgereihe auftreten. Aus diesem Grunde kann der Einwurf, dass gerade die sympathischen Erscheinungen öfters die einzigen wahrnehmbaren sind, die gewonnenen Resultate in Betreff der Genesis und der Wesenheit der Intermittentes nicht im geringsten beeinträchtigen, wenn man anders nicht die Wirkung mit der Ursache, welche in diesem Falle gleichzeitig thätig sind, verwechseln will.

Eben so wenig als die verschiedene Dauer und der Typus der einzelnen Paroxismen oder der ganzen Krankheit die Genesis und Wesenheit der Intermittentes in Zweifel ziehen lässt, kann dieses durch die grössere oder geringere Ausbreitung des Grundleidens, durch die Localität desselben oder durch den Mangel irgend eines der Stadien geschehen. Es müssen daher

sowohl die fragmentarischen allgemeinen, als auch die sogenannten larvirten Wechselfieber mit den completen wesentlich gleich erachtet werden, und nur die Ausbreitung und Localität der neurosen Affection bildet eine hauptsächliche Differenz der Gestaltung, nicht aber der Identität. Insbesondere beschränken die sogenannten larvirten Wechselfieber ihre krankhaften Erscheinungen auf eine kleine perepherische Nervenparthie, während sich die Febris intermittens durch das Ergriffensein eines grossen Theils der peripherischen Ausbreitungen des Abdominalgangliensystems und durch Symptome des Allgemeinleidens zu erkennen giebt. Hiedurch stehen beide gewissermassen in gleichem Verhältnisse wie die topischen Entzündungen zum allgemeinen Entzündungsfieber; und mit gleichem Rechte, so wie mit richtiger Bezeichnung, kann man daher die larvirten Wechselfieber, die topischen und die Febris intermittens das allgemeine Wechselfieber nennen.

Das kleine Leben im grossen, das Auge, als abgeschlossenes Ganzes betrachtet, hat seine verschiedenen Entzündungen, seine Gicht, seine Scropheln, Apoplexie und die meisten übrigen pathologischen Momente, wie der Gesammtorganismus, aufzuweisen, und die Wechselfieber in ihren verschiedenen Gestaltungen sind ihr nicht fremd. Ehe jedoch die verschiedenen Gestaltungen und die verschiedenen Formen derselben näher bezeichnet werden sollen, wird es zweckmässig sein, einige allgemeine Eigenthümlichkeiten und Momente der intermittirenden Affectionen des Auges vorangehen zu lassen, wodurch Wiederhohlungen erspart werden können, sowie hiedurch des Verfassers Absicht, die Vereinigung der zerstreuten Ergebnisse des in Frage stehenden Leidens zum Theile schon bezweckt werden soll. Die Wechselfieber im Auge und seiner angehörigen und umgebenden Gebilde haben ih-

ren Sitz in der perepherischen Ausbreitung des Trigeminus und in jenen Augennerven, durch welche die Bedingnisse, wie bei den allgemeinen Wechselfiebern, nämlich innige Verbindung mit dem Gefässysteme und der Ganglienbildung gegeben sind. Das Ganglion Gasseri und das Ganglion ophthalmicum können als der Herd der Augenintermittentes betrachtet werden, und jene Nervenäste und Verzweigungen, welche mit eines der beiden Ganglien in Verbindung stehen, oder in ihnen wurzeln, übernehmen die Ausstrahlung des pathologischen Prozesses. Diese manifestirt sich am häufigsten durch den Ramus frontalis und infraorbitalis des Trigeminus, durch den Nervus oculomatorius, durch die Ciliarnerven und wenn auch die übrigen Nervenverzweigungen des Auges und seiner Umgebung, welche nicht in directer Verbindung mit dem Ganglion Gasseri und ophthalmicum stehen, zuweilen Antheil nehmen, so geschieht es durch Verbindungsfäden von den oben benannten Nerven aus. Diese Angaben, welche sich auf die bestimmt nachgewiesene neurose Natur der Wechselfieber überhaupt und auf die Ansicht des Verfassers gründet, dass ohne Ganglienbildung der intermittirende Prozess sich nicht gestalten könne, findet auch in der reinen neurosen Form des topischen Wechselfiebers im Auge die volle Bestätigung. Bei dieser nämlich äussern sich die pathologischen Erscheinungen rein und anatomisch bezeichnet nach dem Nervenverlaufe, und je nachdem eines der beiden Ganglien, oder beide zugleich den Krankheitsherd bilden, oder je nachdem mehr oder weniger mit ihnen in Verbindung stehende Nervenverzweigungen afficirt, oder hiedurch ihre verschiedenen Functionen anomal werden, gestalten sich auch die verschiedenen Symptomengruppen. Nicht mehr so deutlich nachweisbar nach dem anatomischen Verlaufe der Nerven wird der intermittirende Krankheitsprozess,

wenn das Gefässsystem Antheil nimmt, und zwar aus dem einfachen Grunde, weil durch die Vertheilung des pathologischen Prozesses auf ein anderes weniger sensibles System das Grundleiden latenter wird, und weil die Erregung der sympathischen Gefässreitzung den Wahrnehmungen augenfälliger entgegentritt. Wie schon bezeichnet wurde, sind die topischen Wechselfieber des Auges der allgemeinen Febris intermittens wesentlich gleich und nur hinsichtlich der Gestaltung lassen sich folgende allgemeine Differenzen und Eigenthümlichkeiten anführen. Während die allgemeinen Wechselfieber grösstentheils complet verlaufen, und die drei bekannten Stadien durchführen, zeigen sich die topischen Wechselfieber des Auges häufiger in fragmentarischer Gestaltung, nämlich als reine Neurose, und wenn sich auch ein analoges Hitzestadium einstellt, so fehlen doch in vielen Fällen deutliche critische Erscheinungen. Oertliche Schweisse als Crisen wurden noch niemals beobachtet, und nur zuweilen, wenn der Ramus lacrymalis zugleich afficirt ist, beobachtet man bald kurz vor, bald nach der Beendigung der Anfälle eine vermehrte Absonderung der Thränen, oder die Augenliderdrüsen secerniren eine grössere Menge eines weissgelblichen Schleimes, welcher sich zu dünnen Krusten eintrocknet. Früher legte man bei larvirten Wechselfiebern auf den ziegelmehlartigen Bodensatz des Urins als critische Erscheinung einen grossen diagnostischen Werth; allein in keinen der vom Verfasser beobachteten Fällen, war dieser Bodensatz als Crise zugegen, und seine Gegenwart dürfte auf Zufälligkeiten beruhend angenommen werden. Nicht selten ändern die allgemeinen Wechselfieber ihre Eintrittszeit; das Postponiren und Anticipiren der topischen Wechselfieber im Auge gehört nach des Verfassers Ansicht zu den Seltenheiten. Ein gleiches gilt hinsichtlich ihrer Gestaltung als Duplicität und Dupli-

cation, und der vom Verfasser beobachtete Fall einer Intermittens duplicata im Auge (Beobachtung Nr. VII.) ist wohl der einzige, der bis jetzt bekannt geworden ist. Die allgemeinen Wechselfieber lieben im Durchschnitte mehr den dreitägigen Typus, während sich die topischen Wechselfieber des Auges durch den häufigeren Quotidiantypus auszeichnen; denn der drei und viertägige Verlauf derselben ist im Verhältniss viel seltener. Man will auch intermittirende Ophthalmien mit mehrtägigem, monatlichem, selbst jährigem Typus beobachtet haben, allein so wenig man den allgemeinen Wechselfiebern von mehr als viertägigem Typus Glauben beimessen darf, kann man die topischen Wechselfieber, über den viertägigen Typus hinaus, ausser gegründetem Zweifel stellen. Den einmal behaupteten Typus verändere die topischen Wechselfieber des Auges vielleicht niemals, und es ist noch nicht constatirt, ob, wenn bei allgemeinem Wechselfieber das Auge durch intermittirende Symptome Antheil nimmt, diese mit der typischen Veränderung des ersten gleichzeitig ihre Eintrittszeit verändere, oder ob diese intermittirenden Symptome des Auges sich alsdann noch fortbehaupten können. Die Neigung, Rückfälle zu machen, findet sich bei topischen Wechselfiebern des Auges fast gar nicht, und ohne die Möglichkeit der Recidive durchaus bezweifeln zu wollen, sind doch die bekannt gewordenen Fälle, gleich der vom Verfasser gemachten Beobachtung, dass nämlich bei dem Ortsvorstande B — (Beobachtung Nr. II.) das frühere Leiden nach einem halben Jahre sich neuerdings wieder einstellte, eher als Wiederholungen zu betrachten. In Bezug auf die Dauer der ganzen Krankheit, ob sie nämlich, wie das allgemeine Wechselfieber, der siebentägigen Periode untergeordnet ist, und sich somit mit dem siebenten Anfalle von selbst beendigen kann, hat man noch keine Bestimmtheit; doch scheint sich die Mög-

ligkeit durch die zweite Beobachtung zu beweisen, indem die zweite Gestaltung des topischen Wechselfiebers im Auge sich von selbst mit dem siebenten Anfalle beendigte. Die topischen Wechselfieber im Auge sind sporatische, auf individuellen Verhältnissen beruhende Krankheiten, wesswegen auch ihre epidemische oder endemische Gestaltung nicht möglich ist. Ob sie eine depuratorische Bedeutung haben können und zwar in Bezug auf vorher bestandene örtliche Affectionen des Auges, ist nicht erweisbar, und es dürfte dieses auch nicht leicht stattfinden.

Die ursächlichen Bedingnisse, unter welchen sich das topische Wechselfieber des Auges bildet, sind noch wenig, fast gar nicht bekannt, und dieses um so weniger, wenn es sich um die Gestaltung der verschiedenen Formen handelt. Aller Wahrscheinlichkeit nach liegen immer individuelle Verhältnisse zu Grunde, die bei gegebenen Bedingungen des epidemischen Auftretens der Intermittentes überhaupt, noch einer besondern Anregung bedürfen, um den intermittirenden Krankheitsprozess auf die beschränkte Gränze des Auges und seiner Umgebung hinzuweisen. Wie später gezeigt werden wird, erscheint der intermittirende Prozess im Auge als selbstständiges Leiden, als topisches Wechselfieber, aber auch als Symptom einer allgemeinen Febris intermittens. Im ersten Falle leiden die befallenen Augennerven, selbstständig und unmittelbar; ob dieses aber auch bei der symptomatischen Gestaltung der Fall ist, oder ob sich das Leiden der Abdominalganglien mittelst des Nervus sympathicus an der Verbindungsstelle mit dem Ramus vidianus und Nervus abducens auf das Auge übertrage? ist noch nicht mit Gewissheit erwiesen; obwohl die letztere Meinung die wahrscheinliche ist. Alle vom Verfasser beobachteten Fälle fielen in eine Zeit, in welcher die Intermittentes sehr häufig und epidemisch vorkamen,

und gewöhnlich waren es Leute mit reitzbarem irritablen Nervensysteme, welche vom topischen Wechselfieber des Auges befallen wurden. Allein hiedurch ist noch keine Bestimmtheit gegeben, denn jener Moment, welcher den Krankheitsprocess auf die beschränkte Stelle des Auges determinirt, bleibt noch unermittelt, Das Geschlecht, das Alter, die Lebensweise, Temperatur und Witterungsverhältnisse, mechanische Einwirkungen, Anstrengungen des Sehorganes, das Heer der sogenannten Gelegenheitsursachen, vorausgegangene Krankheiten u. s. w., sind wenigstens bis jetzt noch nicht zulässig, um die Frage genügend zu lösen. Indess verdient es einige Aufmerksamkeit, dass nämlich alle jüngeren, vom topischen Wechselfieber des Auges befallenen Individuen entweder scrophulös waren, oder die deutlichen Spuren des scrophulösen Habitus an sich trugen, und dass sie vor dem Ausbruche des fraglichen Leidens an scrophulösen Ophthalmien gelitten hatten. Diese, weiteren Beobachtungen zu empfehlende Thatsache verbreitet vielleicht ein grösseres Licht über die localen Bedingnisse des Sehorgans zur Bildung des topischen Wechselfiebers; und es lässt sich einigermassen vielleicht schon jetzt annehmen, dass durch scrophulöse Augenleiden eine locale Disposition gegeben werden kann, welche den in der Entwicklung begriffenen intermittirenden Prozess, bei nicht zu mächtiger und allseitiger ursachlicher Veranlassung, zum Determinationsmoment auf die begränzte Stelle des Auges und seiner Umgebung dient.

Die Behandlung des topischen Wechselfiebers im Auge überhaupt hat insbesondere die möglichen Complicationen zu berücksichtigen, ohne deren Beseitigung die gegen die Paroxismen gerichteten Arzneimittel theils fruchtlos, oder nur auf kurze Dauer wirksam sein werden. Bei dem gegenwärtigen stationären Krankheitscharakter sind es vorzüglich abnorme Schleim-

secretionen, Cruditäten im Darmkanale, Anhäufungen von Galle, welche die allgemeinen Wechselfieber so gerne begleiten und compliciren, und auch bei ihrer topischen Gestaltung fehlen sie selten. Diese Zustände müssen zuvor durch wiederholte Resolventia, gelinde Laxantia, namentlich durch Rheum und Mittelsalze, ferner die Anhäufungen von Galle durch ein Emeticum beseitigt werden. Wenn hierauf die Darmausleerungen wieder normal werden, die gastischen Symptome ausser den Anfällen sich mindern oder selbst gänzlich verschwinden, so ist, wenn sie auch während der Anfälle selbst in ihrer Grösse wieder erscheinen sollten, der Zeitpunkt gegeben, die antigastrische Methode auszusetzen, und jene Mittel in Anwendung zu bringen, welche die Wechselfieber-Anfälle zu heben im Stande sind. Unter diesen zeichnet sich durch seinen fast jederzeit sicheren Erfolg das schwefelsauere Chinin aus, welches Verfasser in der Anfallsfreien Zeit in der stündlichen Gabe zu zwei Grane in Verbindung mit Tragea aromatica und Zucker (ana, ½ Scrupel) darreichte. Fast immer blieben nach 8 bis 10 solcher Gaben die Anfälle mit einmal aus, oder auf ihren wiederholten Gebrauch schwanden die schwachen, noch fortbestehenden Andeutungen gänzlich und dauerhaft. Eben so wie bei den übrigen topischen und allgemeinen Wechselfiebern werden sich das Piperin, das Salicin, die China in Substanz, das Eisen, unter dessen Präparaten das kohlensaure und blausaure Eisen, als die wirksameren bei topischen Wechselfiebern genannt zu werden verdienen, weniger wirksam zeigen, und wegen ihrer weniger sicheren Wirkung dürften sie selten in Anwendung kommen. Bleiben diese genannten Mittel alle erfolglos, erzielen sie nur einen momentanen Nachlass, aber keine gründliche Heilung, und ist die Hartnäckigkeit des topischen Wechselfiebers durch keine anderweitige Umstände und Complicatio-

nen begingt, so würde Verfasser zur Anwendung der arseniksauren Salze rathen, deren glückliche Anwendung sich ihm bei anderen hartnäckigen Wechselfiebern bewährt haben. In diesen Fällen verdienen das neutrale arseniksaure Kali und das arseniksaure Natron zu $^1/_{40}$ Gran allmählig steigend bis zu $^1/_{16}$ Gran in 3 bis 6 Gaben in 24 Stunden vor allen anderen Compositionen wegen ihrer sicheren Wirkung den Vorzug, und es steht nicht zu befürchten, dass sich so leicht die gefürchteten Nachtheile des Arsenikgebrauches einstellen werden, welche überdies bei gehöriger Aufmerksamkeit leichter zu beseitigen sind, als jene Nachwehen, welche nach dem Gebrauche der Chinapräparate fast häufiger sind. Eine Causalindication findet beim topischen Wechselfieber des Auges nur dann statt, wenn das eigentliche bedingende Moment, die eigentliche Determinationsursache, erforscht werden kann und diese noch wirksam ist; allein ihre Anwendung hat wegen ihrer längeren Dauer, als es die Beseitigung der Paroxismen erfordert, nur eine prophylactische Bedeutung und damit mehr zu Verhütung möglicher Rückfälle und Wiederholungen. Das Verhalten während und nach den Anfällen ist strenge dasselbe wie bei den allgemeinen Wechselfiebern und obwohl Recidive nicht leicht möglich sind, hat es Verfasser doch rathsam gefunden, wenn der Kranke einige Zeit lang an jenen Tagen, an welchen das topische Wechselfieber hätte eintreten sollen, Morgens eine Dose Chinapulver nimmt und eine halbe Stunde darauf einige Tassen eines starken Kaffees nachtrinkt. In Hinsicht des verschiedenen typischen Auftretens der topischen Wechselfieber des Auges und in so fern diese ein Symptom eines allgemeinen Wechselfiebers sind, finden keine Abweichungen in der Behandlung statt, so wie auch eine geringe Zahl der schon stattgehabten Anfälle, wenn nur die verschiedenen Com-

plicationen beseitigt sind, keinen Aufschub der sogleichen Anwendung der Febrifuga bedingen.

Die intermittirenden Affectionen des Auges lassen sich je nach ihren Erscheinungen in drei Formen eintheilen und jede derselben erhält zwei Abtheilungen, in so fern nämlich die gegebenen Formen als Localkrankheiten für sich selbstständig bestehen (topisches Wechselfieber) oder eine Symptomengruppe einer allgemeinen Febris intermittens (symptomatisches Wechselfieber des Auges) bilden. Die Erscheinungen des fraglichen Leidens geben sich nämlich

a) in ihrer einfachen unvermischten Gestaltung als reine Neurosen zu erkennen; oder

b) das Gefässystem des Auges nimmt sympathisch Antheil; es gestalten sich mit gleicher Andauer, wie das Grundleiden, und bedingt durch dasselbe, active und passive Congestionen; oder

c) die Erscheinungen des intermittirenden Prozesses treten in einem schon krankhaft afficirten Auge auf, wobei beide pathologische Momente neben einander fortbestehen. Die krankhaften Affectionen des Auges, neben welchen der intermittirende Prozess in diesen Fällen sich gestaltet, sind die verschiedenen Entzündungen; und man kann diesem zu Folge nachstehende drei Formen des topischen und symptomatischen Wechselfiebers im Auge feststellen.

Erste Form.

Reine Neurosen der Augengebilde.

A. Als topisches Wechselfieber.

Je nachdem die einzelnen Parthien der Augen und Augenhöhlen-Nerven ergriffen sind, oder die Neurose sich als Schmerz, Krampf, oder selbst als Lähmung darstellt, wird sich im Allgemeinen diese Form mehrfach gestalten. Es kann daher von einer constanten

Symptomatologie nicht wohl die Rede sein; und von dieser wird die Diagnose sehr unsicher und erschwert bleiben, welche nur mit möglicher Sicherheit aus dem regelmässigen intermittirenden Typus der einzelnen Anfälle, aus ihrer meistens gleichlangen Dauer, grade weisen Zu- und Abnahme, und aus dem Erfolge einer gegen das Wechselfieber eingeschlagenen Behandlung entnommen werden kann.

Die in Frage stehende Neurose spricht sich am häufigsten in der Gestalt des *heftigsten Schmerzens* aus, der mit regelmässigem Typus, äusserst selten vor- oder nachsetzend, sich zur bestimmten Stunde mit einmal einstellt, allmählig sich vermehrt, gewöhnlich bis zur Unerträglichkeit sich steigert, hierauf wieder abnimmt, und sich nach 6 bis 12stündiger Dauer gänzlich verliert. Zuweilen geschieht es aber auch, dass der Schmerz gleich anfangs mit seiner ganzen Heftigkeit auftritt, den ganzen Anfall hindurch mit gleicher Identität andauert, und mit einmal gänzlich wieder verschwindet. Dieser Schmerz, wenn er den Ramus frontalis des Trigeminus, was am häufigsten zu sein scheint, befällt, beginnt tief in der Augenhöhle, erstreckt sich nach dessen Verlauf der Sterngegend entlang, und ist nach des Verfassers Beobachtung am heftigsten am Orbitalrande; anfangs ist er ziehend, reissend oder schiessend, dann bohrend, wühlend oder heftig wüthend, und gewöhnlich mit derselben Empfindung, wie beim Beginn, nimmt er, nachdem er die höchste Höhe erreicht hat, allmählig wieder ab. Gleiche schmerzhafte Sensationen werden sich höchst wahrscheinlich einstellen, wenn der Nervus infraorbitalis vom topischen Wechselfieber ergriffen wird, welchen Fall Verfasser noch nicht beobachtete. Ist nicht ausschliesslich einer der genannten Nerven, sondern der Augapfel und seine ganze Umgebung befallen, so erscheint der Schmerz anfangs als starker Druck, der sich endlich in ein hef-

tiges Brennen, Bohren, Nagen und Wühlen umwandelt, ja es kann der Schmerz so heftig werden, dass die Art desselben undeutlich wird, und der befragte Kranke alle schmerzhaften Sensationen erleiden zu müssen angiebt. Während der heftigsten Schmerzen rennen die Kranken gewöhnlich mit Jammern und Weinen im Zimmer umher, suchen sich durch Druck auf das Auge mittelst der Hand oder eines Tuches die Schmerzen, wiewohl meist vergebens, zu erleichtern, und geberden sich oft wie verzweifelnd. Ist die Gestaltung der Neurose rein schmerzhaft, so entdeckt man am Auge selbst keine weitere Veränderungen, das Licht vermehrt die Schmerzen nicht, und nur zuweilen bemerkt man unwillkührliche Vibrationen der Augenlider, so wie auch als Folge des Schmerzes Verzerrungen im Gesichte, welches gewöhnlich sehr bleich und nur in der Umgegend des Auges in Folge des angewandten Druckes leicht und blass geröthet ist.

Als *Krampf* erscheint das topische Wechselfieber des Auges in regelmässigem Typus vorzüglich in den Bewegungsmuskeln des Augapfels und an der Iris; er kann für sich selbst auftreten oder in geringem Grade die schmerzhaften, vielleicht auch die paralytischen Paroxismen begleiten. In diesen Fällen ist der Augapfel in seinen Bewegungen gehindert, nach irgend einer Seite mässig verzogen, wie unbeweglich erscheinend, und beim Versuche ihn zu bewegen, kommt er in eine Art von zitternder Bewegung, die ein spannendes Gefühl in der Augenhöhle und im Auge selbst erzeugt, worauf letzteres wieder seine abnorme Stellung einnimmt. Bei krampfhafter Affection der Iris leiden beständig auch die Ciliarnerven, und durch sie kann auch das Sehvermögen consensuell der Art alienirt sein, dass die Kranken die Gegenstände doppelt, mit dem erkrankten Auge schärfer oder kleiner sehen. Bei der krankhaften Affection fühlt sich

meistens der Augapfel hart an, ein Spannen, ein gelindes Brennen oder Drücken ist zugegen, und bei einer wie erstarrten Iris werden ihre Bewegungen träge oder unmöglich sein.

Von temporärer *Lähmung* einiger Augengebilde, welche sich als topisches Wechselfieber darstellte, kamen dem Verfasser zwei Fälle vor. In beiden waren die Augenlider insbesondere das obere erschlafft, welk, herabhängend, und wie bei Blepharoplegie gelähmt. Hiebei waren insbesondere die Ciliarnerven in halbem Lähmungszustande versetzt, was sich aus der erweiterten Pupille und der trägen Bewegung der Iris zu erkennen gab. Merkwürdig war es zugleich, dass bei diesen Leiden der Ciliarnerven und der Iris das Sehvermögen sehr beeinträchtigt war, denn während der Anfälle sahen beide Kranken die Gegenstände dunkel, wie durch einen schwarzen Flor; ein Umstand, welcher die noch immer räthselhafte und noch zu wenig erforschte Bedeutung der Ciliarnerven beim Sehacte darlegt, und dem Verfasser die früher aus Gründen gehegten Zweifel an der Möglichkeit einer Amaurosis intermittens benahm. Steigert sich nämlich diese topische Affection der Ciliarnerven in einem höheren Grade, als bei den beiden beobachteten Fällen, so wird sich auch die consensuelle Theilnahme der Retina bis zum völligen Erblinden gestalten können. Nach des Verfassers Ansicht erscheinen die intermittirenden Amaurosen in Folge eines Primärleidens der Ciliarnerven und des Ganglion ophthalmicum, während andere Formen zeitweiser in unregelmässigem Typus wiederkehrender Amaurosen gewöhnlich durch Congestionszustände in der Chorioidea und der Retina, insbesondere in Folge eines Hämorrhoidalleidens bewirkt werden, wofür Verfasser einige beobachtete Fälle aufzuweisen hat.

Im Allgemeinen gleicht diese Form des in Rede

stehenden Leidens jener allgemeinen Febris intermittens, welche mit einem Froststadium beginnt, und sich mit diesem beendigt; sie hat nur nervöse Erscheinungen als einzige Symptomengruppe, es fehlen meistens die critischen Erscheinungen und wenn Verfasser auch nach den einzelnen Anfällen oder mit Abnahme der Schmerzen vermehrte Thränensecretion beobachten konnte, so waren diese eher die Folgen des während der Schmerzen zur Linderung derselben vollzogenen Druckes oder Reibens am Auge. Allgemeine Fieberbewegungen und anderweitige Erscheinungen, ausgenommen einiger Complicationen in entfernteren Systemen oder Organen, finden sich bei dieser Art des topischen Wechselfiebers nicht vor, und ein gereitzter, schnellde und frequenter Puls, der sich mit der Höhe der schmerzhaften Anfälle entwickelt, und kurze Zeit nach deren Beendigung fortdauert, ist nichts anderes, als eine durch die Schmerzen und Unruhe des Kranken erregte Gefässreitzung, die daher auch bei der krampfhaften und paralytischen Gestaltung nicht beobachtet wurde. Hinsichtlich der Uebergänge des fraglichen Leidens mangeln dem Verfasser fremde und eigene Erfahrungen und es bleibt ungewiss aber nicht unwahrscheinlich, ob sich in Folge des langen Bestehens oder unrichtiger Behandlung durch endliche Theilnahme der Augengefässe, die folgenden Formen des topischen Wechselfiebers, partielle Lähmungen, Schielen, Augenschwäche, Amaurosen u. s. w. entwickeln können. Aehnlichkeit hat die schmerzhafte Gestaltung des topischen Wechselfiebers mit der Prosopalgie, und man hat sie seither von dieser nicht gehörig unterschieden. Der Gesichtsschmerz lässt sich jedoch, wenn er rheumatischen, gichtischen, venerischen Ursprungs ist, durch Degeneration der Nerven oder der unterliegenden Weich- und Hartgebilde bedingt ist, wegen seiner ursprünglichen Momente und den jeder dieser

Art eigenthümlichen Nebenumstände nicht schwer unterscheiden, und es bedarf hier nur der Unterschiedsdarstellung, wenn der Gesichtsschmerz als reine Neurose auftritt und die den Augengebilden angehörigen Nerven befällt. Das Hauptunterscheidungsmerkmal bleibt immer der regelmässige intermittirende Typus und die fast gleichlange Dauer der Paroxismen, welches dem Gesichtsschmerze mangelt, dessen Anfälle in kürzerer oder selten auch in längerer Andauer, sich zu unbestimmten Zeiträumen, gemeinlich nach vorausgegangenen Gelegenheitsursachen, oft des Tages mehrmalen wiederholen, oft Monate und Jahre lang aussetzen, und sich gewöhnlich allmählig, nicht mit einemmale ausbilden. Der Gesichtsschmerz erscheint häufiger nach dem Verlaufe des Nervus infraorbitalis, vielleicht niemals im Augapfel selbst, da hingegen das topische Wechselfieber häufiger nach dem Verlaufe des Ramus frontalis und im Auge sich entwickelt. Ueberdies ergeben sich noch einige Bestimmungsmomente, dass der Gesichtsschmerz meistens Individuen über die 40er Jahre hinaus befällt, während das topische Wechselfieber im Auge keine Altersklasse verschont, so wie der Erfolg der einzuschlagenden Behandlung bei letzterem fast sicher ist, hingegen der Gesichtsschmerz hartnäckig den meisten der angepriesenen Mitteln widersteht, und häufig nur der Zufall und der Versuch zu einem glücklichen Resultate führt. Die Gestaltungen des topischen Wechselfiebers als Krampf und Lähmung haben mit dem Gesichtsschmerz zu wenig Aehnlichkeit, als dass sie die Diagnose erschweren könnten, und eine Verwechslung mit Migräne, Stirnhöhlenschmerz, venerischen Knochenschmerzen an den Augenhöhlenrändern, und andern schmerzhaften Affectionen des Auges und seiner nahen Umgegend ist nicht so leicht möglich, so wie sich durch besondere Umstände sich erhebende Zweifel durch die ge-

naue Berücksichtigung der oben angegebenen allgemeinen diagnostischen Momente beseitigen lassen werden. Die schmerzhafte und krampfhafte Gestaltung hat der Verfasser niemals an beiden Augen zugleich beobachtet; es sind ihm auch derartige fremde Beobachtungen unbekannt, und es scheint, dass nur die paralytischen Anfälle gewöhnlich beide Augen zugleich treffen können. Die Prognose ist, wenn nur das Leiden zeitig und richtig erkannt wird, sehr günstig, indem die oben bezeichnete Behandlung fast jederzeit die schnellsten und günstigsten Resultate liefern wird.

Erste Beobachtung. Ein Sattlermeister in B— sprach im Jahre 1830, nachdem er seit einigen Wochen einen anderen Arzt gebraucht hatte, wegen folgenden Augenleiden des Verfassers ärztliche Hülfe an. Täglich gegen Morgen 3 Uhr wurde derselbe von einem schiessenden und reissenden heftigen Schmerz, der sich von der Tiefe der rechten Augenhöhle über den Rand der Orbita gegen die Stirngegend hin verbreitete, wie durch einen electrischen Schlag vom Schlafe erweckt. Dieser nahm allmählig heftiger werdend zu, und verlor sich, nachdem er seine höchste Höhe erreicht hatte, gradeweise schwächer werdend, endlich in ein, jedoch nicht sehr schmerzhaftes Spannen des Augapfels, welches meistens bis gegen Mittag anhielt. Während des heftigsten Schmerzens hatte Verfasser das Auge nie beobachtet; beim Nachlasse desselben fand man den erkrankten Augapfel mehr glänzend, fester und feuchter, derselbe konnte nicht mehr so frei und willkührlich bewegt werden, war nach dem innern Augenwinkel hin verzogen, und gerieth bei angestrengtem Versuche, ihn zu bewegen, in eine hin und her zitternde oder schwankende Bewegung. Betrachtete der Kranke während dieser Zustände einen Gegenstand aufmerksam mit beiden Augen, so sah er ihn mit doppeltem Bilde, wovon das eine nicht so klar und

deutlich erschien. Seheversuche mit dem erkrankten Auge allein liessen die Gegenstände deutlicher und schärfer, aber auch kleiner erkennen. Gegen 3 oder 4 Uhr Nachmittags konnte der Augapfel wieder frei bewegt werden, die Doppelsichtigkeit war verschwunden, allein das glänzende Ansehen und die vermehrte Thränenfeuchtigkeit unterschieden das kranke Auge vom gesunden noch merklich. Andere Abnormitäten, ausser einer wie erstarrten Iris, bei etwas erweiterter Pupille, zeigte sich nicht; die übrigen Functionen waren ganz normal, und nur nach den heftigsten Schmerzanfällen war in Folge derselben der Puls etwas gereitzt. Der kräftig gebaute Kranke soll kurz zuvor an einer Gonorrhoe gelitten haben, welche gestört und zu schnell unterdrückt worden sein soll. Anfangs glaubte man daher eine Tripperneuralgie vor sich zu haben, und schlug ein geignetes Verfahren dagegen ein. Quecksilber-Einreibungen mit Opium, innerlich Mercurialia, Visicantia, Einreibungen von Brechweinsteinsalbe, Narcotica u. dgl. mehr, zeigten sich nicht im geringsten nützlich, und nur auf mehrtägigem Gebrauche des blausauren Eisen trat einige Linderung ein, welche jedoch von nicht langem Bestande war. Nachdem ohngefähr 16 bis 18 Anfälle vorüber waren, wurde Verfasser durch den regelmässig intermittirenden Verlauf derselben bewogen, das schwefelsaure Chinin anzuwenden, und auf mehrere Dosen desselben zu 2 Grane blieben die Anfälle aus und kehrten nicht wieder.

Zweite Beobachtung. Der Ortsvorstand B. in R., im diesseitigen Gerichtsbezirke, liess den Verfasser durch seinen Sohn, wegen eines sich täglich Morgens einstellenden Augenschmerzes, der sich gegen Abend wieder verlor, um Rath fragen. Aus dem zwar unvollständigen Berichte, besonders aber, weil im Orte die Wechselfieber in den verschiedensten Ge-

stalten fast endemisch herrschen, vermuthete Verfasser die Gegenwart eines topischen Wechselfiebers und verordnete R. sulph. chinin 2 Gr., trag. aromat. sacchar. alb. ana ½ Drachme, in acht solcher Dosen, wovon stündlich nach dem kommenden Anfalle eine genommen werden sollte. Hierauf stellte sich der tägliche Anfall etwas später und sehr gelinde ein. Auf diese Erleichterung setzte der Kranke die Behandlung nicht fort; als einige Tage später die früheren heftigen Anfälle mit aller Gewalt wieder losbrachen. Nachdem hierauf Verfasser den Kranken besuchte, war gerade ein Anfall in Abnahme und der Kranke berichtete Folgendes. Seit mehreren Tagen stellt sich wieder und fast heftiger als zuvor mit einmal gegen 6 Uhr ein heftiger reissender Schmerz tief im rechten Auge ein, der sich sodann gegen die Stirngegend hin verbreitet. Dieser Schmerz, dem sich bald ein nicht deutlich zu beschreibender Schmerz im Augapfel hinzugesellt, vermehrt sich fast jede Minute, und wenn er fast unausstehlich geworden ist, nimmt er wieder verhältnissmässig ab, und hört gegen Abend 3 Uhr vollkommen auf. Hiebei ist das Sehevermögen nicht im geringsten alienirt; nur bleibt fortwährend auch ausserhalb der Anfälle eine ganz unbedeutende Spannung in den Augenwinkeln zurück. Bei genauer Untersuchung fand man das erkrankte Auge mehr gegen den inneren Augenwinkel stehend, und obwohl mit einiger Mühe nach allen Seiten Bewegungen gemacht werden konnten, so drehte sich doch in der Ruhe das Auge mehr gegen den inneren Winkel zu, und verblieb in dieser Stellung, wenn sich auch das gesunde Auge bewegte. Die Iris contrahirte und eppansirte sich ganz normal; der Kranke empfand nicht die geringste Fieberbewegung, nur klagte er über Appetitlosigkeit, bittern Geschmack im Munde und über einen gelinden Druck in der Herzgrube. Verfasser erkannte vorliegendes Lei-

den als topisches Wechselfieber, und verordnete zur Beseitigung der biliösen Complication ein Brechmittel aus Tart. stibiat., welches mehrmalen eine grosse Menge Schleim und Galle entleerte. Als sich am anderen Tage der Anfall mit gleicher Heftigkeit wieder einstellte, so wurde das schwefelsauere Chinin zu 3 Gr. mit Zusatz von Tragea aromatica und Zucker nach Vollendung desselben die Nacht hindurch stündlich gereicht und des andern Morgens, stellte sich nur ein gelinder dumpfer, nicht schmerzhafter Druck im Auge wieder ein, der jedoch nicht lange anhielt. Die nochmalige Wiederholung der Chininpulver beseitigte aber auch dieses kleine Residuum vollständig. Nach ohngefähr einem halben Jahre erschienen dieselben Anfälle nach Aussage des Kranken ohne alle Veranlassung, wiewohl in mässigerem Grade, aber zu derselben Stunde und gleich lange dauernd, wieder. Wegen dieses gelinderen Verlaufes suchte der Kranke keine ärztliche Hülfe und die Erwartung, dass sich das Leiden von selbst heben würde, hatte ihn nicht getäuscht, denn mit dem 7ten Anfall verschwand dasselbe ohne ärztliche Hülfe.

Dritte Beobachtung. Eine 17jährige noch nicht menstruirte aber kräftig gebaute Taglöhnerstochter wurde im Jahre 1830 täglich mit dem Glockenschlag 2 Uhr Nachmittags von einem unwiderstehlichem Schlafe und zwar zuerst einige Tage hindurch beim Spinnen befallen. Diesen Zufall, auf Rechnung des Sitzens beim Spinnen in der einsamen Stube stellend, suchte sie sich diesen durch häusliche Beschäftigung ausser dem Zimmer und durch Bewegung zu entwehren. Dessen ohngeachtet übermannte sie die Schläfrigkeit, und sie musste sich, um nicht stehend einzuschlafen, mit einiger Kraftanstrengung in das Zimmer begeben, in welchem sie auf dem Stuhle sitzend bis gegen 4 Uhr, wie in den früheren Tagen, einschlief. Schon hatte

sich während 12 bis 14 Tagen dieser Zustand pünktlich um dieselbe Stunde eingestellt und gleichlang angedauert, als Verfasser auf Ansuchen des Vaters einen Paroxismus beobachtete, wobei sich folgendes ergab. Beide obere Augenlider bedeckten, wie bei Lähmung derselben, über die Hälfte des Bulbus, sie fühlten sich schlaff und welk an, und konnten von der Kranken nicht in die Höhe gezogen werden. Die unteren Augenlider schlossen sich nicht ganz an den oberen an, und somit bildete sich ein Spalt, durch welchen nur ein geringes Segment der Cornea durchblickte. Als die Augenlider in die Höhe geschoben wurden, war der Augapfel mehr nach oben und innen gestellt, und die Pupille mässig erweitert, wobei sich die Bewegungen der Iris sehr träge zeigten. Wurde die Schlafende angesprochen oder gerüttelt, so gab sie, auf die Frage: wie sie sich befinde, ob sie, wenn man das Augenlid in die Höhe zog, sehe? sogleich zur Antwort „ich bin recht schläfrig; meine Augen drükken mich, ich sehe Alles wie durch einen schwarzen Flor", und alsbald verfiel sie wieder in Schlaf. Alle übrigen Functionen waren dabei normal, das Gesicht nicht entfärbt oder geröthet, der Puls weich, nicht frequent, und nach den Anfällen erinnerte sich das Mädchen genau der während derselben an sie gestellten Fragen. Als gerade damals die Wechselfieber häufig in Behandlung kamen, erkannte Verfasser diesen Zustand als sogenanntes larvirtes Wechselfieber, und verordnete Pulver aus 2 Gran sulphus chinin. mit Zucker, welche sogleich nach dem Anfalle stündlich gegeben wurden. Am andern Tage stellte sich nicht einmal die geringste Anwandlung von Schläfrigkeit ein, und es war zu bedauern, dass mit dieser baldigen und gänzlichen Beseitigung die Gelegenheit zu anderen wichtigen Versuchen verschwunden war. Ein ähnlicher Fall kam dem Verfasser in der jüngsten Zeit vor.

Bei Gelegenheit eines Krankenbesuches in St— fragte eine Försterswittwe wegen folgendem Zustand um ärztlichen Rath. Täglich um 1 Uhr Nachmittags befiel sie nämlich eine unwiderstehliche Schläfrigkeit, so dass sie sich zu Bette legen musste. Während dieses, bis gegen 2 Uhr dauernden Zustandes sah sie mit dem einen Auge, wenn sie das wie gelähmte obere Augenlid emporhob, alle Gegenstände sehr undeutlich und ganz dunkel, mit dem anderen viel deutlicher, allein doch nicht mit der Schärfe als nach den Anfällen. Das Gehör war dabei nicht unthätig, denn sie hörte während des Anfalles auch das geringste Geräusch in ihrer Umgebung, und konnte sich nach diesem des Gehörten erinnern. Appetitmangel, bitterer Geschmack, Neigung zum Erbrechen waren die übrigen Störungen des Körpers während als ausserhalb der Anfälle, die seither 5 bis 6 mal sich eingestellt hatten. Zur Beseitigung der biliosen Complication und bevor Verfasser zum schwefelsauren Chinin schreiten wollte, wurde ein Brechmittel verordnet, über dessen Erfolg oder über den ferneren Verlauf dieses Leidens jedoch keine weitere Nachricht ertheilt wurde.

B. Als Symptom eines allgemeinen Wechselfiebers.

Obwohl durch Beobachtungen nicht bestätigt, kann doch mit einiger Sicherheit behauptet werden, dass die Neurose, sowie bei der ersten auch bei der zweiten hierher gehörigen Art sich verschieden, hauptsächlich aber als heftiger Schmerz, als Krampf und als Lähmung auftreten könne, indem im Ganzen der Unterschied beider Arten nur in der Gegenwart oder Abwesenheit eines allgemeinen Wechselfiebers begründet ist. Die Diagnose ist hier durch das vorhandene allgemeine Wechselfieber sehr erleichtert, und es ist, wenn man auch die oben angegebenen allgemeinen diagnostischen Momente nicht berücksichtigen wollte, die gleichzeitige

Andauer der topischen Affection eine Andeutung und auch ein sicheres Criterium des beiderseitigen Zusammenhanges und der Wesenheit derselben. Es wurde schon bemerkt, dass im Allgemeinen diese erste rein neurose Form des topischen Wechselfiebers im Auge jener allgemeinen Febris intermittens gleiche, welche mit dem Froststadium beginnt, ohne dass die Zeiträume der Hitze und des Schweisses folgen, und Verfasser glaubt überdies eine Bestätigung darin zu finden, wenn man berücksichtigt, dass in beiden nachfolgenden Beobachtungen das Froststadium der allgemeinen Intermittens das intensiveste und das am längsten andauernde war. Im ersten Falle dauerte ein heftiger Frost beinahe 3 Stunden und im zweiten gegen eine und eine halbe Stunde an, während die darauf folgende Hitze und der Schweiss mässig und nicht lange andauernd waren. Beachtenswerth scheint es aber zu sein, dass in beiden Fällen die topische Affection erst mit Beendigung des Froststadiums begann, und diesem nach als Fortsetzung des rein neurotischen Stadiums betrachtet werden kann. Die Behandlung dieses topischen Leidens fällt mit der des allgemeinen Wechselfiebers zusammen und wird nach Beseitigung allenfalsiger Complicationen durch das schwefelsaure Chinin bewerkstelligt werden können.

Vierte Beobachtung. Ein 30jähriger schlecht genährter Bauersmann, in dessen Orte, wegen enger Lage zwischen zwei beträchtlichen Hügeln und der vielen daselbst sich befindlichen Weihern, die Wechselfieber häufig und sehr hartnäckig fast das ganze Jahr hindurch vorkamen, litt schon seit 6 Wochen an einem 3tägigen Wechselfieber, welches sich gegen Abend mit einem 3 Stunden langen Froste einstellte, auf welchem ein mässiges im ganzen kaum 2 Stunden andauerndes Hitze- oder Schweissstadium folgte. Gegen dieses Leiden würde der Kranke noch nicht ärzt-

Hülfe angesprochen haben, wenn sich nicht eine andere sehr schmerzhafte Affection des linken Auges hinzugesellt hätte. Ohne irgend eine ursächliche Veranlassung erforschen zu können, stellt sich seit 5 Anfällen, so wie sich das Froststadium beendigte, mit einmal ein heftiges Drücken im Augapfel ein, welches sich rasch zu einem reissenden, äusserst schmerzhaften Stirnschmerz steigert, der wieder abnimmt und sich allmählig verliert, wenn der Schweiss beginnt. Während der Schmerzen konnte der Kranke das Auge nicht weit genug öffnen und nicht so deutlich und helle, wie mit dem gesunden sehen; aber weder seine Angehörigen, noch er selbst konnten im Spiegel eine Veränderung, insbesondere nicht die geringste Röthe im Auge entdecken. Verfasser, der den Kranken während eines Anfalles nicht beobachten konnte, verordnete 8 Pulver, jedes zu 2 Gran sulph. chinin mit tragea aromatica und Zucker, wodurch sowohl das allgemeine Wechselfieber als auch das Augenleiden gehoben wurde. Unordnungen in der Diät und im Regimen brachten nach 14 Tagen eine Recidive ohne das Augenleiden zu Stande, welche sich aber durch die Wiederholung der angegebenen Pulver dauernd beseitigen liess.

Fünfte Beobachtung. Ein 15jähriger Lehrjunge hatte ein 1tägiges Wechselfieber, welches mit einem 1½ stündigen Froste begann, welchem Hitze und Schweiss in unbedeutendem Grade folgte. Schon mit dem dritten Anfalle stellte sich während der Höhe des Frostes und bis der Schweiss zu Stande kam, im linken Auge ein wühlender, nagender Schmerz ein, welcher den Kranken nach eigener Aussage bis zum Verzweifeln brachte. So wie die Schmerzen nachliessen, schoss jedesmal während einer halben Stunde ein Strom von Thränen aus dem Auge, welches die Gegenstände während des Anfalls so gut, wie mit dem

gesunden erkennen konnte. Auch in diesem Falle konnte Verfasser den Paroxismus nicht persönlich beobachten, allein aus den genauen Nachforschungen und aus der gegebenen Relation konnte man das Vorhandensein eines topischen symptomatischen Wechselfiebers entnehmen. Wegen gleichzeitiger bilioser Complication wurde ein Emeticum verordnet, welches viele Galle entleerte, und nachdem Chininpulver in schon bekannter Dosis und Form gereicht worden, blieben die allgemeinen und topischen Wechselfieberanfälle bleibend aus.

Zweite Form.

Neurosen, bei welchen die Gefässe des Auges und seiner umgebenden nahen Gebilde oder nur ein Theil derselben durch active und passive Congestionen Antheil nehmen.

A. Als topisches Wechselfieber.

Ihr Auftreten geschieht gewöhnlich unter der Gestalt einer einfachen Taraxis, die sich in regelmässigen Intermissionen und gleich langen Zeiträumen wiederholt. Man hat dieses Augenleiden mit dem Namen Ophthalmia intermittens belegt, welche Benennung theils zu einer unrichtigen Behandlung führt, und nur zu einer Zeit, in welcher man mit dem wesentlichen Charakter der Intermittens noch nicht so vertraut war, als gültig angenommen werden konnte. Eben so wenig als sich das Hitzestadium der Febris intermittens auf eine entzündliche Basis gründet, oder als entzündliches Fieber betrachtet werden kann, darf man bei der sogenannten Ophthalmia intermittens die Röthe des Auges als Entzündung erkennen. Wie nämlich bei der Febris intermittens das Gefässsystem nur sympathisch und auf secundäre Weise durch das eigenthümliche Leiden der Abdominialganglien zu abnormen Be-

wegungen veranlasst wird, wobei das Blut selbst in seinen Mischungsverhältnissen nicht wie bei den Entzündungen und Entzündungsfiebern von seiner Norm abweicht, eben so gestaltet sich bei der Ophthalmia intermittens die Theilnahme der Augengefässe. Die stärkeren und beschleunigten Contractionen und Expansionen der grösseren Gefässstämme, die erethischen Congestionen in dem Copillargefässsysteme und die hiedurch erzeugten Temperaturerhöhungen während des Hitzestadiums bei der Febris intermittens repräsentiren sich demnach bei der sogenannten Ophthalmia intermittens durch Congestionen, Röthung, selbst Hitze der Augenschleimhäute und der Sclerótica, aber nur als Folge des intermittirenden Processes irgend einer Nervenparthie des Auges. Eine Opthalmia intermittens existirt demnach nicht und jener hiedurch seither bezeichnete pathologische Vorgang ist demnach nichts anderes, als ein critischer, manchmal auch ein passiver Congestionszustand in einer Parthie der Augengefässe, welcher durch das eigenthümliche neurose Grundleiden erzeugt wurde, und mit dem Entzündungszustande des Auges nichts als die Röthung und die erhöhte Temperatur gemein hat. Mit Recht darf man demnach diese Form des topischen Wechselfiebers im Auge die vollendete und reine nennen, und an ihr lassen sich öfters die drei durchgeführten Stadien des allgemeinen Wechselfiebers: anfangs Schmerzen, (Froststadium) Röthe und Hitze des Auges, (Hitzestadium) vermehrte Thränen- und Schleimsecretionen (Schweisstadium) wahrnehmen. Diese Form zeichnet sich von der vorigen durch die Theilnahme eines Theils der Augengefässe aus, und von daher mag es kommen, dass sich die Erscheinungen constanter, als bei der vorigen Form gestalten; so wie sich auch durch die Verbreitung des topischen Wechselfieberprozesses auf weniger sensible Gebilde (Gefässe) erklären lässt, dass bei der fraglichen Form die schmerzhaften Sensationen nicht mit

der Stärke wie bei der vorigen auftreten, und dass das ganze Leiden mehr auf den Bulbus beschränkt bleibt. Welche Nervenparthie des Auges aber hiebei vorzugsweise und am häufigsten leide, ist noch nicht erwiesen, dass aber das Ganglion ophthalmicum mehrentheils die Hauptrolle spiele, und dass sich von ihm aus die sämmtlichen Erscheinungen, gleichsam als Ausstrahlungen herleiten lassen, scheint dem Verfasser nicht unwahrscheinlich zu sein. Wie oben schon erwähnt, erscheint das fragliche topische Wechselfieber am häufigsten in Gestalt einer einfachen Taraxis, und dieser Vorgang, dass nur gewöhnlich die Gefässe der Conjunctiva und Sclerotica, nicht aber die tiefer gelegenen des Auges, z. B. der Chorioidea, der Retina etc. an dem intermittirenden Prozesse Antheil nehmen, beruht auf demselben Grunde, dass bei dem allgemeinen Wechselfieber mehr die Gefässe der Haut, und der äussern Gebilde ergriffen werden und sich nur ausnahmsweise congestive Gefässbewegungen nach inneren edlen Organen bilden. Geschieht dieses letztere auch bei dem topischen Wechselfieber des Auges, so ist es nach den bisher bekannt gewordenen Beobachtungen die Iris, welche für sich, oder in Verbindung mit einer leichten Taraxis Theil nimmt, wobei die Ciliarnerven vorzugsweise afficirt zu sein schienen. Diese Fälle, als Iritis intermittens bekannt, sind jedoch sehr selten, und wenn sich die 3 Stadien des Wechselfiebers hiebei durchführen, so entsteht vielleicht ein noch selteneres und gewissermassen räthselhaftes Augenleiden, das Hypopium periodicum sive intermittens.

Der Verfasser hat noch keinen Fall dieser Art des topischen Wechselfiebers im Auge beobachten können, und wenn er sich erlaubt, eine Symptomatologie zu liefern, so ist diese aus den ihm schriftlich bekannt gewordenen Fällen und aus der nachfolgenden Beobachtung entnommen, welche nach Abzug der allgemeinen

Wechselfiebererscheinungen das Bild des in Rede stehenden Leidens liefern wird. Entweder nach vorausgegangenen catarrhalischen, rheumatischen, selbst scrophulösen Augenentzündungen, die sehr deutliche Remissionen zeigten, aber sich gänzlich beendigt haben, oder ohne alle vorausgegangene Krankheitserscheinungen stellt sich mit einmal eine schmerzhafte Empfindung, entweder Spannen, Druck, Brennen oder Reissen im Auge, oder gleichzeitig auch in dessen Umgebung ein, welche Sensationen sich allmählig steigern, öfters aber ganz unbedeutend sind, niemals aber so intensiv werden, wie bei der vorigen Form. Bald mit der Zunahme der Schmerzen wird das Auge blass oder rosenroth geröthet, es entwickeln sich häufig starke Stränge und Gefässnetze in der Conjunctiva von mehr dunklerer Röthe, welche Farbe später auch die feineren und tieferen Gefässe der Conjunctiva und Sclerotica jedoch in geringerer Saturation, annehmen. Haben Schmerzen und Röthung der Augen einige Zeit in Zunahme bestanden und ihre höchste Höhe erreicht, so nehmen sie allmählig, zuerst die Schmerzen, dann die Röthung wieder ab, und hiemit ist gewöhnlich nach 10 bis 20 Stunden der Anfall beendigt. So wie die Röthung des Auges abnimmt, wird die mässig angeschwollene und meistens trockene Conjunctiva feucht, und es stellen sich zuweilen mehrere Stunden hindurch vermehrte Thränen oder copiöse Schleimsecretionen ein, welches letztere insbesondere aus jenen Fällen hervorgeht, welche Beer in Wien als intermittirende Ophthalmoblennorrhöen beobachtet haben soll. Erscheint das topische Wechselfieber als sogenannte Iritis intermittens, so beobachtet man an der Iris einige Farbenveränderungen, dieselbe ist mit Blut überfüllt, sichtbar angeschwollen, mässig contrahirt und in ihren Bewegungen sehr träge. Diese Erscheinungen sind von einem dumpfen oder heftigen Drucke im Augapfel be-

gleitet, und zuweilen gesellen sich schiessende, bohrende oder wühlende Schmerzen nach dem Laufe des Ramus frontalis oder des Nervus infraorbitalis hinzu. Allmählig nehmen auch hier die Schmerzen und die Erscheinungen an der Iris ab, und es kann geschehen, dass sich auf dem Boden der vorderen Augenkammer Lymphe oder eine eiterähnliche Flüssigkeit (Hypopium intermittens) in geringerer oder selbst grösserer Quantität ergiesst, welche aber allmählig und bis zum Erscheinen des nächsten Anfalles gänzlich wieder aufgesaugt wird. Nach den bekannt gewordenen Fällen waren Schmerzen hiebei nicht zugegen, wahrscheinlich waren aber dieselben so gelinde, dass dem Kranken und dem Arzte das Augenleiden erst mit der Bildung des Hypopiums bemerkbar wurde; und von daher mag es kommen, dass man das periodische Hypopium ohne alle vorausgegangene krankhafte Erscheinungen des Auges insbesondere der Iris beobachtet haben will. Die Cornea und die übrigen Gebilde des Auges scheinen bei der sogenannten Ophthalmia intermittens niemals mit zu leiden, und das Sehevermögen nur in seltenen Fällen in sehr geringem Grade gestört zu werden. Nur bei Hypopium-Bildung, wenn nämlich die vordere Augenkammer mit Lymphe oder puriformer Materie stark angefüllt würde, oder wenn in den seltesten Fällen die Gefässe der Choroidea in Mitleidenschaft gezogen würden, könnte temporäre Blindheit erfolgen. Hinsichtlich der Uebergänge und Folgekrankheiten dieser topischen Wechselfieberform des Auges kann man mit Wahrscheinlichkeit annehmen, dass sich zur Neurose dieser Form eine Phlogose hinzugesellt, und somit die zweite Form des topischen Wechselfiebers in die dritte übergeht; oder die hinzugekommene Entzündung drängt die Neurose ganz zurück, verbreitet sich auf die übrigen Gebilde aus, es entsteht allgemeine Augapfelentzündung und das Auge

geht durch die Folgekrankheiten zu Grunde. Die Diagnose ist nicht sehr erschwert, da diese Form des topischen Wechselfiebers schon bekannter ist, und von mehr bestimmteren und auffallenderen Symptomen begleitet wird. Eine Verwechselung wäre nur mit jenen Entzündungsformen des Auges möglich, welche vorzüglich in der Bindehaut und Sclerotica ihren Sitz haben, und sich nebstbei durch genau bemerkbare, an Intermissionen gränzende Remissionen auszeichnen. Diese Remissionen sind jedoch niemals nach jeder Acerbation in ihrer Dauer und Grösse sich gleich, hängen häufig von äusseren Momenten und Zufälligkeiten ab, und werden bei dem grössten Nachlasse nie den Grad erreichen, um sie als regelmässige, in ihrer Dauer und ihrem pünktlichen Erscheinen sich einander entsprechende Intermissionen ansprechen zu können. Ferner sind auch diese remittirende Augenentzündungen durch ihren verschiedenen z. B. catarrhalischen, scrophulösen u. s. w. Charakter und durch jede der diesen Augenentzündungen zukommenden topischen und begleitenden Erscheinungen, z. B. der Art und Weise der Gefässverbreitung, der Entzündungsröthe, der Schmerzen, der Zeit der eintretenden Remissionen u. s. w., zu sehr bezeichnet, um die sogenannte Ophthalmia intermittens mit ihnen verwechseln zu können. Wenn aber den fraglichen topischen Wechselfiebern remittirende Augenentzündungen vorausgegangen sind, so kann es leicht geschehen, dass man eine Recidive vor sich zu haben glaubt, welcher diagnostische Fehler sich jedoch während des Verlaufes der rein intermittirenden, in der Zeit und Dauer entsprechenden Paraxismen heben lassen wird. Die sogenannte Iritis intermittens unterscheidet sich von der reinen und wirklichen Entzündung der Regenbogenhaut, dass sich ihre Symptome schneller entwickeln, die Schmerzen im Verhältniss der Anschwellung und Blutüberfüllung nicht

so heftig sind, der Pupillarrand nicht undeutlich, und die Pupille selbst nicht rauchig erscheint, das Sehevermögen nicht sehr abnimmt, keine Lichtscheue vorhanden ist, der der reinen Iritis vielleicht ein mangelnder Schmerz in den Augenbraunenbogen fehlt, und alle ihr zukommenden Erscheinungen nach einigem Bestehen wieder abnehmen, gänzlich verschwinden und nach einer bestimmten Intermission, gleich lange dauernd und ohne rasche Steigerung, wie dieses bei der Iritis meistens der Fall ist, wiederkehren. Bei der syphilitischen gichtischen Iritis erscheinen Symptome, welche auch ohne Berücksichtigung des Grundleidens sich deutlich von der reinen Regenbogenhautentzündung und von der sogenannten Iritis intermittens unterscheiden, welcher letzteren überdies diese dyscrasischen Complicationen durchaus fremd sind. Das Hypopium intermittens, nach des Verfassers Ansicht immer die Folge der sogenannten Iritis intermittens, lässt nicht leicht eine Verwechselung zu, denn sein periodisches Auftreten und Verschwinden sichert die Diagnose vollständig. Ob die fragliche Form in beiden Augen zugleich sich bilden könne, will Verfasser nicht bezweifeln, gewiss aber ist es, dass dieses nur seltene Fälle sind.

Die Behandlung unterscheidet sich von jener der ersten Form nicht im geringsten, und wenn das schwefelsaure Chinin das Grundleiden, die topische Neurose, beseitigt haben wird, werden auch die Congestionen im Auge, überhaupt der secundäre Antheil des Gefässsystemes, wie beim allgemeinen Wechselfieber, von selbst aufhören müssen. Blutentziehungen und eine strenge Antiphlogose werden ganz nutzlos sein; im Gegentheile kann es geschehen, dass sich die Paroxismen heftiger und länger andauernd gestalten. Hat man einmal das Leiden als topisches Wechselfieber erkannt, so schreite man nach Beseitigung allenfalsiger

Complicationen sogleich zum schwefelsauren Chinin, und fürchte nicht die hie und da präjudicirten Nachtheile der Chinapräparate bei Augenleiden. Leicht könnte aber des Verfassers Rath, der sich nicht auf directe Beobachtungen basirt, als ungeeignet, und insbesondere bedenklichen Aerzten gefährlich erscheinen. Diesen zu entgegnen und ohne andere Gründe anzuführen, darf man nur auf die folgende Form des topischen Wechselfiebers hinweisen, bei welcher selbst die vorhandene Entzündung durch das schwefelsaure Chinin nicht gesteigert wird, sondern durch ihn erst die Bedingnisse zur möglichen Beseitigung derselben gegeben werden. Diesem nach darf man selbst dann nicht von der Anwendung des Chinins abstehen, wenn sich die zweite Form in die dritte umgestalten sollte, wobei übrigens räthlich sein dürfte, eine topische, dem Grade der Entzündung angemessene Antiphlogose zu verbinden oder vorangehen zu lassen. Das Verhalten während und nach den Paroxismen und nach ihrer Beseitigung richtet sich nach den allgemeinen Regeln der Behandlung der Intermittentes; nur möchte Verfasser den Rath beifügen, längere Zeit noch das Sehevermögen zu schonen, vor Verkühlung und Nässe zu schützen, insbesondere aber dieses, wenn die zweite in die dritte Form übergegangen wäre, wobei auch Vorsicht in der Wahl der zur Verhütung etwaiger Recidiven angewandten tonischen und stärkenden Mitteln anzuempfehlen ist.

B. Als Symptom eines allgemeinen Wechselfiebers.

Das bei der ersten Art dieser Form im Betreff der Diagnose, Symptomatologie, Therapie u. s. w. Angeführte mag auch hier gleichgeltend sein, indem sich durch die Gegenwart des allgemeinen Wechselfiebers die Identität beider nicht bezweifeln, eher bestätigen lässt. Ob sich sogleich mit dem ersten allgemeinen

Anfalle, oder vor diesem die topische Affection bilden, oder zu welchen der allgemeinen Paroxismen erst hinzugesellen kann, konnte Verfasser durch Beobachtungen noch nicht bestimmt ermitteln. Eben so bleibt es ungewiss, ob, wie im nachfolgenden Falle, auch die Localaffection mit dem allgemeinen Wechselfieber der Identität nach jedesmal correspondire, ob das allgemeine Wechselfieber bei nicht ärztlicher Einschreitung sich verlieren, und die topische Affection bleiben und länger andauern, oder diese bei fortbestehenden allgemeinen Wechselfiebern wieder zurücktreten können; Umstände deren Kenntniss über die Gesetze und Bildung der topischen Wechselfieber im Auge ein grösseres Licht als bisher verbreiten werden.

Sechste Beobachtung. Eine 18jährige Bauerstochter in Sch. zeigte noch deutliche Spuren eines scrophulösen Habitus, und soll früher mehrmalen an einer wahrscheinlich scrophulösen Augenentzündung gelitten haben, die sich aber seit mehreren Jahren nicht mehr eingestellt hatte. Im Jahre 1833 wurde sie nach überstandenen Varioloiden bald darauf von einem Wechselfieber befallen, welches mit dreitägigem Typus seine Stadien vollständig durchlief. Beiläufig mit dem 6sten Anfalle, stellte sich kurz vor Beendigung des Froststadiums ein reissender und schiessender Schmerz am rechten Auge und an dessen Umgebung ein, der sich sehr bald zu einem nicht unbedeutenden Grade erhob. Zugleich röthete sich der Augapfel anfangs mehr hellroth, bis er mit der Höhe des Anfalles fast schmutzig roth wurde. Zahlreiche Gefässbündel und Netze waren auf der Schleimhaut des Augapfels bemerkbar, die Conjunctiva palpebrarum war mässig aufgelockert, dunkelroth, und die Augenlider selbst waren wie eresipelatöse mässig angeschwollen. Mit dem afficirten Auge sah die Kranke alle Gegenstände deutlich, und konnte dasselbe ohne die geringste Beschwerde nach allen

Richtungen bewegen; nur schienen die Irisbewegungen etwas träger als im gesunden Auge von Statten zu gehen, welches letztere übrigens auch in der Höhe des Hitzestadiums glänzend und ganz blassroth erschien, übrigens aber ganz schmerzlos war. Mit der Abnahme des Fiebers minderten sich die Schmerzen und die Röthe des Auges fast in gleichem Verhältnisse und die nach der Beseitigung des allgemeinen Paroxismus einige Zeit noch sichtbare, gelinde Röthung und Empfindlichkeit des leidenden Auges, war an den folgenden, nämlich fieberfreien Tagen ganz verschwunden. An fieberfreien Tagen bemerkte man jedoch einige Vermehrung der Thränenfeuchtigkeit und an den Augenliderrändern hingen kleine Krusten von vertrocknetem Schleime. Indem das allgemeine Wechselfieber mit galligten Erscheinungen verbunden war, so liess man sich durch die topische Affection des Auges nicht abhalten, als Vorkur und zur Vereinfachung des pathischen Prozesses ein Emeticum aus vier Granen Brechweinstein bestehend, zu geben, dessen Erfolge ein mehrmaliges Erbrechen von Galle, und weniger Schmerzen während des hierauf folgenden etwas kürzeren Anfalles waren. Auf stündliche Darreichung von zwei Granen Chinin mit Tragea aromatica und Zukker trat weder das allgemeine Wechselfieber, noch die topische Affection mehr auf, und zur Verhütung einer Recidive wurde einige Zeit hindurch am Tage des stattfinden sollenden Anfalles eines der oben genannten Pulver genommen.

Dritte Form.

Neurosen des Auges mit gleichzeitiger Complication des entzündlichen Prozesses.

A. Als topisches Wechselfieber.

Diese Form des topischen Wechselfiebers im Auge steht in geradem Verhältnisse zu jener allgemeinen

Intermittens, bei welcher irgend ein Organ gleichzeitig während und ausserhalb der Anfälle von einer Entzündung befallen ist. Regelmässige, alle Stadien durchführende Wechselfieber, begleitet mit Brustfell-, Lungen- und Hirnentzündungen, wobei das entzündliche Fieber ausserhalb der Anfälle jedoch in geringerem Grade fortdauerte, hat Verfasser in seinem Gerichtsbezirke, in welchem die Intermittentes in allen Formen häufig und endemisch vorkommen, mehrmalen beobachtet. Diese, im Verhältniss jedoch seltene Fälle repräsentiren sich aber auch im Auge als topisches Wechselfieber, nur mit mehr Bestimmtheit und Deutlichkeit, und nach des Verfassers Beobachtungen unter folgenden Erscheinungen: Nachdem mehrere Tage selbst Wochen hindurch, häufiger unter Verschlimmerung als zeitweiser Besserung, eine Entzündung der mehr nach Aussen gelegenen Gebilde des Auges, entweder mit reinem, oder häufiger mit rheumatischem, catarrhalischen oder scrophulösen Charakter bestanden hatte und noch fortbesteht, wird das erkrankte Auge, ohne alle wahrnehmbare Veranlassung, mit einmal und zur bestimmten Stunde sehr schmerzhaft und zwar in einem so vermehrten Grade, als dieses in den früher vorhandenen Acerbationen niemals der Fall war. Diese Schmerzen, gewöhnlich auch anderer Art, als in der früheren Entzündungsperiode, werden immer heftiger, die Entzündungsröthe gesättigter, und wenn beide eine bestimmte Höhe erreicht haben, nehmen sie gewöhnlich in gleicher Progression wieder ab, und verschwinden zuletzt in so fern wieder, als sie sich auf den Grad vor dem Anfalle, oder selbst auf einen geringeren reduciren. Diese reducirten Symptome bestehen nun bis zum nächsten Anfalle, insbesondere aber die Röthe des Auges, permanent fort, und die Schmerzen werden häufig verhältnissmässig so unbedeutend empfunden, als wären sie nicht mehr vorhanden, obwohl nach der Intensität

und dem Charakter der fortbestehenden Entzündung ein gelinder Druck, ein gelindes Brennen, Spannen, einige Empfindlichkeit gegen das Licht u. s. w. noch bemerkbar sind. Nach einer bestimmten Zeit und ebenfalls gleich lange dauernd und intensiv wiederholen sich nun die Anfälle. Die hiebei stattfindenden Schmerzen concentriren sich grösstentheils im Augapfel oder verbreiten sich nach dem Verlaufe der aus der Augenhöhle hervortretenden Nerven, besonders nach dem Verlaufe des Ramus frontalis, und sind gewöhnlich nach dem Charakter der gleichzeitigen Entzündung verschieden. So z. B. wird bei der bestehenden katarrhalischen Entzündung der Schmerz wühlend, drükkend; bei der rheumatischen reissend, stechend, brennend, und bei der scrophulösen bohrend, stechend oder dem Ramus frontalis entlang, reissend sich darstellen. Während der Anfälle wird die Entzündungsröthe allmählig oft mit einmal gesättigter, die dem Charakter der Entzündung entsprechende Gefässverbreitung wird anfangs noch wahrgenommen, die Gefässe entwickeln sich aber später vielfältiger, indem sich neue Gefässbündel und Netze bilden, durch welche nur an kleinen Stellen die rothbraune Sclerotica zuweilen durchscheint, wobei die Augenbindehaut mässig aufgelockert erscheint, zuweilen aber auch so aufgelockert und geröthet ist, dass sie ein dunkelrothes Fleisch darstellt. Nach der basischen Entzündung kann sich die Entzündungsröthe und die Art der Gefässverbreitung verschieden gestalten, wesswegen kleine Differenzen von obiger Beschreibung fast immer stattfinden können, und dieses um so mehr, je nachdem das topische Wechselfieber in diesen Fällen die Form der reinen Neurose behaupten kann, und nur in Folge der Schmerzen das entzündliche Leiden vermehrt; oder indem das Grundleiden des intermittirenden Prozesses, nämlich die Neurose, sich auch auf das ohnehin schon krankhaft affi-

cirte Gefässsystem überträgt. Die bei den verschiedenen Entzündungen bestehenden vermehrten Secretionen von Schleim und Thränen, hören während der Anfälle, wenigstens bis zur Abnahme derselben gewöhnlich ganz auf, das Auge ist trocken, heiser, gespannter, scheint zuweilen vergrössert zu sein, und nur wenn der Anfall sich beendigen will, erscheinen die bestandenen Secretionen auf einige Stunden in vermehrtem Grade, gleichsam als Crisen des Anfalles. Eine vermehrte Lichtscheue, Schmerzen beim Eröffnen des Auges im hellen Zimmer und Augenliderkrämpfe selbst in heftigem Grade, besonders bei scrophulösen Entzündungen, waren in jedem der vom Verfasser beobachteten Fälle zugegen, und dürften während der topischen Wechselfieberanfälle dieser Form wahrscheinlich selten mangeln. Haben sich durch die vorausgegangene Entzündungen Phlyctänen, Abszesse und Geschwüre der Hornhaut, Eiteransammlungen in der Augenkammer, Gefässfortsetzungen auf der Hornhaut, Verdunklungen und Entzündung derselben, so wie überhaupt die Aus- und Uebergänge der basischen Entzündung des Auges gebildet, so werden diese während der Anfälle des topischen Wechselfiebers gewöhnlich unverändert fortbestehen, jedoch kann man beobachten, dass sie sich nach diesen verhältnissmässig verschlimmern und gefahrdrohend werden. Je nachdem die Schmerzen während der Anfälle heftig waren, das befallene Individuum reizbare Nerven besitzt, oder auch ausser den Anfällen die Augenentzündung in beträchtlichem Grade fortbesteht, können Fieberbewegungen, jedoch mehr erethischer Art, fortwährend vorhanden sein, welche sich während der Anfälle nicht sehr vermehren, und von den Fieberbewegungen der zweiten Art dieser Form genau unterscheiden lassen. Wie schon bemerkt wurde, verschlimmert sich nach jedem Anfalle das entzündliche Leiden des Auges, tiefer ge-

legene Augengebilde werden in Mitleidenschaft gezogen, und es könnte sogar allgemeine Augapfelentzündung und Zerstörung des Bulbus die Folge sein. Insbesondere scheint die Entzündung sich auf die Cornea und Iris am ersten zu verbreiten, und Anfänge von Hornhauttrübungen, Hornhautentzündungen, Leucomen, Hornhautabszessen, Hypopien werden sich öfters nach dem Verlaufe einiger Anfälle erkennen lassen. Hauptsächlich aber wird dieses und um so eher der Fall sein, wenn schon lange Zeit vor dem topischen Wechselfieber die Augenentzündung bestanden hat, diese einen specifischen Charakter besass, die topischen Wechselfieberanfälle einen heftigen Grad erreichen und in kurzen Zwischenräumen auftreten. Wenn gleich in den meisten Fällen dem topischen Wechselfieber dieser Form der entzündliche Prozess vorausgeht, so kann es auch geschehen, dass diese sich erst während der Anfälle des topischen Wechselfiebers der zweiten Form entwickelt, ja es ist sogar möglich, dass im Verlaufe sehr schmerzhafter Anfälle der ersten Form, insbesondere bei sehr sensiblen, zu Entzündungen geneigten Personen, in Folge der heftigen Schmerzen eine Entzündung des Auges sich hinzugesellt, welche sich auch ausserhalb der topischen Wechselfieberanfälle fortbehauptet, und diesem nach die erste Form in die dritte sich umgestaltet; für welche letzte Behauptungen der Verfasser analoge Beobachtungen von Neuralgien des Auges aufzuweisen hat.

Die Diagnose, ohne deren Sicherstellung in den einzelnen Fällen die Behandlung keinen günstigen Erfolg haben wird, ist bei dieser Form öfters mit grosser Schwierigkeit verbunden. So viel dem Verfasser bekannt ist, hat man diese Form des topischen Wechselfiebers im Auge, obwohl sie, wie es scheint, nicht sehr selten vorkommen mag, noch nicht beschrieben. Höchst wahrscheinlich nahm man in vorhandenen Fäl-

len die einzelnen Paroxismen für Acerbationen der schon bestandenen Entzündung, die man mit antiphlogistischen Mitteln in ausgedehntem Grade behandelte, wodurch es geschah, dass, da man die Neurose als Unterhaltungs- und Steigerungsmoment des entzündlichen Antheils nicht berücksichtigte, dieser wieder die Oberhand gewann, und dass, nachdem sich die Aus- und Uebergänge der Entzündung gebildet hatten, der behandelte Arzt um so weniger auf seinen diagnostischen und therapeutischen Fehler aufmerksam werden konnte. Nur der genausten Beobachtung und Berücksichtigung folgender Momente wird es gelingen, die Diagnose sicher zu stellen. Diese Momente sind:

1) Kürzere oder längere Zeit während einer noch fortbestehenden Augenentzündung, ohne deutliche wahrnehmbare Veranlassung, gewöhnlich auch ausser der Zeit, in welcher die einzelnen basischen Entzündungen ihre Acerbationen machen, tritt mit einmal eine Verschlimmerung des Augenleidens, insbesondere der Entzündungsröthe und des Schmerzens ein, welche Erscheinungen zur nämlichen Zeit, gleichlang und heftig dauernd, nach einem oder mehreren Tagen sich wiederholen, und hiemit an und für sich einen deutlichen intermittirenden Typus beobachten.

2) Die Entzündungsröthe steht hiebei in Verhältniss zu den früheren eigentlichen Acerbationen in ungleich höherem Grade, sie ist viel dunkler, gesättigter, und die der basischen Entzündung eigenthümliche Gefässverbreitung wird auf der Höhe des Anfalles ganz undeutlich.

3) Fast in gleichem Verhältnisse wie die Entzündungssymptome sind die sich hinzugesellenden Schmerzen gleich anfangs anderer Art, als in der früheren Entzündungsperiode, sie sind jetzt verhältnissmässig äusserst heftig, fast unausstehlich, in allen Fällen aber intensiver.

4) Ausserdem kommen häufig noch andere krankhafte Erscheinungen, z. B. schiessende Schmerzen nach dem Verlaufe des Ramus frontalis, Lichtscheue, Augenliderkrämpfe, Abnehmen des Sehevermögens hinzu; Erscheinungen, welche früher nicht vorhanden waren, der basischen Entzündung fremd sein können, durch die schon vorhandenen Folgeübel nicht bedingt werden und sich nur während der einzelnen Anfälle behaupten.

5) Sämmtliche Symptome während der Paroxismen erscheinen, wie schon bemerkt, nicht einmal, steigern sich rasch bis zu ihrer höchsten Höhe, nehmen in gleichen Progressionen wieder ab, und zeichnen sich hiedurch von den gewöhnlichen Acerbationen genugsam aus.

6) Sind Fieberbewegungen bei der Augenentzündung vorhanden, so werden sie sich in verhältnissmässigem Grade bei den Acerbationen steigern, während sie bei den heftigsten topischen Fieberanfällen im Vergleiche zur Intensität der Symptome um ein geringes vermehren oder sich nur in erethischer Form in Folge der heftigsten Schmerzen hinzugesellen.

7) Die topischen Wechselfieberanfälle und die vorhandene Augenentzündung stellen zwei sehr verschiedene Symptomenreihen dar, von denen jede eigentlich eine bestimmte Zeit ihres Auftretens und ihrer Andauer, eine consequente Aufeinanderfolge hat, und somit einigermassen jede für sich einen intermittirenden Typus beobachtet, welcher das hauptsächlichste Moment der Diagnose liefert.

Die Prognose richtet sich vorzüglich nach der baldigen Erkennung des fraglichen Leidens; in welchem Falle dieselbe günstig gestellt werden kann. Werden aber die einzelnen Paroxismen als Folgen und Acerbationen der gleichzeitigen Entzündung beurtheilt, und mit antiphlogistischen Mitteln fortwährend behandelt,

so werden sich jederzeit die Entzündungszufälle verschlimmern, die Aus- und Uebergänge der basischen Entzündungen sich allmählig einstellen, und die Vorhersage wird keine günstigen Aussichten gewähren. Ist hingegen der gegebene Fall richtig und zeitig erkannt, und der topische Wechselfieberanfall zeitgemäss beseitigt worden, so wird die noch fortbestehende Entzündung einer gelinden passenden Behandlung, in vielen Fällen selbst der Naturhülfe weichen. Die Ausgänge und Folgekrankheiten des entzündlichen Antheils lassen, wie es scheint, eine günstigere Vorhersage zu, wenn sie sich erst nach dem Zutritt der topischen Wechselfieberanfälle gebildet, und keinen zu bedeutenden Grad erreicht haben; sind hingegen dieselben vor den Wechselfieberparoxismen als Folge der vorausgegangenen Entzündung vorhanden gewesen, so dürfte die Prognose nach Umständen ungünstiger gestellt werden.

Die Behandlung hat insbesondere zwei Indicationen, die Beseitigung der Intermittens und des entzündlichen Prozesses zu berücksichtigen. In den meisten Fällen wird die bestehende Entzündung durch den intermittirenden Prozess unterhalten oder gesteigert; es werden sich nach mehreren Anfällen bald üble Nachfolgen der Entzündung einstellen, und in diesen Fällen würde die schleunige Beseitigung des topischen Wechselfiebers dem Vorwärtsschreiten des entzündlichen Prozesses Einhalt thun. Allein in manchen Fällen konnte dieser eine solche Intensität durch sich selbst erlangt haben, dass eine zuvorige Minderung durch eine topische und selbst allgemeine Antiphlogose nothwendig, und dass eine voreilige Anwendung der Febrifuga schädlich werden konnte. Anderseits steht zu erwarten, dass bei einer nicht zeitgemässen, zu lange fortgesetzten antiphlogistischen Behandlung der intermittirende Prozess nur in seiner Intensität gesteigert

und dass, wenn im Falle die Entzündung vom intermittirenden Prozess abhängig wäre, diese kräftig unterhalten, und statt Rückgänge nur grössere Fortschritte machen werde. Es treten demnach bei der Behandlung dieser Form des topischen Wechselfiebers im Auge die Fragen auf: welcher von beiden Prozessen soll zuerst behandelt, und wie lange soll im erforderlichen Falle vor der Beseitigung der topischen Intermittens die antiphlogistische Behandlung fortgesetzt werden? Eine Entscheidung wird mit möglicher Sicherheit aus der Prävalenz beider Prozesse entnommen werden können, wobei aber auch die Zeit des Bestehens derselben in Betracht kommen muss. Ist nämlich der Fall, dass sich zeitig in der Entzündungsperiode das topische Wechselfieber entwickelt, dass die Entzündung zuvor schon eine nicht unbedeutende Intensität erreicht hat, dieselbe während der ersten topischen Wechselfieberanfälle durch diese nämlich sich nicht mehr vermehrt; oder ist der Fall, dass beim Uebergange der ersten und zweiten Form des topischen Wechselfiebers in die dritte, die entstandene Entzündung des Auges sich rasch in einem hohen Grade ausbildet, so wird es gerathener sein, einige Tage hindurch, dem Grade und dem Charakter der Entzündung entsprechend, antiphlogistisch zu verfahren; und wenn hiedurch die entzündlichen Symptome nur einigermassen in Abnahme gebracht worden sind, sogleich zur Beseitigung des topischen Wechselfiebers zu schreiten. Wird aber durch die Antiphlogose kein Rückschreiten der Entzündung bewirkt, ist diese schon vom Anfange nicht intensiv, gesellt sich erst in ihrem späteren Verlaufe die Intermittens hinzu, und wurde eine antiphlogistische Behandlung schon zum Voraus in Anwendung gebracht, so kann man in den allermeisten Fällen der Prävalenz des intermittirenden Prozesses gewiss sein, dessen alsbaldige Beseitigung

hierauf dringend nothwendig ist. Kommen jedoch Fälle vor, bei welchen die Priorität der Behandlung eines von beiden gleichzeitigen Prozesse zweifelhaft bliebe, so würde Verfasser, indem nicht leicht möglich ist, dass bei einer sehr acut und intensiv verlaufenden Ophthalmie der intermittirende Prozess sich hinzugesellen kann, und da dieser in den meisten Fällen die gleichzeitige Entzündung unterhält, zur sogleichen Darreichung der Febrifuga rathen. Werden diese auch, insbesondere das schwefelsauere Chinin, unter vielen Fällen dennoch einmal zu frühzeitig angewendet werden, so steht nach des Verfassers Erfahrung in manchen anderen Fällen nicht zu befürchten, dass hiedurch die bestehende Augenentzündung zu einem gefahrdrohenden und unverbesserlichen Grade gebracht werde; im Gegentheil kann manchmal selbst Vortheil entstehen, indem, wenn hiedurch der intermittirende Antheil beseitigt werden wird, die nun zur Einfachheit reducirte Entzündung leichter und sicherer behandelt werden kann. Die Behandlung dieser Form des topischen Wechselfiebers selbst richtet sich ganz nach der früheren allgemeinen Angabe, wobei entweder zuvor, oder nachfolgend, die dem Charakter und der Intensität der bestehenden Entzündung entsprechende Antiphlogose verbunden werden muss. Währt nach Beseitigung des intermittirenden Prozesses die Entzündung, wie dies öfters der Fall sein dürfte, in sehr vermindertem Grade oder in täglicher Abnahme fort, so kann man der Naturhülfe die gänzliche Beseitigung überlassen, wobei noch längere Zeit, bei Beobachtung eines geeigneten Regimens, alle möglichen schädlichen Momente sorgfältig abgehalten werden müssen. Wäre hingegen im anderen Falle die Fortsetzung der entzündungswidrigen Methode unerlässig, so werde diese nur mässig in Vollzug gesetzt, indem analoger Weise, wie beim allgemeinen Wechselfieber, durch

ein zu energisches antiphlogistisches Verfahren der Wechselfieber-Antheil wieder hervorgerufen werden könnte. Rückbleibende, der Entzündung ihr Dasein verdankende Folgekrankheiten erfordern eine, den Regeln der Wissenschaft angemessene Behandlungsweise, und werden, wenn sie sich erst bei schon vorhandenen Wechselfieberanfällen gebildet, keinen zu bedeutenden Grad erreicht haben und nicht durch andere Momente unterhalten oder gesteigert werden, häufig noch eine Heilung oder Verbesserung zulassen.

Siebente Beobachtung. Der 10 und einige Jahre alte Sohn des amerikanischen Consuls M. in B., ein zarter, jedoch nicht schwächlich gebauter Knabe, mit äusserst lebhaftem Temperamente und von nervöser Constitution, hatte schon mehrmalen an einer Entzündung der Meibomischen Drüsen gelitten, die sich öfters auf die Augenliderschleinhaut fortsetzte, mit Lichtscheue und vermehrter Thränensecretion verbunden war, jedesmal aber beseitigt wurde. Am 27. Juni 1831 wurde Verfasser wegen einer sehr bedeutenden Blephorophthalmia scrophulosa catarrhalis des linken Auges zu Rathe gezogen, welche sich in hohem Grade durch Lichtscheue, starken Thränenabfluss, Augenliderkrampf, stechenden und darauf folgenden drückenden Schmerz bei gewaltsamen Oeffnen des Auges auszeichnete, und gleichzeitig mit Schnupfen, Husten, Appetitlosigkeit und einem catarrhalischen Fieber verbunden war. Auf gelinde schweisstreibende und kühlende Mittel, bei trockenem Augenverbande, war nach einigen Tagen die catarrhalische Complication beseitigt und eben so schnell (4. July) war die nun einfache erethisch scrophulöse Entzündung des Auges auf ein im Nacken gesetztes Vesicans und nach anhaltendem Gebrauche des verstärkten Conrad'schen Augenwassers verschwunden. Nach zweitägiger Beseitigung aller Erscheinungen entzündete sich das-

selbe Auge am 6. Juli unter gelinden fieberhaften Zufällen wiederholt, und bei gleichem Symptomenbestande wurde obige Behandlungsweise neuerdings in Anwendung gebracht, wobei nach 10 Tagen gänzliche Heilung eintrat, und der Kranke wieder seinen Unterrichtsstunden ausser dem Hause beiwohnen konnte. Am 22. Juli setzte er sich nach einer sehr erhitzenden Belustigung und am ganzen Körper schwitzend, während er sich in einem luftigen Abtritte entblösst hatte, einer Verkühlung und hierauf einer Durchnässung aus, worauf sich gegen Mitternacht Fieberzufälle und sehr bedeutende stechende Schmerzen im linken Auge einstellten. Am 23. Juli war das Auge sehr entzündet, lichtscheu, stark thränend, die Augenlider waren stark angeschwollen, krampfhaft zusammengepresst, und bei gewaltsamem Oeffnen des Auges entdeckte man dasselbe von einer scrophulösen Entzündung in sehr bedeutendem Grade befallen. Gleichzeitig war ein beschleunigter Puls, vermehrter Durst, Appetitmangel, belegte Zunge, Kopfweh und Hitze am ganzen Körper vorhanden, wesswegen ein Decoctum Altheae mit Nitrum und oxygenirte Salzsäure und auf das Auge ein trockener Ueberschlag verordnet worden. Gegen Abend konnte das Auge von selbst wieder geöffnet werden, dasselbe schmerzte nicht mehr, die Thränensecretion war vermindert, und selbst die fibrelischen Erscheinungen hatten fast gänzlich nachgelassen. Bis gegen Mitternacht schlief der Kranke ruhig, als er mit einmal wie durch einen elektrischen Schlag, der sich tief aus der Augenhöhle des Ramus frontalis entlang in die Stirn- und Scheitelgegend verbreitete, geweckt wurde. Dieser Schmerz und gleichzeitig ein heftiger Druck im Augapfel nehmen jede Minute mehr zu, Augenliderkrampf und später vermehrte Thränensecretionen stellten sich ein, und nachdem diese Symptome ihren höchsten Grad erreicht hatten, wobei sich der

Kranke hin und her warf und dabei laut aufschrie, hörten sie unter allmähliger Abnahme gegen Morgen 2 Uhr ganz auf, und der Kranke schlief wieder ruhig ein. Gegen Morgen 4 Uhr wiederholte sich derselbe Anfall mit gleicher Heftigkeit und dauerte etwa über eine Stunde. Am Morgen des 24. Juli war die Entzündung des Auges vermehrt, dunkelrothe, pinselförmige Gefässbündel durchzogen die etwas aufgelockerte Conjunctiva des Auges, vermehrte Thränen- und Schleimsecretionen, Augenliderkrampf und bedeutende Lichtscheue waren noch vorhanden, und ausser einem gelinden Spannen und Druck fühlte der Kranke keine Schmerzen. Als Folge der während der Nacht ausgestandenen Schmerzen bemerkte man den Puls gereizt, etwas gespannt, aber nicht im geringsten voll, die Hauttemperatur nicht erhöht, den Durst nicht vermehrt, nur über Appetitmangel klagte der Kranke; die übrigen Functionen gingen normal von statten. Schon gegen Mittag verloren sich die so eben bezeichneten Symptome, die Lichtscheue, der Augenliderkrampf, die vermehrten Thränen- und Schleimsecretionen waren nur noch in geringem Grade vorhanden, aber an der Röthung und Entzündung des Auges bemerkte man nur erst gegen Abend einige Besserung, wobei aber fortwährend der Puls gereizt verblieb. Verordnet wurden trockener Verband und innerlich, um einige Stuhlgänge zu erzielen, eine Mixtur aus Nitrum und Glaubersalz. In der folgenden Nacht wiederholten sich gegen 12 und 4 Uhr Morgens dieselben Anfälle der vorigen Nacht, nur waren sie etwas gelinder; aber die Entzündungssymptome waren am andern Tage dieselben. Am 25., besonders aber am 26. Juli waren die nächtlichen Anfälle ausserordentlich heftig. Am 28. Juli war nach einem nicht so heftigen Paroxismus das Auge weniger lichtscheu, aber stärker geröthet, schmerzhafter und sonderte viele Thränen

und Schleim ab; die Augenlider mässig angeschwollen, waren weniger stark krampfhaft zusammengezogen, und bei erzwungenem Oeffnen des Auges machte der Bulbus starke convulsivische Bewegungen. Als dieser nach mehreren Oeffnungsversuchen ruhiger wurde, entdeckte man die Cornea matt, wie angehauchtes oder rauh geschliffenes Glas, und von ihren Rändern aus setzten sich gegen ihre Mitte einzelne Gefässe fort, woher es kam, dass der Kranke bei seinen Sehversuchen die Gegenstände ganz undeutlich erkannte. Der Puls war hiebei nicht stark gereizt, vermehrter Durst und erhöhte Temperatur waren nicht zugegen, aber der Stuhlgang war seit einigen Tagen nicht erfolgt und der Leib gespannt und aufgetrieben. Dem zu Folge wurden 10 Stück Blutegel hinter das Ohr gesetzt und innerlich Calomelpulver gereicht, worauf mehrere grüne Stuhlgänge und einige Erleichterung am entzündeten Auge sich einstellten. Bis zum 31. Juli waren regelmässig Nachts gegen 12 Uhr und Morgens 4 Uhr die oben beschriebene Anfälle, gleich lange andauernd, wiedergekehrt, so wie auch das entzündliche Augenleiden mit täglicher Zunahme fortbestanden hatte, wobei keines der angewandten Mittel, als Ableitungen durch entfernte Hauptreize, Calomelpulver, Augenwasser aus Sublimat und Narcotica, eine Boraxauflösung mit Belladonnaextract als Augenwasser, Einreibungen der Merkurialsalbe mit starken Zusatz von Opium u. dergl. m. Linderung, oder nur eine sehr geringe und vorübergehende Besserung brachte. Verfasser erkannte nur in den nächtlichen Anfällen ein topisches Wechselfieber, und dieses als die Ursache des hartnäckigen Fortbestandes und der Verschlimmerung der in demselben Organe vorhandenen Entzündung, und verordnete hierauf Pulver, bestehend aus 2 Grane Chinin, tragea aromatica mit Zucker ana ½ Drachme, wovon stündlich eines genommen werden musste. In der

darauf folgenden Nacht und nie mehr stellten sich die nächtlichen Anfälle ein, und jetzt erst wurde gegen die noch fortbestehende scrophulöse Augenentzündung, welche am Morgen nach dem letzten Anfalle sich schon um vieles gebessert hatte, das gewöhnliche Conrad'sche Augenwasser in Anwendung gebracht, und zwar mit solchem Erfolge, dass am 6. August alle krankhaften entzündlichen Symptome verschwunden waren. Gegen mögliche Recidive wurde ein Fontanell am Arme gesetzt, und während einiger Tage noch das Unguentum Neapolitanum mit Extractum Hyoscyami in der Stirngegend eingerieben.

B. Als Symptom eines allgemeinen Wechselfiebers.

Das ganze Bild der in Frage stehenden Form des topischen Wechselfiebers wiederholt sich hier als Symptom eines allgemeinen Wechselfiebers. Nachdem eine reine oder specifische Augenentzündung einige Zeit bestanden hat, gesellt sich mit einmal und nach einer bestimmten Zeit sich wiederholend, ein allgemeiner Wechselfieberanfall hinzu. Hiebei entwickeln sich am Auge alle im vorhergehenden Abschnitte bezeichneten Symptome, welche während des allgemeinen Wechselfieberanfalles fortbestehen, und sich mit diesem beendigen. Ob sich die Entzündung und die Symptome des intermittirenden Prozesses am Auge [während einer schon vorausbestandenen allgemeinen Intermittens erst ausbilden können, kann durch die Erfahrung noch nicht bewiesen werden. Hiebei sind gewöhnlich die schmerzhaften Sensationen am Auge [während der Frostzeit am heftigsten, im Hitzestadium erlangt die Röthe und Hitze des Auges ihren höchsten Grad, und mit dem Eintritt des Schweisses mindern sich die localen Erscheinungen am Bulbus und seiner Umgebung; und es stellen sich zuweilen selbst topische Krisen ein. Die Diagnose ist hier um so leichter, als das

vorhandene allgemeine Wechselfieber und die mit ihr genau in Verbindung stehende topische Affection des Auges zu deutlich dastehen, um übersehen werden zu können. Auch die Prognose ist günstiger zu stellen, weil man bei leichterer Diagnose eine frühere Anzeige zur richtigen Behandlung erlangt, und sich desswegen die Folgekrankheiten, ohngeachtet der gewöhnlichen heftigeren Intensität der topischen Symptome des Auges, nicht so leicht einstellen. Die Erscheinungen des allgemeinen Wechselfiebers treten nach diesseitiger Beobachtung mit der topischen Affection des Auges als Intermittens gleichzeitig auf, und es ist dem Verfasser nicht wahrscheinlich, dass sich die fragliche Art dieser Form aus der vorhergehenden durch Zutritt allgemeiner Wechselfiebersymptome hervorbilde. Die Behandlung differirt mit der vorigen nicht im geringsten, und hat dieselben Indicationen zu erfüllen.

Achte Beobachtung. Der vierjährige Sohn eines Schusters von T. wurde wegen einer schon lange bestehenden Conjunctivitis scrophulosa des rechten Auges mit sehr bedeutender Auflockerung der Schleimhaut und torpidem Charakter, und die sich auch schon auf der Cornea erstreckt, und hier Eitererguss, Trübung und Auflockerung zu Stande gebracht hatte, der Behandlung des Verfassers übergeben, welcher wohl die Beseitigung der sehr hartnäckigen Entzündung erzielte, allein nicht verhindern konnte, dass ein, besonders die Mitte und die untere Hälfte der Cornea einnehmendes Leucom zurückblieb. Einige Wochen darauf entzündete sich mit diesem leucomatösen auch das linke Auge, und die bestürzten Aeltern suchten sogleich ärztliche Hülfe. Sowohl das rechte leucomatöse, als auch das linke Auge waren krampfhaft geschlossen, sehr lichtscheu, und wurden sie mit einiger Anstrengung geöffnet, so sah man die Bindehaut beider Augen sehr aufgewulstet, schmutzig roth, wobei viele Thränen mit

Schleimstreifen vermischt, hervorstürzten. Nach einigen Tagen besserte sich auf den Gebrauch von Calomelpulver mit Specificum jalappae, welches häufige schleimige Stühle zu wege brachte, und eines Augenwassers mit Sublimat und Belladonnaextract, das Leiden merklich, indem die Lichtscheue, die Auflockerung der Bindehaut, die saturirte Röthe derselben und der häufige Thränenerguss bedeutend nachgelassen hatten. In gleichem verbesserten Zustande verblieben nun 14 Tage lang beide Augen, als mit einmal dieselben sich mehr rötheten und besonders während des Morgens sehr schmerzhaft wurden. Die Augenliderdrüsen waren jetzt bedeutend angeschwollen und entzündet, secernirten viel Schleim und mit dem 5ten Tage der Verschlimmerung sah man Gefässverzweigungen auf der etwas matten Hornhaut des linken Auges, und in der vorderen Augenkammer einigen Eitererguss. Diese Zustände nahmen täglich mehr zu, und es stand, da ohnerachtet der meisten und vorzüglich gerühmten allgemeinen und topischen antiscrophulösen Mitteln keine Besserung erfolgte, und mit dem 16ten Tage auch zwischen den Hornhautlamellen stellenweise Eiterergusss entdeckt wurde, eine gänzliche Erblindung zu befürchten. Am benannten Tage besuchte Verfasser anderer Geschäfte halber Morgens frühzeitig den Kranken, der so eben vom Schlafe aufwachte, wobei das sehr bleiche und kalte Gesicht auffallend war. Nicht lange stund es an, als der Knabe unruhig wurde, sich mehrmal zu schütteln und zu gähnen begann, und die Mutter jetzt äusserte: „nun wird er wieder kränker“. Auf die Frage, ob dieser Zufall öfters schon vorhanden gewesen wäre, sagte sie, dass dieser seit 10 bis 12 Tagen alle Morgen eingetreten sei. Es würde nähmlich nach mehrmaligen Schütteln und Gähnen der Knabe unruhig, weine beständig fort, klage über grosse Schmerzen im Auge, werde dann am ganzen Körper sehr

heiss, und so wie sich im Gesichte Schweiss einstelle, träte wieder allmählig Ruhe ein. Dieser ganze Zufall dauerte nur 5 Stunden, und Verfasser konnte, da er meistens gegen Mittag den Kranken besuchte, diesen seither niemals beobachten; die Mutter selbst glaubte nichts Besonderes und Bedeutungsvolles darin zu finden. Verfasser beobachtete nun während einer halben Stunde den Anfall, und sah ganz deutlich nach ¼stündigem Bleichwerden des Kranken, zeitweisen Schütteln und Gähnen, wobei sich an beiden Augen keine Veränderungen des Bestehenden wahrnehmen liessen, wie sich allmählig Hitze einstellte, der Knabe jetzt über unerträgliche Schmerzen in beiden Augen zu klagen anfing, die Augenröthe gesättigter und dunkler wurde, und die Auflockerung der Bindehaut um ein Merkliches zunahm. Die Lichtscheue und der Thränenerguss waren während der Hitze eher vermindert als vermehrt. Bei dem Abendbesuche fand Verfasser den Knaben mit offenen Augen im Bette sitzen, und die Mutter bestätigte, dass der heutige Anfall auf dieselbe Weise wie die früheren verlaufen sei und gleich lange, bis etwa halb zehn Uhr, gedauert habe. Auf diese Beobachtung und Aussage der Mutter diagnosticirte Verfasser eine Complication des torpid-scrophulösen entzündlichen Augenleidens mit einem topischen und allgemeinen Wechselfieber, wodurch ersteres unterhalten und vermehrt wurde, und verordnete ein starkes Decoctum Chinae mit Syrupus mannatus. Am folgenden Morgen, nachdem der Knabe die Nacht hindurch von dem verordneten Decocte genommen hatte, stellte sich zur bestimmten Stunde der Anfall, wiewohl nicht halb so heftig mehr ein, und blieb am zweiten Tage gänzlich aus. Unter Fortgebrauch des China-decoctes, der örtlichen Anwendung eines Augenwassers mit Sublimat und Belladonnaextract, und zeitweisen Abführungsmitteln war in wenigen Tagen

der Eitererguss in der vorderen Augenkammer des linken Auges und zwischen den Hornhautlamellen verschwunden, und nach 10 Tagen keines der Entzündungssymptome mehr vorhanden. Als nach einem Jahre Verfasser den Knaben wieder sah, war das Leucom des rechten Auges bis über die untere Hälfte der Cornea verschwunden, so dass die mehr erhöhten Gegenstände deutlich gesehen werden konnten.

Neunte Beobachtung. Die ehemalige Wirthin R. in B., ein reizbares, mehr mageres und cachectisch aussehendes Individuum, welches zuweilen an Menstrualanomalien und Rothlauf litt, bekam in Jahre 1833 wahrscheinlich in Folge einer Verkältung eine catarrhalische Augenentzündung des rechten Auges, gegen welche einige Tage hindurch trockene Ueberschläge, Warmhalten und eine gelinde Diaphorese angerathen wurden, und als hierauf keine Besserung erfolgte, ein Augenwasser mit schwefelsaurem Zink und einige Tropfen Laudanum verordnet wurden. Als beiläufig nach 14 Tagen der Verfasser die Augenkranke wieder besuchte, hatte sich das Augenleiden nach seitherigem Fortgebrauch des genannten Augenwassers nicht im geringsten gebessert, im Gegentheile hatte es eine gefahrdrohende Gestalt angenommen, indem es jetzt das Ansehen einer scorbutischen Augenentzündung hatte. Zahlreiche Gefässstränge der Augenbindehaut mit schwärzlich rothem Blute gefüllt und mässig angeschwollen, bildeten ein Netz, durch welches eine merklich violette Färbung der Sclerotica durchschimmerte. Die Augenliderschleimhaut, dunkelroth geröthet, war sehr aufgelockert, und hatte sich am unteren Augenlide etwas nach Aussen umgeworfen. Das Auge thränte stark, war gegen das Licht sehr unempfindlich, und die Hornhaut zeigte ein mattes, schmutziges und bestaubtes Ansehen, wobei sich schon Ansätze zur Fortsetzung der Bindehautgefässe

auf die Cornea bemerkbar machten. Das Sehevermögen war etwas gestört, und die Gegenstände konnten nur wie beim beginnenden grauen Staare in der Stellung gegen die dunklere Seite des Zimmers deutlicher wahrgenommen werden. Die Bewegungen des Auges selbst und der äusserlich bläulichen Augenlider gingen mit einiger Trägheit von statten; übrigens hatte die Kranke, wenn das Auge verbunden war, ausser einem gelinden Druck keine Schmerzen. Auf dem schmutzig erdfahlen, etwas aufgetriebenen Gesichte bemerkte man bläuliche, an den Rändern allmählig mit der Haut sich vermischende, Flecken von verschiedener Grösse, und stellenweis bläulich aussehende Knötchen, wie Acne indurata. Der Puls war nicht beschleunigt, etwas träge, klein und weich, wobei sich die Kranke, bei nicht ganz verlorenem Appetite sehr ermattet fühlte. Bei sehr genauer Nachforschung ergab sich, dass bald nach den ersten Tagen des Augenleidens sich immer um den anderen Tage des Morgens, mit einmal, ein fortwährend sich steigernder Schmerz im kranken Auge einstellte, nachdem ohngefähr eine halbe Stunde lang ein starker Schüttelfrost vorausgegangen war. Während dieses Schmerzes, der sich blos im Augapfel concentrirte und bei jedem Anfalle heftiger wurde, gegenwärtig über 4 Stunden andauert, und nur gegen Abend sich allmählig verlor, steigerte sich die Abnahme des Sehevermögens, die übrigen Symptome des Auges und eine bedeutende Lichtscheue traten ein. Mit dem Aufhören dieses Anfalles trat wohl eine sehr merkliche Remission der Augenentzündung ein, allein dieselbe steigerte sich denn doch zu dem angegebenen gefahrdrohenden Grade durch die sich regelmässig am 3ten Tage wiederholenden allgemeinen und topischen Paroxismen. Wegen 4stündiger Entfernung von der Kranken, konnte Verfasser, was sehr nothwendig gewesen wäre, diese nicht täglich beobach-

ten, und war desswegen bei diesem gefahrdrohenden Leiden in einiger Besorgniss. Nachdem jedoch erkannt worden war, dass die Augenentzündung durch ein vorhandenes Wechselfieber, besonders durch das topische im Auge unterhalten und gesteigert, sich bei der cachectischen Constitution der Kranken nur zu jener gefahrdrohenden Gestaltung erheben konnte, zu deren Heilung zuerst die Beseitigung des Wechselfiebers als nöthig erachtet wurde, wurden zu diesem Behufe Pulver aus schwefelsaurem Chinin mit Tragea aromatica und Zucker verordnet, welche am Tage nach dem zunächstkommenden Fieberanfalle genommen wurden. Der Kranken hatte man aufgetragen, über den Erfolg der verordneten Pulver dem Verfasser Nachricht zu ertheilen; was jedoch nicht geschah. Beiläufig 14 Tage darauf sah Verfasser die Kranke wieder, welche berichtete: dass nach genommenen Pulvern kein Fieberanfall und keine Schmerzen sich mehr im Auge eingestellt hätten, dass schon am 3ten Tage hierauf die Röthe des Auges nur noch ein wenig bestanden, die Lichtscheue ganz abgenommen, und das Sehevermögen sich vollständig wieder hergestellt habe. Auch die allgemeine Körperschwäche, die bläulichen Flecken der Acneknötchen im Gesichte hatten sich gänzlich verloren und am krank gewesenen Auge konnte man ausser einer vermehrten Thränensecretion nicht die geringste Abnormität beobachten; wobei zugleich bemerkt werden muss, dass das allgemeine Aussehen der Kranken sich um ein Bedeutendes gebessert hatte.

XXI.

Tuberculöse Entartung des Hirnanhanges, als Ursache der Diplopie und des Strabismus

vom

Geh. Hofr. und Prof. Dr. BECK

in Freiburg.

Die Erfahrung hat gezeigt, dass krankhafte Bildungsverhältnisse des Gehirns Störungen der Function des Sehens zu bewirken vermögen. Diese Störungen gehen gewöhnlich von den die Empfindung vermittelnden Theilen aus; zuweilen ist jedoch die Störung der Sensation die Folge eines abnormen Zustandes derjenigen Theile, durch welche die Bewegung des Auges vollführt wird. Die Diplopie ist gewöhnlich durch die in der Sehachse nicht zusammentreffenden Stellung beider Augen bedingt, womit sich eine Ungleichheit der Bewegung der Augen in Bezug auf Geschwindigkeit und Vollkommenheit derselben verbindet. Die Harmonie der Bewegung beider Augen kann durch eine in der Schädelhöhle befindliche Structurveränderung gestört werden, wenn diese auf einen Bewegungsnerven des Auges so einwirkt, dass dessen Einfluss durch Druck oder Reiz gehemmt oder alienirt wird. Als

Beleg für diese Ansicht wird die nachfolgende Beobachtung dienen.

Abraham L. v. M. trat am 30. April 1834 in die chirurgische Clinik ein. Derselbe befand sich in dem 17. Lebensjahre; reitzbares Temperament und schwächliche Constitution bestanden, und die Zeichen einer eingewurzelten Scrophulosis stellten sich dar. Der Leidende trieb das Gewerbe eines Goldarbeiters. Ein Zurückgehen bei der Vornahme des Krankenexamens auf frühere Verhältnisse des Befindens zeigte, dass die gewöhnlich im Kindesalter vorkommenden Krankheiten Statt hatten, dass von früher Jugend an scrophulöse Drüsenanschwellung, chronischer Schnupfen, aufgebrochene Nase und andere, das Bestehen der scrophulösen Dyscrasie bezeichnende Symptome vorhanden waren. Der Leidende war in physischer Ausbildung zurückgeblieben, und litt nicht selten an Cephalalgia. In geistiger Beziehung war weder Zurückbleiben, noch ungewöhnliche Entwicklung zu bemerken. Der junge Mann hatte eine gute, friedliche Gemüthsart, und beschränkte seinen stillen Umgang auf einen kleinen Kreis seiner Bekannten. Das Kopfweh hatte etwa 6 Wochen vor dem Eintritt des Leidenden in die Krankenanstalt beträchtlich zugenommen. In diesem Zeitpuncte trat Diplopie ein. Zuweilen wurde der Leidende durch eine, jedoch nur wenige Augenblicke andauernde Blindheit in Vollführung der Arbeit gestört. Störung der Verdauung fand nicht Statt, und ungestört bestanden die intellectuellen Verrichtungen. Die Gemüthtsstimmung des Patienten blieb unverändert. Der Kranke wurde, nicht der angegebenen Verhältnisse wegen, welche dem Leidenden und seinen Bekannten unbedenklich erschienen, sondern wegen Parulis zur Aufnahme in die Klinik empfohlen. Diese hatte auf der rechten Seite ihren Sitz. Das Zahnfleisch war mässig geschwollen und entzün-

det. Die Zahnfleischentzündung und die hierdurch veranlasste Anschwellung des Gesichts auf der leidenden Seite wurde durch cariöse Zähne bedingt. Der Mund konnte nur wenig geöffnet werden. Die Parulis wurde vier Tag nach der Aufnahme durch Zertheilung vollkommen beseitiget.

Wichtiger als die Parulis erschien eine in der Achselhöhle der linken Seite befindliche Drüsengeschwulst entzündlicher Art. Diese hatte seit 3 Wochen sich gebildet. Die Entstehung und Ausbildung derselben fand ohne Schmerzen Statt. Die Geschwulst hatte die Grösse des Eyes einer Henne, sie war stark geröthet, die Temperatur derselben war jedoch nicht erhöht, sie liess sich hart und knotig, besonders nach oben und hinten anfühlen. Die Geschwulst verursachte keine Schmerzen. Auf die Geschwulst wurden Breiumschläge gelegt. Als am 15. Tag die Geschwulst erweicht, die Haut verdünnt sich darstellte, und in Anwesenheit der Flüssigkeiten erkannt worden, fand die Eröffnung und Entleerung Statt. Die Oeffnung wurde erweitert. Die Abscesshöhle zeigte Mangel an Thätigkeit; es wurde deshalb ein mit Ungt. digestiv. bestrichenes Charpiebäuschchen in dieselbe eingeführt. Abends wurde Patient von heftigem, mehrere Stunden andauernden Froste befallen; diesem folgte Hitze mit beschleunigtem Pulse, hochgeröthetem Gesichte, trockner Zunge und Eingenommenheit des Kopfes. Der Fieberanfall entschied sich durch copiösen Schweiss. Am 16. Tag nach dem Eintritt in die Anstalt war das Fieber verschwunden, und der Kranke fühlte sich wohl. Esslust war vorhanden. Bei dem Verbande wurde eine beträchtliche Masse des degenerirten abgestorbenen Drüsengewebes, welches sich abgesondert hatte, entfernt. Am 17. Tage wurde beim Verbande eine ähnliche Masse weggenommen. Der Rand der Pectoralis major stellte sich entblösst dar. Da der Kranke nicht

zu Stuhl gegangen war, so wurde ein eröffnendes Clystir gegeben. Am 18. Tage zeigte der Abscess gute Beschaffenheit, die Heilung des Abscesses schritt in den folgenden Tagen voran, und das Gesammtbefinden stellte sich günstig dar. Am 23. Tage Abends stellte sich der Krankheitszustand in grösserer Heftigkeit und Ausdehnung dar. Es trat ein Fieberanfall ein, welcher durch Frost und nachfolgende Hitze erkennbar war. Der Appetit des Kranken verminderte sich von dieser Zeit an, und verlor sich endlich gänzlich, der Harn wurde sparsam entleert, es bestand Verstopfung, die Kräfte sanken beträchtlich. Die Schmerzen im Kopfe traten von diesem Zeitpuncte an mit grösserer Andauer und Heftigkeit ein, sie verloren sich jedoch auch jetzt zuweilen vollkommen. Erleichterung hatte jedes Mal Statt, wenn Nasenbluten eingetreten war. Die Diplopie belästigte den Kranken sehr. Die Pupillen beider Augen bewegten sich gehörig, und den verschiedenen Abstufungen des einfallenden Lichtes entsprechend; auch hatte das Doppelsehen nur dann Statt, wenn beide Augen geöffnet waren. Wurde das eine Auge geschlossen, so fand Doppelsehen nicht Statt. Das linke Auge neigte sich gewöhnlich nach innen, und befand sich im Zustande des Strabismus convergens. Blepharoplegia war nicht vorhanden. Die Augenlider konnten willkührlich geschlossen werden, und der Leidende bewegte das schielende Auge in jeder Richtung. Die Gesichtsmuskeln zeigten kein abnormes Verhältniss, weder in Beziehung auf Empfindung noch in Beziehung auf Bewegung. Momentane geistige Verwirrung mit Sopor, aus welchem jedoch der Kranke leicht erweckt werden konnte, wurde jetzt wahrgenommen. Der Abscess in der Achselhöhle hatte seine Beschaffenheit bedeutend verändert. Die Eiterung war unterdrückt, die Umgebungen des Abscesses stellten sich heiss und geschwollen dar, der Patient

klagte über Schmerzen, welche bis zum Schultergelenke sich fortsetzten. Auf die, der Entzündung des Abscesses und der Ausbreitung derselben entsprechende örtliche entzündungswidrige Behandlung verminderten sich der Schmerz und die Geschwulst; es stellte sich die Eiterung, jedoch von dünner, blutiger Beschaffenheit, her. Ein fistulöser Gang stieg in der Achsel bis gegen den Rabenschnabelfortsatz. Es fand keine Anhäufung von Jauche in der Tiefe Statt. Die allgemeine Behandlung war ableitend.

Eine auffallende Aenderung zeigte sich am 28. Tage Abends, wo der Kranke, vollkommen fieberfrei, in einem sehr erregten Zustande des Nervensystems sich befand. Die Gesichtszüge waren sehr belebt; derselbe sprach gegen seine Gewohnheit viel, lebhaft und verständig. Dabei war die Stimme auffallend grell und unstät. Dieser Zustand dauerte bis zum 29. Tag Abends an, wo Frost sich einstellte, welchem Hitze folgte.

Von diesem Zeitpuncte an trat der Zustand des Sopor noch deutlicher hervor. Wurde der Kranke angerufen, so gab er auf die gestellten Fragen Antwort, verfiel aber wieder in Sopor und stilles Delirium. Er klagte über das Gefühl grosser Ermüdung. Der Appetit hatte sich gänzlich verloren, Durst war vorhanden. Mehrere Male trat Erbrechen von Schleim und Galle ein. Am 1. Juni war der Puls schnell und veränderlich, die Zunge war trocken; das Herabsinken des Körpers gegen das Fussende des Bettes zeigte grosse Erschöpfung. Der Kranke lag im Zustande des Sopor mit halbgeöffneten Augen, wobei die Cornea nach oben gerollt war. Erweckt klagte er über Schmerz im Rücken und Nacken, und Schwierigkeit sich zu bewegen. Diese Schwierigkeit bestand jedoch ohne Lähmung, selbst ohne Lähmung des obern Augenlides. Die Pupille, welche etwas erweitert war, zeigte verminderte Beweglichkeit. Die Untersuchung längs des Rückens zeigte keine äusserliche bemerk-

bare Ursache für diese Schmerzen. Die Secretion im Abscesse hatte sich sehr vermindert, die Empfindlichkeit war sehr gering, die Umgebungen des Abscesses heiss. Es wurden gelind erregende Mittel innerlich gereicht. Der Kranke starb in der Nacht von 4. auf den 5. Juni, nachdem der Sopor anhaltend geworden war, und die Erschöpfung die höchste Höhe erreicht hatte.

Die Leicheneröffnung wurde 36 Stunden nach dem Tode vorgenommen. Der Abscess in der Achselhöhle hatte von unten die Kapsel geöffnet durch eine sehr kleine Oeffnung. Im Gelenke, welches frei von Entzündung war, wurde etwas Eiter vorgefunden. Weder die caritas glenoidea, noch der Gelenkkopf zeigten eine krankhafte Beschaffenheit. Die Gefässe des grossen und kleinen Gehirns waren sehr ausgedehnt, von Blut strotzend, ebenso die Gefässe der pia mater und dura mater, welche mit dem Schädel in ungewöhnlich fester Verbindung stand. Das Gehirn stellte sich erweicht dar. Beim Durchschnitte zeigten sich viele blutige Puncte. Die seitlichen Hirnhöhlen waren mit Wasser angefüllt und ausgedehnt. Die Glandula pituitaria stellte sich bedeutend verändert dar. Sie war in eine nussgrosse, kugelige Masse umgewandelt, welche in dem entsprechenden Theile des Gehirns eine Grube sich gebildet hatte. Der Querdurchmesser von einer Seite zur andern betrug 14 Linien, der Durchmesser von vorn nach hinten 1 Zoll. Die Geschwulst füllt die fossa pituitaria aus. Sie tritt etwas von dem Tuberculum sellae turcicae zurück; sie geht nach hinten über die Sattellehne, lamina perpendicularis, hinüber. Die Geschwulst entwickelt sich vorzüglich gegen die linke Seite und lässt den Processus inclinatus medius der rechten Seite unbedeckt. Der Sinus sphenoidalis der rechten Seite ist durch den Druck der Geschwulst durch ein beträchtliches Loch geöffnet,

doch tritt die Geschwulst nicht durch dasselbe in diese Schleimhöhle ein. Der Sinus cavernosus der linken Seite ist zusammengedrückt, zum Theil zerstört. Der Nerv. oculo motorius ist auf der linken Seite stark nach aussen gedrückt, so wie der N. trochlearis, weniger der N. orbitalis und der N. abducens. Der Sehnerve zeigt sich vollkommen unbeschädiget und frei von Druck. Die erwähnten Nerven sind im Baue nicht verändert. Eine feste fibröse Kapsel umgiebt die Geschwulst, der mittlere und obere Theil derselben ausgenommen, wo die Geschwulst wie aufgesprungen und zerfallen sich darstellt. Die Faserhaut hängt hinter dem Sattel mit der Dura mater fest zusammen, oder geht vielmehr in diese über. Nachdem die Kapsel weiter geöffnet worden, so zeigte sich der Inhalt käseartig und bröcklig, etwas in der Mitte erweicht, mit der Tuberkelmasse, in welcher Erweichung beginnt, vollkommen in Uebereinstimmung. Das verlängerte Mark ist stark entzündet. Zwischen der Dura mater und der Arachnoidea befindet sich wässerige gelblich gefärbte Flüssigkeit; das Rückenmark ist bis zum ersten Brustwirbel erweicht. Die Lungen sind gesund, das Herz ist welk und klein. Von geringem Lichte zeigen sich die aus dem Herzen tretenden Gefässe. In der Brusthöhle befand sich Wasser, in der Bauchhöhle nichts abnormes.

Die Folgerungen, welche sich aus der mitgetheilten Beobachtung ergeben, sind:

1) Der Strabismus des linken Auges veranlasste Diplopie.

2) Der Reiz, welchen die Geschwulst auf die Bewegungsnerven, vorzüglich den oculomatorius ausübte, gab zum Strabismus Anlass, indem Alienation der Thätigkeit in den entsprechenden Muskeln angeregt wurde, so dass die Bewegung beider Augen durch den Einfluss des Willens auf gleichförmige Weise in Bezug

auf Schnelligkeit und Vollkommenheit nicht mehr Statt fand. Die Hirnwassersucht entstand offenbar erst später als Folge der Reizung und vermehrten Secretion, veranlasst durch die Geschwulst. Das Schielen und das Doppelsehen bestanden lange, bevor ein Zeichen von Hydrops cerebri sich kund gab.

3) Die Sehkraft war unverletzt, weil die Geschwulst eine Entwicklung nach hinten und seitwärts hatte.

4) Das Schielen bestand auf der linken Seite, weil nach der linken Seite die Geschwulst ihre Ausbildung genommen hatte.

5) Die übrigen später eingetretenen Zufälle wurden veranlasst durch Reiz, welchen die Geschwulst unterhielt, wodurch Congestion, Entzündung und abnorme Secretion bedingt wurden.

6) Die Geschwulst ist scrophulösen Ursprungs. Für diese Ansicht spricht der Verlauf des Uebels, dafür sprechen die vorhergegangenen Verhältnisse, für diese Ansicht spricht die durch anatomische Untersuchung gewonnene Trübniss über die Beschaffenheit der Geschwulst [1]).

7) Dieselbe ist auch durch die Entartung der Glandula pituitaria bedingt. Sie geht nicht vom Sinus cavernosus der linken Seite aus. Gegen dieselbe Annahme spricht, dass man die Sattelgrube ausgefüllt findet, und dass die Decke der Keilbeinshöhle theilweise zerstört gefunden wurde. Würde die Entwicklung des Uebels vom Sinus cavernosus ausgegangen seyn, so würde die Geschwulst eine vollkommene seitliche Ausbildung gewonnen haben. Zudem wurde an dieser Stelle ausser der beschriebenen Geschwulst nichts ge-

---

1) Vergl. Finck de Encephali Pseudomorphosibus. Friburg. Brisg. 1830. p. 20. Carswell Illustrations of elementary forms of diseases in Froriep's Notizen. 19. B. No. 15. p. 232.

funden, was die Glandula pituitaria darzustellen vermöchte.

8) Auffallend ist, dass die Bewegung der Pupille nicht litt. Es werden die Ciliarnerven durch einen Zweig des 5ten Paares und durch einen Zweig des Oculomotorius gebildet. Der eine dieser Zweige soll zur Vermittlung der Sensation für mechanische und chemische Reize wirken, der andere soll die Bewegung der Pupille vermitteln [2]). In dem vorliegenden Falle fand keine Störung der Bewegung der Iris Statt, obgleich der Nervus oculomotorius in seiner Thätigkeit verändert war. Dieses lässt sich jedoch dadurch erklären, dass der Druck der Geschwulst mässig war, mehr Reiz als Lähmung, nur Alienation der Thätigkeit, nicht Paralysis veranlasste. Auf diese Weise erklärt sich auch die Abwesenheit einer eigentlichen Blepharoplegie. Burdach [3]) bemerkt, dass der Hirnanhang unter allen Hirntheilen am seltesten Lähmung, aber am häufigsten Krämpfe, also Alienation und widernatürliche Richtung der Bewegung errege. Hier war die Alienation der Bewegung parziell vorhanden.

9) Die von C. Bell [4]) hierher sich beziehenden mitgetheilten Beobachtungen sind folgende. In einem Falle [5]), wo comatöser Zustand schnell eingetreten war, zeigte sich Lähmung des obern Augenlides der rechten Seite und starre, unbewegliche Stellung des Augapfels dieser Seite. Bei der Section zeigte sich Erguss coagulabler Lymphe von strohgelber Farbe und gallertartiger Consistenz, welche auf der rechten

---

2) Fraenzel in v. Ammons Zeitsch. f. d. Ophthalmologie. 3. B. p. 224.

3) Vom Bau und Leben des Gehirns. 3. B. Leipzig 1826. p. 468.

4) Physiologische und pathologische Untersuchungen des Nervensystems. A. d. E. von Romberg. Berlin 1832.

5) l. a. W. p. 226.

Seite der Sella turcica am dicksten war, und in welche alle, nach der Augenhöhle verlaufende Nerven, besonders die dritte eingehüllt waren. In einem andern Falle [6]), wo Verwundung der Schläfe- und Wangengegend vorherging, zeigte sich Lähmung des obern Augenlides und der übrigen Muskeln, welche unter dem Einfluss des Oculomotorius steht, daher Stellung des Auges nach aussen. Diese Stellung erhielt sich jedoch nur kurze Zeit, worauf das Auge die Stellung nach vorn und endlich nach innen einnahm und letzte beibehielt. Die begleitenden Erscheinungen zeigten auch Störung der Vernichtung des 5ten Paares auf der leidenden Seite. Anatomische Untersuchung konnte nicht Statt finden, so wie auch in einem weitern Falle [7]), wo Lähmung des obern Augenlides mit dem Unvermögen den Augapfel nach oben, innen oder unten zu bewegen, bestand, die anatomische Untersuchung nicht vollführt werden konnte, wodurch die vollkommene Bekräftigung der Ansicht des Leidens des Oculomotorius mangelte. Bei periodischer Blindheit [8]) bestand eine allgemeine krankhafte Stimmung des Nervensystems und dadurch Nystagmus palpebrarum und bulbi. In einem Falle [9]) wurde Diplopie, Schielen, Herabhängen der Augendeckel und Lähmung beobachtet; diese Zufälle zeigten sich mehr auf der rechten, als linken Seite. Nach dem Tode zeigte die Untersuchung Hydrocephalus. In der Basis cranii fand Lymphergusss Statt, welcher die Wurzeln sämmtlicher Nerven einhüllte, vom Olfactorius an bis zum 9ten Paar. Der dritte Nerv. der rechten Seite liess sich nur mit Mühe in der Lymphe erkennen, war desorganisirt und durchscheinend geworden. Mehrere scrophulöse Tuberkeln hatten im kleinen Gehirn und

---

6) I. a. W. p. 218.
7) I. a. W. p. 243.
8) I. a. W. p. 236.
9) I. a. W. p. 249.

in der Verolsbrücke ihren Sitz. In einem Falle [10]), wo Apoplexie voranging, bestand Lähmung des obern Augenlides der linken Seite, Anasthesie des Gesichts, Blindheit und gerade Stellung des linken Auges mit dem Vermögen zu blinzeln; wornach auf guten Zustand der Portio dura, auf Leiden des 5ten und 3ten Nerven geschlossen wird, welcher Schluss jedoch durch keine anatomische Untersuchung befestiget wurde. In einem weitern Falle [11]) wurde nach anhaltendem Kopf- und Gesichtsschmerz vermindertes Gefühl des Gesichts auf der linken Seite, Lähmung des Masseter und Temporalis dieser Seite und Verzerrung des Gesichts nach rechts beobachtet. Die Kranke konnte das obere Augenlid der linken Seite in die Höhe heben, allein es nicht erhalten; der Versuch das Auge aufwärts zu kehren veranlasste Kopfschmerz und Schwindel. Bei der Leichenöffnung fand sich seröse Flüssigkeit in den Seitenventrikeln vor. Eine Geschwulst, welche eine urinfarbige Flüssigkeit enthielt, von der Grösse und Form eines Taubeneies, wurde nach Durchschneidung des Tentorium auf der linken Seite gefunden; sie war von dem Felsentheil des Schlafbeins, von der Verolsbrücke und der linken Hemisphäre des kleinen Gehirns umgränzt; der dem Pons zunächst gelegene Theil war mit demselben leicht verwachsen, und hatte durch seinen Druck eine bedeutende Vertiefung auf der linken Seite der Brücke hervorgebracht. Diese Geschwulst schien bei genauer Untersuchung aus der untern Fläche des Crus cerebelli, dicht hinter seiner Vereinigung mit dem Pons Varoli, hervorzugehen; sie war mit einem theils häutigen, theils markigen Balg versehen, dessen inneres Gewebe aus Zellen bestand, in welchen die Flüssigkeit wie der Humor vitreus des Auges enthalten war. Das fünfte Nervenpaar war abgeflacht und

10) I. a. W. p. 304.
11) I. a. W. p. 314.

verdünnt, als hätte es bei seinem Ursprunge durch die Geschwulst einen Druck erlitten; das dritte Nervenpaar war durch die Geschwulst etwas aus seiner Stelle gerückt. Die Portio dura und mollis war von der Geschwulst eingehüllt. — Dass die Erscheinungen in den von C. Bell beschriebenen Fällen, und in dem von mir erzählten Falle verschieden sich darstellen, dass in einzelnen von C. Bell beschriebenen Fällen, wechselndes Verhalten der Erscheinungen besteht, möchte sich dadurch erklären, dass die Alienation der Bewegung von der krampfhaften Zusammenziehung bis zur Paralysis eine Reihe gradweiser Abweichungen darbietet, wonach sich die Erscheinungen gestalten; so wie die Verstimmung des empfindenden Vermögens bis zur Gefühllosigkeit in verschiedenen, theils quantitativen, theils qualitativen Abweichungen sich kund giebt.

10) Die Arbeiten von Wenzel [12]) und Abercrombie [13]) haben gelehrt, dass Epilepsie, dass eine Reihe von Störungen der Gehirnfunction, dass Blindheit durch die Entartung der Glandula pituitaria zu entstehen vermöge. Hier aber ist eigentlich die Störung der Bewegung ohne directe Störung des Gesichts und die Abwesenheit eines verbreiteten krampfhaften Zustandes.

---

12) Beobachtungen über den Hirnanhang fallsüchtiger Personen. Mainz 1810.

13) Pathol. u. prakt. Untersuchungen über die Krankheiten des Gehirns. A. d. E. von v. d. Busch Bremen 1829. p. 437.

Erklärung der Abbildung.

(Tab. III. Fig. 3.)

a. N. trigeminus.
b. N. oculomotorius.
c. N. opticus.
d. Oeffnung, welche in die Keilbeinhöhle führt.
e. Geschwulst durch tuberculöse Entartung des Hirnanhanges hervorgebracht; diese etwas zurückgezogen, um die Oeffnung d. sichtbar zu machen. Die Kapsel der Geschwulst ist geöffnet.

XXII.

Ueber die Wiedergeburt der Augenheilkunde in Frankreich. Ein Schreiben des Herrn Dr. Beger zu Paris an den Herausgeber.

Die allgemeine Theilnahme der deutschen Aerzte an den Fortschritten der gesammten Medicin nicht blos innerhalb des Kreises, der die Grenzen ihres Vaterlandes bildet, sondern auch in allen andern civilisirten Staaten lässt mich hoffen, auch die Ihrige für das Erwachen einer Wissenschaft in Anspruch nehmen zu dürfen, die in einem unserer Nachbarstaaten, ohngeachtet sie zu den interessantesten und segensreichsten in dem weiten Cyclus der Heilkunde gehört, seit einer langen Reihe von Jahren in einem hohen Grade vernachlässigt worden ist. Es ist dies die Wiedergeburt der Augenheilkunde in Frankreich, derjenigen Wissenschaft, die Licht über die dunkeln Kapitel der Medicin zu verbreiten und Licht denen zu geben vermag, die dessen entbehren und den Tag nicht kennen, weil ewige Nacht ihr Auge umhüllt. Frankreichs Aerzte beginnen diese Wissenschaft von Neuem lieb zu gewinnen, und von Neuem regt sich der Geist ihrer Ahnen in ihnen, der sich in dem lebhaft gefühlten Wunsche ausspricht, jene wieder zu dem Grade von Vollkommenheit zu erheben, zu dem sie sich bereits vor Jahrzehnten ruhmvoll emporgeschwungen

hatte. St. Yves, Maitre-Jean, Janin, Pellier de Gendron, Louis Petit, Guerin und Andere ihrer Ahnen waren es ja, die den Grundstein zu dem Gebäude legten, dessen Weiterbau aus unbegreiflichen Gründen von den Nachkommen unterlassen wurde. Mag auch, wie Carron du Villards neuerdings meint, die Unvollkommenheit medicinischer Lehranstalten zu jener Vernachlässigung der Augenheilkunde Anlass gegeben haben, mag auch der Grund in der Ernennung von Officiers de santé, deren Entstehung in die Revolutionsepoche vom Jahre 1789 fällt, zu suchen seyn, und mögen diese auch als Diener ehemaliger Oculisten mit einem Brevet versehen Frankreich durchstrichen und Unverschämtheit zur Schau getragen, mögen endlich die bessern Aerzte Frankreichs die Wichtigkeit und das Bedürfniss der Augenheilkunde gefühlt, aber aus Besorgniss, jenen Charlatanen gleichgestellt zu werden, sie in der Theorie, wie in der Praxis unbeachtet gelassen haben, so reichen alle diese Gründe doch nicht aus, um das Sinken dieser Wissenschaft hinreichend zu erklären. Deshalb wird die dadurch entstandene Lücke in der Geschichte der Medicin Frankreichs stets ein Flecken in derselben seyn.

Bei meinem Aufenthalte in Paris, der dem Besuche der dasigen Spitäler gewidmet ist, finde ich Gelegenheit, mich von dem Stande der Medicin überhaupt in Frankreich, so wie dem der Augenheilkunde ins Besondere zu überzeugen; die Herren Sichel und Carron du Villard, deren persönliche Bekanntschaft ich besitze, haben die Güte, mir die nöthigen Beobachtungen zu erleichtern.

Ich erlaube mir nun, Ew. Hochwohlgeboren Einiges über die Männer mitzutheilen, die sich jetzt mehr oder weniger um die Augenheilkunde verdient machen, so wie über ihre Thätigkeit rücksichtlich dieser Wissenschaft. So geht allen Spitalärzten in der grossen

Frankenstadt Sanson mit einem rühmlichen Beispiele voran, der einen Theil seiner ihm im Hôtel-Dieu anvertrauten chirurgischen Abtheilung der sorgfältigen Behandlung von Augenkrankheiten widmet, und sich mit den pathologischen und therapeutischen Grundsätzen ausländischer Augenärzte, namentlich der Deutschen, deren Werke er in der Originalsprache liest, hinlänglich vertraut macht. Der Dictionaire de médecin et de chirurgie pratique enthält Proben seines eifrigen Studiums der Augenheilkunde und Beweise des Strebens, zur weiteren Ausbildung der Lehre von den Augenkrankheiten das Seinige beizutragen; ich erinnere hier nur an die von ihm geschriebenen Artikel: Amaurose, Cataracte, Glaucôme etc. Ausser ihm verdienen unter den Arzten, welche Spitälern vorstehen, Velpeau im Hôpital de la Pitié und Jules Cloquet in der neuerrichteten Clinique de la faculté de médecine wegen der Aufmerksamkeit, die sie der Augenheilkunde zu schenken *anfangen*, einer besonderen Erwähnung; obgleich sie eben so wenig wie Sanson besondere Abtheilungen für Augenkranke haben, so nehmen sie doch Gelegenheit, wöchentlich ein- oder mehrmals ausführlicher über die vorhandenen Krankheitsfälle zu sprechen, oder, wie für die Zukunft zu erwarten ist, an bestimmten Tagen Augenkranken öffentliche Consultationen zu ertheilen, wodurch dem Mangel einer Lehrkanzel für die Augenheilkunde einigermassen wenigstens abgeholfen wird. Einen Fall von syphilitischer Augenentzündung, den ich in Cloquet's Klinik beobachtete, und dessen ausführlichere Geschichte ich der Güte des Hrn. Prof. Cloquet und Dr. Sichel verdanke, erlaube ich mir später mitzutheilen. Roux im Hôpital de la Charité und Lisfranc im Hôpital de la Pitié, deren Ruf in der Chirurgie hinlänglich begründet ist, können leider noch nicht denen beigezählt werden, die ein besonderes Interesse für die Augenheilkunde an den Tag legen; doch beobachtet

man in dem demselben anvertrauten Service der genannten Spitäler ziemlich oft Fälle von Augenkrankheiten von Roux's ausschliesslicher Operationsmethode des grauen Staares; per extractionem werde ich in einer ausführlicheren Darstellung der Augenheilkunde Frankreichs sprechen. Dupuytren ist zum Nachtheil für die operative Chirurgie, weniger für die Augenheilkunde seit langer Zeit durch Krankheit ausser Aktivität gesetzt; seine Operationsmethode der Thränensackfistel, die bekanntlich in einer gewaltsamen Einführung einer goldnen oder silbernen Kanüle und in dem Liegenbleiben derselben im Thränensack besteht, unterliegt jetzt einer strengeren Kritik. Ricord, Chirurg am Hôpital des Vénériens bemüht sich durch Versuche wie über die syphilitischen Krankheiten überhaupt, so auch über die syphilitische Augenblennorrhoe das nöthige Licht zu verbreiten; die in seinem Service häufig vorkommenden Fälle dieser Art bieten ihm Stoff zu Beobachtungen hierüber.

Ausser den genannten Männern sind es aber vorzüglich Sichel und Carron du Villards, welche mit Eifer die in die Dunkelheit zurückgetretene Wissenschaft wieder an das Licht hervorzuziehen sich bemühen, und von denen der erstere uns durch Nationalverwandschaft und seine im deutschen Vaterlande erhaltene Bildung näher tritt. Vorzüglich gebührt Sichel der Ruhm, durch Wort und That die neuen Jünger Aesculaps mit Wärme für die Augenheilkunde zu interessiren und von Neuem den Grund zum Weiterbau des zerrütteten Gebäudes gelegt zu haben. Seine von ihm im October 1832 gegründete Clinique pour les maladies des yeux, in welcher sich viele und interessante Krankheitsfälle der Beobachtung darbieten, wird von in- und ausländischen Aerzten fleissig besucht; jedoch bemerkt man unter denselben weniger Eingeborene, während deutsche und englische Aerzte die

bei weitem grössere Mehrzahl seiner Zuhörer bilden. Der Besuch dieser Klinik ist nicht blos für die Eleven der Pariser Fakultät, die bisher aller Leitung in dem weiten Gebiete der Augenkrankheiten entbehrten, lehrreich, sondern auch für die fremden in ihrem Vaterlande gebildeten Aerzte, da Sichel, obgleich aus der deutschen Schule hervorgegangen, seinen eigenen Weg in der Opthalmo-Pathologie und Therapie verfolgt, die Grundsätze deutscher Augenärzte aber mit den seinigen vereinigt. Das eifrige Streben unseres gelehrten Compatrioten nach höherer Ausbildung der Lehre von den Augenkrankheiten giebt sich in dem Wunsche zu erkennen, wie in der Medicin überhaupt, so auch in der Augenheilkunde ein System zu begründen, das dem der Naturgeschichte ähnlich ist, die Definitionen der Krankheiten ausschliesst, während es nur Descriptionen zulässt. Gewiss ist die Zeit nicht mehr fern, wo dieser für die gesammte Medicin schon früher von einem ausgezeichneten Arzte Deutschlands mündlich an den Tag gelegte Wunsch durch Schrift in Erfüllung geht; möge dann auch die Augenheilkunde in gleichem Schritte mit ihren Mitschwestern auf der Bahn nach Vollkommenheit vorwärtsgehen. Sichel's Theorie über Ophthalmie blennorrhoique (blennorrhagique, wenn das Grundleiden den höchsten Grad seiner Entwickelung erreicht hat), Ophthalmie puriforme, purulente, O. des nouveau-nés, O. d'Egypte etc. weicht von der anderer Augenärzte ab, indem die genannten Entzündungsformen nach ihm gleichbedeutende Begriffe sind, mithin Entzündungen, die in ihrem Wesen vollkommen mit einander übereinstimmen und deren Grundleiden eine catarrhalische Affektion der Schleimhautgebilde des Auges ist, welche unter verschiedenen Einflüssen sich verschieden gestalten und die ihr eigenthümlichen Störungen hervorbringen kann, immer aber die Hauptrolle in den Erscheinungen jener

Entzündungsformen spielt. Die in der Privatpraxis, so wie in der Clinique und im Hôpital des Enfans malades, in welchem die O. des nouveau-nés ziemlich oft vorkommt, gemachten Erfahrungen haben ihm zum obigem Ausspruche bestimmt. Jüngken's Beobachtungen über die verschiedene Injection der Gefässe bei Augenentzündungen sind denen Sichel's ziemlich analog; letzterer findet die Erklärung dieser Erscheinung in dem verschiedenen Ursprunge der Gefässe, welche jede Membran des Auges aus verschiedenen Stämmen erhält, in der Struktur und den Functionen derselben in ihrer Verbindung mit anderen Organen u. s. w. Sichel's Classification der Amaurosen deute ich der Kürze wegen nun namentlich an. Jede Amaurose kann theils nach ihrer Natur, theils nach ihrem Sitze betrachtet werden, z. B. Amaurose entzündlicher oder nervöser Reizung, paralytischer oder semiparalytischer, organischer Natur u. s. w. Nach ihrem Sitze kann man sie in Gruppen und Arten mit Unterarten eintheilen; die Gattung (genus) bildet der Begriff: *Amaurose,* als:

1. Gruppe: Amaurosis cerebralis
   a) sanguinea,
      α) congestiva, β) inflammatoria mit ihren Ausgängen in Eiterung, Ausschwitzung u. s. w. γ) hydrocephalica.
   b) nervosa,
   c) paralytica s. asthenica,
   d) organica (Tuberkeln, Entartungen der glandula pituitaria, fungus durae matris etc.)
2. Gruppe: Amaurosis optica,
   a) sanguinea,
   b) nervosa,
   c) paralytica,
   d) organica.
3. Gruppe: Amaurosis nervi trigemini; die Existenz derselben ist höchst zweifelhaft, da alles, was Magendie's Versuche und einige pathologische Fälle bis jetzt

über die Theilnahme des Nervus trigeminus an den Sehfunctionen vermuthen lassen, noch keineswegs zu einem bestimmten Resultate geführt hat. Der Eintheilungsgrund dieser Gruppe würde, im Fall sich ihre Existenz nicht abläugnen liesse, derselbe wie bei den obigen seyn.

4. Gruppe: Amaurosis retinica,
   a) sanguinea,
      α) congestiva, β) inflammatoria, etc.
   b) nervosa, c) paralytica, d) organica.

5. Gruppe: Amaurosis ophthalmica, in den andern Theilen des Auges, ausser der Retina und dem Sehnerven, wurzelnd; Eintheilungsgrund derselbe. Diese Gruppe muss mit der Zeit ganz aus dem Genus Amaurose verdrängt werden, da hier das amaurotische Leiden nur Symptom ganz anderer Krankheiten und durchaus keine Neurose ist. Die Unterabtheilungen zeigen diess hinlänglich, wie folgt:

   a) sanguinea,
      α) congestiva, β) inflammatoria. Congestionen und Entzündungen in der Chorioidea bringen secundär das Symptom der Amaurose hervor;
   b) nervosa,
   c) paralytica,
   d) organica; hier vorzüglich würde eine grosse Anzahl anderer Krankheiten in Betrachtung kommen, die nichts mit der Amaurose gemein haben, wie Varicosität und Staphylom der Chorioidea, fungus haematodes dieser Membran u. s. w.

6. Gruppe: Amaurosis spinalis mit ihren Arten. Diese Gruppe ist nach den neuen Untersuchungen über Rückenmarks und Rückgratskrankheiten häufiger, als man bisher geglaubt hat. Sichel besitzt mehre Beobachtungen hierüber; zwei Fälle dieser Art beobachtete ich in seiner Klinik.

7. Gruppe: Amaurosis ganglionum s. nervi sympathici,

a) sanguinea z. B. Amaurosis abdominalis e plethora abdominali, Am. haemorrhoidalis, menstrualis, gravidarum, puerperarum etc.

b) nervosa, z. B. hysterica, hypochondriaca, verminosa, gastrica s. exsaburra, manche Arten der toxica u. s. w.

c) paralytica,

d) organica, durch Leberhyprotrophie und Entartungen anderer Abdominalorgane in Folge des Druckes auf die Gangliennerven; hierher gehört auch die sogenannte Hypochondria c. materia.

Diese sehr unvollkommene und noch sehr der Verbesserung und Umgestaltung bedürfende Eintheilung scheint doch einiges Licht in diesen so dunkeln Zweig der Nosologie bringen zu dürfen. Schon jetzt wird es wenige Amaurosen geben, die sich nicht in dieses Schema ohne grossen Zwang bringen lassen.

Was Sichel bis jetzt über die Augenheilkunde bekannt gemacht hat, findet man theils in einer von ihm geschriebenen Abhandlung (Propositions générales sur l'ophthalmologie suivis de l'histoire de l'ophthalmie rhumatismale, Paris 1833), theils in der Gazette des hôpitaux. Sichel's Lehren haben bereits ihren Einfluss auf die Bildung seiner Schüler durch das Erscheinen mehrer augenärztlicher Dissertationen geäussert, in welchen die Grundsätze des Lehrers mehr oder weniger treu wiedergegeben sind. In dieser Hinsicht bemerkenswerthe Dissertationen sind:

Dissertation sur l'ophthalmie des nouveau-nés par Alex. Gellusseau, Paris 1834.

Sur l'ophthalmie catarrhale, Thèse par Gust. Castonnet, Paris 1834.

Diss. sur l'ophthalmie scrophuleuse par Dumesnil, Paris 1834.

So wie nun Sichel die Augenheilkunde in Frankreich von Neuem begründet hat, so gebührt Carron du Villards, Schüler Scarpa's, die Anerkennung des verdienstlichen Strebens, die Lehren des grossen Meisters nach Frankreich zu verpflanzen und seine Mitbrüder für das Studium der Augenheilkunde nach Kräften anzuregen. Obgleich ein grosser Verehrer Scarpa's und lange Zeit hindurch Zeuge seines augenärztlichen Verfahrens, bewahrt er doch eine gewisse Unabhängigkeit von den Grundsätzen desselben. So hat er sich, obgleich gewohnt, Jahre lang die Scarpa eigene Operationsmethode der Cataract durch Depression oder Zerstückelung derselben zu sehen, aus innerer Ueberzeugung von der Einseitigkeit derselben losgesagt und erkennt die Wichtigkeit der Wahl des operativen Verfahrens, so wie die Nothwendigkeit einer strengen Diagnostik der verschiedenen Arten der Cataract, um in den Erfolgen, in so fern diese von jenen abhängen, glücklich zu seyn. Carron's Grundsätze über Staaroperationen findet man in seinem neuerdings bekannt gemachten Werke (Recherches practiques sur les causes qui font échouer l'operation de la cataracte selon les divers procédés, Paris 1835). Diesem wird Carron du Villards ein ähnliches über die Zufälle bei der künstlichen Pupillenbildung an die Seite stellen und die Literatur der Augenheilkunde noch in diesem Jahre damit bereichern. Mehre von ihm geschriebene ophthalmologische Abhandlungen findet man im Bulletin therapeutique, in der Revue med. Sept. 1830, in der Gazette médicale etc. Das Journal des connaissances médicales Oct. 1834 enthält eine Einleitung in das Studium der Augenheilkunde, eine Bearbeitung von Himly's practischem Schriftchen; dieselbe ist auch besonders unter dem Titel erschienen: Guide pratique pour l'exploration méthodique et symptomatologique de l'oeil et de ses annexes par Carron du Villards, Paris

1834. Die von ihm projektirten öffentlichen Consultationen über Augenkrankheiten werden denselben Zweck haben, der denen Sichel's zum Grunde liegt, nämlich das Studium der Augenheilkunde in Frankreich zu befördern und dieser Wissenschaft den Weg vorzuzeichnen, den sie in Deutschland und England geht und in Italien ibs zum Tode Scarpa's ging.

Ehe ich in diesen Mittheilungen fortfahre, gedenke ich des innigen Freundschaftsverhältnisses, welches zwischen Sanson, Sichel und Carron du Villards besteht, und sich, fern von Eifersucht, in dem gemeinschaftlichen Streben nach der Erreichung eines und desselben Zieles ausspricht; möge dieses Trifolium ophthalmiatricum immerhin zum Besten der Augenheilkunde in Frankreich grünen!

Die praktische und literärische Thätigkeit einiger anderer Aerzte in Bezug auf Augenheilkunde verdient weniger Aufmerksamkeit, da sie der Charlatanerie, die in dieser Wissenschaft eben so wie in der Medicin überhaupt in Frankreich ihr Unwesen treibt, zu sehr huldigen, als dass man ihren Leistungen Glauben beimessen könnte. Hierher gehört Lattier de la Roche, Arzt in Paris, der den in der neuesten Zeit als unumstösslich geltenden Satz von der Unmöglichkeit einer Heilung der Cataract ohne operatives Verfahren durch die Behauptung zu erschüttern sucht, ihre Heilung durch Anwendung pharmaceutischer Mittel bewirkt zu haben; seine Erfahrungen hierüber theilt er in einer Schrift mit, die aus unbegreiflichen Gründen eine deutsche Uebersetzung erlebt hat. Sichel hat diese wenig wissenschaftliche Schrift in der Gazette des hôpiteaux (30. Mai 1833) auf eine ihr angemessene Weise gewürdigt. Gondret, ebenfalls Arzt in Paris und Verfasser mehrerer Schriftchen sur les effets de la derivation, hat, wohl mehr aus einer Art von Einseitigkeit und Mangel an Uebung im Erkennen der Augen-

krankheiten als aus Charlatanerie, die ableitende Heilmethode, vorzüglich seine Ammoniacalpommade als ein Heilmittel des grauen Staares, angegeben.

Hiemit schliesse ich diese Bemerkungen und lasse nur noch die Geschichte der oben erwähnten Augenentzündung folgen:

Jacques Risler, 23½ Jahr alt, von venöser Constitution, castanienbraunen Haaren und gleichgefärbten Augen, befand sich immer wohl, und hatte bisher nie an einer syphilitischen Krankheit gelitten. Nach einem im Monat September des vorigen Jahres stattgefundenen unreinen Beischlafe empfand er am andern Tage einen Kitzel an der Eichel, und bemerkte beim Urinlassen etwas dicke, eiterartige Materie, die aus der Harnröhre hervortrat. Er trank desshalb eine schweisstreibende Tisane, und setzte diese Behandlung einen Monat lang fort. Während dieser Zeit war der Ausfluss nicht übermässig und die Schmerzen erträglich. Nach Verlauf dieser Zeit bemerkte der Kranke, ohne sich erinnern zu können, sein Auge nach vorhergegangener Betastung des Gliedes berührt zu haben, des Morgens beim Aufstehen einen juckenden Schmerz im rechten Auge mit einem leichten Thränenfluss; die Augenlider waren verklebt. Er legte desshalb ein Cataplasma auf das leidende Auge und liess gegen Mittag einen Arzt rufen, der ihm rieth, zwei Blutigel an das untere Augenlid zu setzen und des Abends ein weisses Pulver (Calomel, wie vermuthet wurde) ins Auge zu blasen. Der Ausfluss wurde bald dicker und eiterartiger, die Conjunctiva röthete sich, schwoll auf, die Entzündung der Hornhaut begann in Ulceration überzugehen und der Kranke vermochte nicht mehr zu sehen. Während allen diesen Erscheinungen war der Schleimfluss der Harnröhre durchaus nicht modificirt worden; er hatte weder abgenommen, noch rücksichtlich seiner Beschaffenheit eine Aenderung erlitten.

Sechs Tage lang hatte der Kranke den Gebrauch des Calomels, die Application von Cataplasmen auf das Auge, so wie seine schweisstreibende Tisane fortgesetzt; er empfand sehr heftige Schmerzen und ein hinzugetretener halbseitiger Kopfschmerz auf der Seite des krankhaft ergriffenen Auges beraubte ihn des nächtlichen Schlafes. Bei der Untersuchung am 26. Oct. des vorigen Jahres beobachtete man folgende Erscheinungen: Augenlider geschwollen, dunkelroth, nur mit Mühe zu eröffnen; Ausfluss dick und eiterartig; Hornhaut zerstört, keine Spur von ihr vorhanden, Sehvermögen erloschen; reissende Schmerzen im leidenden Auge und Kopfschmerz dieser Seite; Puls fieberhaft; linkes Auge gesund. Man verordnet die Application von Blutigeln unter dem untern Augenlide und an der rechten Schläfe, ein Fussbad mit Senf, ein Cataplasma auf das Auge.

27. Oct. Der Zustand des Kranken hat sich gebessert; die Schmerzen im Auge, so wie die Cephalalgie sind geringer, ebenso der eiterartige Ausfluss, die Augenlider sind noch geschwollen; das Auge wird für das Licht empfänglich, erträgt es aber nicht ohne Schmerzen. Es wird ein zweites Fussbad, so wie die Application eines breiten Vesicators zwischen beiden Schultern, ein erweichendes Augenwasser mit einem Löffel voll des Liqueur de Van Swieten auf 8 Vehikel verordnet, ein Lavement und strenge Diät; übrigens fährt man mit der Anwendung des täglich mehrmals erneuerten Cataplasma fort

28. Oct. Der Kranke sieht besser, die Röthe der Conjunctiva ist nicht mehr so lebhaft. Bei genauer Untersuchung sieht man da, wo früher die Hornhaut war, die vordere Fläche der Iris, die nach vorn convex ist; in der Mitte derselben bemerkt man einen runden, schwarzen und glänzenden Punkt, der weiter hervorragt als die Iris; es ist dies die von der Kapsel

bedeckte Krystallinse, die man an der Convexität, dem Glanze und der Durchsichtigkeit deutlich erkennt; die anscheinend schwarze Farbe ist nur das Resultat des Grundes des Auges, der durch jene Körper sichtbar ist. Die Iris ist ebenfalls an den sichtbar strahlenförmigen Fibern, ihrer Farbe und an der Pupille zu erkennen, die den vorderen convexen Theil der Linse etwas hervortreten lässt, und einen Durchmesser von ungefähr zwei Linien hat; ihr Rand ist ziemlich abgerundet, wenig verzogen. Der eiterartige Ausfluss hat sich vermindert; die Schmerzen sind wenig empfindlich; die Cephalalgie, so wie das Fieber, sind nicht mehr vorhanden. Das Augenwasser wird fortgesetzt, die durch das Vesicator verursachte wunde Stelle geheilt; einfaches Klystir.

31. Oct. Der Kranke befindet sich besser; er beginnt grössere Gegenstände zu unterscheiden, wie ein Buch, eine Hand, klagt nicht mehr über Schmerz; die Röthe der Conjunctiva hat bedeutend abgenommen. Dieselbe Behandlung wird fortgesetzt.

3. Nov. Der Zustand des Kranken bessert sich immer mehr; er fängt an kleinere Gegenstände zu erkennen, wie eine Scheere, Feder u. s. w. Verordnung dieselbe.

5. Nov. Das Sehvermögen nimmt noch zu; der Kranke unterscheidet sogar feinere Gegenstände ziemlich gut und verträgt das Licht: der Ausfluss hat sich bis auf eine unbedeutende Absonderung vermindert, die Durchsichtigkeit der Linse ist dieselbe, ebenso ihr Glanz: es scheint aber, als habe sich der Durchmesser der Pupille verkleinert. Verordnung dieselbe.

8. Nov. Das Sehvermögen hat etwas abgenommen; der Kranke unterscheidet nicht mehr so gut die feineren Gegenstände; der Durchmesser der Pupille ist deutlich kleiner geworden; die Pseudomembran, welche die Iris bedeckt, sehr dick, vorzüglich nach

unten; sie schreitet auf die vordere Fläche der Linse vor, die jedoch noch glatt und glänzend ist; da, wo dieselbe von der Pseudomembran berührt wird, sieht man nur ungefähr eine Linie von ihrer vorderen Fläche. Die Conjunctiva ist noch roth, die Röthe ungleich; man sieht auf ihr Gefässe, die hervorragend sind, wie varicös.

11. Nov. Die Pseudomembran rückt immer weiter auf die vordere Fläche der Linse vor; sie ist aber da etwas dünner, als auf der Iris; kaum sieht man eine halbe Linie von der Linse. Die Sehkraft ist sehr schwach; der Kranke kann kaum noch die Hand erkennen. Nur etwas Thränenfluss findet noch Statt; keine Spur von Schmerz mehr; die Cataplasmen sind bei Seite gesetzt worden, und man bedeckt das Auge nur noch mit einer dünnen Compresse, die von der Stirne nach unten über das Gesicht frei herabhängt. Der Kranke fährt im Gebrauche des Augenwassers mit dem Liqueur de Van Swieten fort.

13. Nov. Die vordere Fläche der Krystallinse ist ganz unsichtbar: sie ist mit einer dünnen Pseudomembran bedeckt, die mit der, welche die Iris überzieht, zusammenhängt; letztere ist jedoch viel dicker. Das Sehvermögen ist sehr undeutlich, jedoch unterscheidet der Kranke noch die Licht- und Schattenseiten der ihm vorgehaltenen Gegenstände.

23. Nov. Die Pseudomembran, welche die Iris und Linse bedeckt, ist ganz verschwunden; die Linse ist jedoch deshalb nicht sichtbar, da sie von der Iris bedeckt wird; die Pupille ist mehr zu erkennen. Die Iris bildet ein wirkliches Staphylom, das 5—6 Linien hervorragt und ein bläulich schwarzes, sammtartiges Ansehen hat; darüber sieht man zwei erbsenförmige Erhabenheiten von tiefschwarzer Farbe; das obere Augenlid bedeckt noch diese Hervorragung der Iris,

wird aber, wenn der Kranke stark nach oben zu sehen versucht, etwas eingeklemmt. Die Conjunctiva ist noch injicirt und besitzt eine braunröthliche Farbe, die Gefässe sind weniger stark entwickelt. Der Kranke fühlt weder Schmerzen im Auge, noch im Kopfe; er erkennt nicht die ihm vorgehaltenen Gegenstände, doch empfindet er, von welcher Seite das Licht auf das Auge trifft. Als ich am 8. Januar d. J. den Kranken wieder zu sehen Gelegenheit hatte, fand ich das Auge in demselben Zustand, nur die Röthe der Conjunctiva hatte mehr abgenommen.

Zur Mittheilung dieses merkwürdigen Krankheitsfalles bewog mich die mehre Tage hindurch erhaltene Durchsichtigkeit der Linse trotzt ihrer Dislocation nach vorausgegangener Zerstörung der Hornhaut, so wie die Bildung einer Pseudomembran an der Stelle, die früher die Cornea einnahm. Herr Prof. Cloquet lässt unentschieden, ob eine mechanische Uebertragung des Tripperstoffes oder eine innere Metastase zur Entstehung dieses Augenleidens Anlass gegeben hat.

Mit der Bitte um nachsichtige Beurtheilung dieser Bemerkungen über einen Gegenstand, dessen ausführlichere Bearbeitung ich mir für ein andere Zeit vorbehalte, etc.

Paris, den 10. Februar 1835.

XXIII.

Dr. Dieffenbach's neue Methode der Blepharoplastik.

Ein Schreiben des Herausgebers an Herrn Ritter Dr. FRICKE,

dirigirenden Wundarzt des allgemeinen Krankenhauses zu Hamburg.

(Hierzu gehören Fig. 2–6. Tab. III.)

Dr. Dieffenbach hatte bei seiner Durchreise durch Dresden im Decbr. 1834 die Güte, mehrern Dresdner Aerzten auf dem anatomischen Saale der chirurgisch-medicinischen Academie, den der Director Ritter Dr. Seiler hierzu freundlichst öffnen liess, seine neue Methode der Blepharoplastik, die er im Laufe des Sommers in Paris an Lebenden geübt hatte, am Cadaver zu zeigen. Ich beeile mich, Ihnen, verehrtester Herr und Freund, der Sie vor einigen Jahren das ärztliche Publicum durch eine neue Methode [1]) auf die Ausführbarkeit der Blepharoplastik aufmerksam gemacht haben, diese neue, vom Erfinder ausführlich und bildlich noch nicht bekannt gemachte [2]) Operationsweise mitzutheilen, von deren Ausführbarkeit ich mich selbst bereits in einem später zu beschreibenden Falle überzeugt habe.

Dr. Dieffenbach beginnt bei dem Wiederersatze eines verloren gegangenen untern oder obern Augenlides, nachdem er die bei solchen Palpebris gewöhnlich klappenförmig zurückbleibende oder sich klappenförmig erzeugende Conjunctiva palpebralis vermittelst eines nach der Richtung des obern oder untern Orbitalrandes

1) Bildung neuer Augenlider (Blepharoplastik). Hamburg 1829, in 8. mit 4 Steindrucktafeln.

2) S. Casper's Wochenschrift der gesammten Heilkunde. N. 1. 1835. p. 8. sq. S. die Miscellen dieses Heftes N. 25. Annales de la medécine psysiologique p. Broussais et Cabat. Septbr. 1834.

geführten Schnittes getrennt, abgelöst und nach dem Bulbus zu aufgeklappt hat, damit, ein dreieckiges Hauptstück, dessen Basis jedesmal am Auge ruht, während die Spitze die entgegengesetzte Richtung nimmt, vermittelst eines feinen Messers abzutragen (S. Taf. III. Fig. 2, a. b. c. und Fig. 5, a. b. c.) Durch diesen triangulären Ausschnitt der Haut, wird der Platz gewonnen, wo das neue Augenlid seine Stelle erhalten soll. Bei diesem Theile der Operation ist es Hauptaufgabe, so viel als möglich bei der Abtragung der Haut, die hier in grosser Menge liegenden wichtigen Nervenverzweigungen zu schonen. Ist dieser Vorbereitungsact vollzogen, so führt man bei der untern wie der obern Augenlidbildung einen horizontalen Hautschnitt über den Processus zygomaticus in der Richtung oberhalb des neatus auditorius externus, der da beginnt, wo der Canthus externus palpebrarum seyn würde, wenn nicht dort jetzt in Folge der Hautabtragung die äussere Seite der Basis der triangulären Hauptwunde sich befände (S. Tab. III. Fig. 2, a. b.). Dieser Horizontalabschnitt muss breiter seyn, als die grösste Ausbreitung der Augenlidspalte, da grade hier der Haupttheil abgetrennt werden muss, der den Rand des zu bildenden Augenlides abgeben soll (Tab. III. Fig. 3, b. d. und Fig. 5, c. d.). Von dem äussersten Punkte dieses Schnittes (Taf. III. Fig. 3. d, Fig. 5, d.) ist nun bei der untern Augenlidbildung abwärts, bei der oberen Augenlidbildung aufwärts, parallel mit der äussern Seite des triangulären Hautschnittes ein Schnitt zu führen, dessen Ende in einer Linie mit der Spitze des triangulären Hautverlustes steht (Taf. III. Fig. 3, d. e. und Fig. 5, d. e.). Hierdurch sind die Gränzen des Hautlappens gebildet, welcher verpflanzt werden soll, und das neue Augenlid bilden wird. Vermittelst leichter und feiner Messerzüge ist jetzt der zu verpflanzende Haupttheil nach seinem Zusammenhange mit den allgemeinen Bedeckungen hin von der ganzen untern Fettlage

zu trennen, wobei soviel als möglich auf Schonung der dort ebenfalls in reichlicher und feiner Verzweigung befindlichen Nerven zu sehen ist. Es befindet sich dieser Hautlappen bei der Bildung des untern Augenlides nach unten und aussen (Taf. III. Fig. 3, b. c. d. e.) bei der Bildung des obern Augenlides nach oben und aussen (Taf. III. Fig. 5, b. c. d. e.). Ist die Blutung gestillt, so reinigt man die innere Fläche des zu verpflanzenden Hautlappens von allem Blutcoagulum, und verrückt denselben so von aussen nach innen, dass man bei dem untern Augenlide die innere Seite des überzupflanzenden Lappens (Taf. III. Fig. 3, b. c.) ganz herüber an die Schnittfläche a. c. schiebt, so dass derselbe den früher gemachten Hautverlust gänzlich ersetzt (S. Taf. III. Fig. 4.). Am obern Augenlide geschieht dies in derselben Art: es wird die innere Seite des Lappens (Taf. III. Fig. 5, b. c.) ganz herüber an a b gerückt. Der von aussen nach innen gerückte Hautlappen deckt das Auge nun auf eine so natürliche Art, dass man das neugebildete Augenlid einem wirklichen ganz ähnlich findet (Taf. III. Fig. 6, a. b. c. d. e.). Eine besondere Berücksichtigung erfordert jetzt die Anheftung des herüber gezogenen Hautlappens. Dies geschieht zuerst am innern Augenwinkel vermittelst einer gewöhnlichen Knopfnath. Hierauf wird die vorhandene und abgetrennte Conjunctiva vermittelst feiner seidener Näthe an die Tarsalseite des neuen Augenlides angesäumt, (Taf. III. Fig. 4, a. b.) und dann vollendet man die Befestigung des neuen Augenlides an der innern Fläche (Taf. III. Fig. 4, a. c. Fig. 6, a. b.) durch die Dieffenbachische Nadeln. Der äussere Augenwinkel (Fig. 4, b. Fig. 5, d.) wird durch keine Nath befestigt, sondern man legt den äussern Theil des hinüber geschobenen Lappens hier nur an. Der zur Seite des untern oder obern neugebildeten Augenlides befindliche triangulär Substanzverlust (Fig. 4, b. d. e., Fig. 6, d.e.f.) wird mit Charpie und Heftpflasterstreifen bedeckt.

Bildet sich im Verlaufe der Behandlung eitrige Absonderung, so hat diese bei dem untern Augenlide am Wundrande (Taf. III. Fig. 4. b. c.) und bei dem obern am Rande (Taf. III. Fig. 6. d. e.) Abfluss. Die Heftpflasterstreifen müssen so angelegt werden, dass sie die neugebildete Augenliddecke naturgemäss am Bulbus erhalten.

Was die Nachbehandlung betrifft, so unterscheidet sich die dieser Art von Blepharopoese durchaus nicht von irgend einer andern morioplastischen Nachbehandlung. Es ist nothwendig, durch kalte Umschläge die Vitalität des überpflanzten Lappens auf der Stufe zu erhalten, welche eine baldige plastische Anklebung erwarten lässt, und eine zu starke purulente Absonderung und Blutanhäufungen im Hautlappen verhindert.

Von den vielen Vortheilen dieser neuen Operationsmethode für die Blepharoplastik, welche mancher Modification fähig ist, in seltenen Fällen auch partielle, wohl auch auf gänzliche Restitution des obern und untern Augenlides zugleich anwendbar werden kann, sind die grössten die, dass hierdurch mit der Gesichtshaut innig und ganz zusammenhängende, sich nicht aufrollende, den natürlichen sehr ähnliche, wirklich neue nicht etwa restaurirte Augenlider gewonnen werden, und dass keine entstellenden Narben da zurückbleiben, wo aus der gesunden Gesichtshaut für die Blepharoplastik ein grosses Hautstück entfernt wird.

Wie nun aber das bisher Gesagte sich als praktisch brauchbar zeigt, und bei einigem Muthe und einiger operativen Geschicklichkeit ausgeführt werden kann, beweist am schlagensten folgender Fall:

Die Büttner, eine arme Frau aus Röhrsdorf bei Dippoldiswalde, einige vierzig Jahre alt, litt seit fast sechs Jahren an einem Krebsgeschwür des rechten äussern Augenlidwinkels, welches anfangs nur langsam gewachsen war, seit kurzem aber sich mehr ausgebreitet und grössere Schmerzen verursacht hatte.

Durch das Carcinom war das untere Augenlid nach aussen ganz metamorphosirt, nur ein Drittheil desselben am innern Augenwinkel war noch gesund, das obere Lid war von aussen her in geringerer Ausdehnung, ungefähr einem Drittheile davon ergriffen. Das Carcinom hatte zwar keine umgeworfenen Ränder, aber einen ungleichen, speckigen, unreinen und harten Grund. Am 23. Februar 1835 operirte ich in Gegenwart und unter Assistenz des Dr. Hedenus jun., Dr. Geschеidt und Dr. Zeis, nachdem ich zu den von der Büttner umsonst angewandten Heilmitteln mehrere örtliche und allgemeine Anticarcinomatosa ohne Erfolg hinzugefügt hatte, die Büttner auf folgende Weise nach Dieffenbachs Methode. Ich schob unter den metamorphosirten äussern Augenwinkel einen gewöhnlichen Spatel, und auf diesem durchschnitt ich in dem gesunden Theile des Augenlides die allgemeinen Bedeckungen so, dass in dem Schnitte alles Kranke lag; Ich vereinigte hierauf die Schnitte in einem Punkt, wie diess auf Taf. III, Fig. 2, a. b. c. abgebildet ist, am untern Theile der Wange. Sodann trug ich alles das, was im Bereiche des Schnittes lag, gänzlich ab [3]). Es bluteten hierbei einige Arterien, die jedoch beim Gebrauche kalten Wassers sich sogleich zurückzogen. Der Anblick den jetzt das Gesicht darstellte, war schrecklich; denn es fehlte ein grosser Theil des obern Augenlides am äussern Rande, und da nach der Durchschneidung des untern Augenlides das übrig gebliebene gesunde Drittheil des untern Augenlides sich ganz zusammen, und in den Augenwinkel zurückgezogen hatte [4]), war das Auge nach unten gänzlich

3) Eine genaue Untersuchung des abgetragenen Carcinomatösen zeigte eine complete Metamorphose aller Theile des Augenlides in degenerirtem Masse; in ihrer Mitte lagen noch einige etwas vergrösserte Meibomische Drüsen unversehrt.

4) Diese Rückziehung und Zusammenziehung spricht für Dr. Zeis Vermuthung, dass am untern Augenlide kein Tarsus vorhanden ist (S. diesen Band der Zeitschrift S. 243.)

von aller und jeder Bedeckung entblösst. Jetzt begann die Blepharoplastik. Diese war hier eine doppelte, denn es war ein Theil des obern und der grösste Theil des untern Augenlides zu ersetzen. Ich wendete mich zuerst zum Wiederersatz des untern Augenlides. Zu diesem Zwecke führte ich nach Dieffenbachs Angabe vom äussern Augenwinkel nach dem Ohre hin, einen etwas mehr als zwei Zoll langen Schnitt durch die Haut, und vom Ende dieses Schnittes an noch einen in schiefer Richtung über den Backen herab. (Taf. III. Fig. 3, b. d. e.) Das auf diese Weise umschnittene Hautstück wurde vorsichtig aber rasch lospräparirt. Es wurde hierbei keine Gefässunterbindung nothwendig. Nachdem der Hautlappen von allem Blutcoagulum gereinigt war, heftete ich ihn *oben* mit einer gewöhnlichen Knopfnath, *unten* nach Dieffenbachs bekannter Weise mit Insectennadeln an den zurückgelassenen kleinen Theil des untern Augenlides an. Es waren hierzu sechs Näthe erforderlich. Was von der Conjunctiva übrig geblieben war, liess sich einiger Massen, jedoch mit grossem Schmerze für die Kranke, hervorziehen, und an den obern Rand des neugebildeten Augenlides mittelst feiner seidener Fäden anheften. Die durch die Exstirpation des untern Augenlides bewirkte Entstellung war hierdurch schon vollkommen gehoben, denn der Lappen lag genau an, und deckte als neues unteres Augenlid den untern Theil des Bulbus; er nahm in sehr geringem Grade eine bläuliche Färbung an, und diese wich sogleich, als später kalte Wasserumschläge gemacht wurden.

Hiermit war aber die Operation noch nicht vollendet; denn da auch ein Theil des obern Augenlides entfernt worden war, genügte das eben beschriebene Verfahren in diesem Falle noch nicht ganz. Weil jedoch der Substanzverlust des obern Augenlides in der Breite nicht viel betrug, schien es rathsamer zu seyn,

nur die äussere Augenlidhaut über den theilweis exstirpirten, theilweis blosliegenden Tarsus herüber zu ziehen, mit der Conjunctiva durch feine Näthe zu vereinigen, und sonach keine Hautüberpflanzung zum Ersatz dieses geringeren Verlustes vorzunehmen. Diess gelang auch vollkommen, und das Augenlid glich sich gleich nach der Operation zu einem beinahe natürlichen Augenlide, an dessen äussern Theil nur die Cilien fehlen, wieder aus, und man nimmt jetzt nach vollkommener Heilung keine Spur von Entstellung wahr. — Die Beendigung der Operation bestand darin, dass der äussere Theil des neuen Augenlides an seiner obern Endigung mit dem durch Haut- und Bindehautvereinigung restaurirten obern Augenlide durch einige Insectennadeln vereinigt, und dass so ein neuer äusserer Augenwinkel gebildet ward (Taf. III. Fig. 4, b.). Schon im Verlaufe des dritten Tages konnten einige Näthe entfernt werden, am Ende des vierten waren alle weggenommen, und nicht allein, dass alle Hautwunden durch prima intentio geheilt waren, der Lappen lag auch vollkommen glatt an, ohne sich im Mindesten zusammenzuschrumpfen. Die auf dem Backen gebliebene Wunde fing durch schönen Granulationsprocess an zu heilen. Das Resultat der für die standhafte Kranke sehr schmerzhaften und für den Arzt mühsamen, aber rasch vollzogenen Operation war sehr befriedigend. Das zum grössten Theil ersetzte untere Augenlid und die in ihrem äussern Ende in den operativen Eingriff gezogene Palpebra superior, sonach der äussere Augenwinkel, liess nur das zu wünschen übrig, dass er in Form eines kleinen Ectropium's vom Auge etwas abstand.

Ich nahm deshalb am 6. März, also eilf Tage nach der ersten Operation ein kleines dreieckiges Hautstück aus dem äussern Augenwinkel heraus, und bewerkstelligte die Vereinigung durch vier Nadelhefte aufs Neue, um das neugebildete untere Augenlid daselbst

besser nach oben zu ziehen. An demselben Tage schnitt ich da, wo der Hautlappen von aussen nach innen gerückt war, eine kleine etwas hervorstehende Hautnarbe aus, und vereinigte die jetzt glatten Wundränder durch eine Nadelnath. Auch diese Nachoperationen wurden vom schönsten Erfolge gekrönt; am zweiten Tage wurden zwei Näthe, am dritten die beiden übrigen entfernt. Nach dieser Verbesserung genügte der Operationserfolg allen von demselben gehegten Erwartungen. Das Angesicht der Kranken ist so vollkommen wieder dem eines Gesunden ähnlich, dass nur das Auge eines Kenners entdecken kann, was hier geschehen ist. Hiervon haben sich ausser den oben genannten Collegen, denen ich für ihre Assistenz bei der Operation meinen besten Dank sage, viele Dresdner und fremde Aerzte durch Besichtigung der Kranken überzeugt, von denen ich nur Medicinalrath Ritter Dr. Hedenus, Dr. Siebenhaar und Dr. Fraenzel in Dresden, Dr. Ulrich aus Töplitz und die Dr. Nebel und Thibaut aus Heidelberg nenne. Die Kranke verliess am 23. März ganz geheilt meine Privatheilanstalt. Eine andere Frage ist täglich die, ob das durch die Operation entfernte Hautcarcinom, an dessen Stelle sich jetzt gesunde übergepflanzte Haut befindet, radical geheilt bleiben wird. Hierüber das Weitere öffentlich mitzutheilen, werde ich unvergessen seyn.

Und so wäre ich denn, verehrter Herr und Freund am Ende meiner Mittheilung, die für Sie um so mehr Interesse haben wird, je grösser Ihr Verdienst um die Chirurgie im Allgemeinen, und um die Blepharoplastik im Besondern ist. Sie stehen gewiss nicht an, bei vorkommenden Fällen in ihrer ausgedehnten Praxis die Dieffenbach'sche Methode für die Blepharoplastik zu prüfen, und ich fordere Sie im Namen der Wissenschaft auf, ihr diese Erfahrungen nicht vorzuenthalten.

Dresden, im April 1835.

XXIV.

Beiträge zur Lehre von den Hemmungsbildungen des Auges.

Von

Herrn Dr. ANTON GESCHEIDT

in Dresden.

1) Anatomische Untersuchung zweier mit Iridoschisma (Coloboma Iridis) behafteter Augen bei einem sechsmonatlichen Kinde.

Obgleich sich in der neuern Zeit die Beobachtungen über das Iridoschisma vervielfältigt haben, so sind doch der anatomischen Untersuchungen dieser Bildungsfehler so wenige, dass durch dieselben bei der Erklärung des Wesens ein sicherer Anhaltspunct bis jetzt noch nicht gewonnen werden konnte. Seit den mit der grössten Vollständigkeit von v. Ammon gegebenen Untersuchungsresultaten [1]), wurden nur zweimal und zwar von Heyfelder und Wagner Augen, die mit dem in Rede stehenden Bildungsfehler behaftet waren, zergliedert [2]). Die von Letztern veröffentlichten Resultate entsprechen nicht vollkommen den von v. Ammon mitgetheilten; denn während dieser ausser der bestehenden Protuberantia scleroticalis, die Retina und Choroidea gespalten und im oblong gebildeten

1) S. diese Zeitschrift. Bd. I. S. 55.
2) S. diese Zeitschrift. Bd. III. S. 277 und 467.

Corpus ciliare eine offenbar auf frühere Spaltung hinweisende Narbe fand, sahen Heyfelder und Wagner von diesen Spaltungen nichts, wohl aber das Corpus ciliare oblong gebildet und Letzterer noch ausserdem einen kleinen Kreisausschnitt der Linse an der dem Iridoschisma entsprechenden Stelle fehlen. Sehr erwünscht war es mir daher, als sich mir durch die Güte des Herrn Dr. Henschel allhier die Gelegenheit darbot, zwei Augen, von denen auf dem einen das Iridoschisma im zweiten Grade, bei dem andern aber nur eine Andeutung desselben vorhanden war, untersuchen, und dadurch einen kleinen Beitrag zu den bisherigen Untersuchungsresultaten geben zu können. Der Fall ist folgender:

Anna Jacob, ein halbjähriges Mädchen, schön und kräftig gebildet, erkrankte, nachdem sie seit ihrer Geburt immer vollkommen wohl gewesen war, ohngefähr 10 Wochen an epileptischen Krämpfen, die nach und nach öfter wiederkehrend, an Heftigkeit zunahmen, und die Aeltern nöthigten, bei meinem Freund, Dr. Henschel, ärztliche Hülfe zu suchen. In Folge des von diesem eingeschlagenen Heilverfahrens stellte sich anfangs Besserung ein, bald aber kehrten die Krämpfe mit neuer Kraft zurück, und verursachten unter apoplectischen Erscheinungen den Tod. Die Section, welche mir vom Herrn Dr. Henschel überlassen, und in dessen Beiseyn ausgeführt wurde, ergab in Bezug auf Brust und Unterleibsorgane nicht die geringste Abweichung, und um den mit ausgezeichneter Schönheit gebildeten kindlichen Leichnam nicht zu sehr zu entstellen, und das in der Privatpraxis dem Arzt oft hemmend entgegentretende Vorurtheil gegen Sectionen nicht zu vermehren, wurde die Eröffnung der Gehirnhöhle, die wahrscheinlich der Sitz des den Tod verursachenden Leidens gewesen war, unterlassen, um so mehr, als schon durch die Untersuchung der Augen ein Anstoss

gegeben werden konnte. So unbefriedigend also die Ergebnisse der Section in Bezug auf das Krampfleiden seyn mussten, so belehrend waren sie in Ansehung der Augen.

Die Umgebungen derselben waren vollkommen regelmässig, der mit Iridoschisma behaftete rechte Bulbus aber etwas flacher als der linke, auf welchem der Uebergang dieses Fehlers zum normalen Zustand sich darstellte. Die Form beider Bulbi war übrigens dem kindlichen Alter entsprechend, nur mit dem Unterschiede, dass auf dem rechten die Protuberantia sclerot. foet. mehr hervortrat.

Der rechte Bulbus, dessen vordere Augenkammer etwas flacher als im linken war, zeigte bei der Zergliederung folgendes: Sclerotica und Cornea normal; Iris blau, und bis in den Grund der vordern Augenkammer gespalten, so dass die Pupille parabolisch sich darstellte, ihr innerer Schenkel in einer sanften Bogenlinie herablief, der äussere aber, um ein geringes breiter, als der innere, an der Stelle, wo der normale Pupillarrand aufhörte, einen kleinen Winkel bildete; die Uvealfläche der Iris pigmentreich; die Linse regelmässig, das Centrum derselben aber nicht dem der Pupille entsprechend, da letztere, wie schon bemerkt, mehr nach innen gestellt war; Corpus ciliare etwas oval, übrigens regelmässig in seiner Structur bis auf die Stelle, welche dem Irisspalte entsprach, wo es sich deutlich zeigte, dass die Irisspalte sich bis in das Corpus ciliare erstreckte. Es war hier ein halbmondförmiges, eine halbe Linie breites Stück des Corpus ciliare fehlend, gleichsam wie ausgeschnitten; das Ende der Irisschenkel war daher im Corpus ciliare und zwischen der ausgeschnittenen halbmondförmigen Stelle und der Linse sah man die Hornhaut schimmern. Die Falten des Corpus ciliare erschienen übrigens an dieser Stelle nicht symetrisch gestellt und beinahe um $^1/_3$ kürzer, als die übrigen. Die Choroidea war regel-

mässig, die Retina dem kindlichen Alter entsprechend, mässig dick mit einer stark hervortretenden Centralfalte und saturirtem gelben Fleck versehen. Der Glaskörper gesund, die Zonula Zinnii oval, hinsichtlich der Form dem Corpus ciliare entsprechend, das Ligamentum ciliare breit, und an der Stelle der Spaltung ziemlich fest adhärirend.

Die Untersuchung des linken Auges, auf welchem die blaugefärbte Iris an der Stelle des Iridoschisma's einen eine halbe Linie breiten dunkel schwarz gefärbten, am Pupillarrand beginnenden und bis im Grund der Augenkammer herabsteigenden Streifen zeigte, und die Pupille nicht ganz in der Mitte, sondern etwas nach unten gestellt war, liess, nachdem man dasselbe in ein vorderes und hinteres Segment zerlegt hatte. folgendes erkennen: Das Corpus ciliare war ebenfalls oval gestaltet, und am Irisrande der Stelle, wo die schwarze Färbung an der vordern Fläche der Iris erschien, entsprechend eine Unterbrechung der Falten bemerkbar, eben so wie am rechten Auge, nur mit dem Unterschied, dass hier der kleine fehlende Ausschnitt des Corpus ciliare von Irissubstanz ersetzt war. Die an dieser Stelle gelegenen Falten des Corpus ciliare waren ebenfalls um $^1/_3$ kürzer als die übrigen. Die Uvealfläche der Iris erschien pigmentreich und nur da, wo an der vorderen Fläche der schwarze Streif war, das Pigment weniger reichlich mehr ins bräunliche spielend, an der Stelle aber, wo die Iris den halbmondförmigen Ausschnitt des Corpus ciliare ausfüllte, am dünnsten; die Färbung dieses Stückes daher dunkelgelb. Als das ziemlich fest adhärirende und breite Ligament. ciliare, um die Iris genauer zu untersuchen, gelöst war, zeigte es sich, dass dieselbe an der Stelle des schwarzen, dem Iridoschisma hinsichtlich der Gestalt ähnlichen Streifens, ausserordentlich dünn war, dass die vordere Fläche eigentlich fehlte, und nur die

grade hier weniger stark mit Pigment besetzte Uvealfläche vorhanden war. Ueberliess man die ausgebreitete Iris ihrer eigenen Spannkraft, so bildete sich an dieser dünnen Stelle sogleich eine Falte, die sich nach hinten schlug, so dass der dünnste Theil am meisten zurückgezogen wurde. Die Choroidea, Sclerotica und Cornea bot nichts Abnormes dar, die Retina hatte ebenfalls eine stark prominirende Falte und ziemlich saturirten gelben Fleck, der Glaskörper war regelmässig, die Zonula Zinnii aber länglich.

Merkwürdig ist es, dass von den Aeltern der Kleinen, die übrigens, so weit sich dies ermitteln liess, während des Lebens gut sah, die Mutter vollkommen gesunde Augen hat, der Vater aber ebenfalls auf beiden Augen an Iridoschisma leidet, dass aber bei den ältesten vier Geschwistern nicht die geringste Abnormität in Ansehung der Augen bemerkt werden konnte.

---

2) *Vollkommener Mangel der Augen* (*Anophthalmia*).

Carl Gottlieb Schattig, ein vierwöchentlicher Knabe, zeigte bei vollkommener Ausbildung aller übrigen Theile einen gänzlichen Mangel der Augen. Die Dimensionen des Schädeltheils sowohl, als auch des Facialtheils des Kopfes waren dem Alter des Kindes vollkommen entsprechend. Die Verknöcherung des Schädeltheils war regelmässig vorgeschritten, die Fontanellen von der gewöhnlichen Grösse. Die Stirn erschien etwas stark gewölbt und stieg nach der breiten Glabella und der Orbita zu steiler, als man es gewöhnlich bei Kindern findet, herab. Die Haut des Gesichtes sowohl als auch des Körpers war stark geröthet, sehr zart und die Talgdrüsen besonders um die Nase herum stark entwickelt. Der Arcus supercilialis erschien sehr flach, und von ihm aus fühlte man den obern Rand der Orbita schief herabsteigen, ohne

eine besondere Kante zu bilden. Die Haare des Ciliarbogens entsprachen dem etwas starken Haarwuchs des Kopfes. Die Augenlider, die ganz so nach innen gezogen waren wie beim Collapsus oculi, schienen beim ersten Anblick regelmässig gebildet zu seyn; bei genauer Besichtigung aber, besonders wenn man das obere Augenlid von dem untern etwas entfernte, erschien die Augenlidspalte in der Grösse von 4 Linien, war aber von dem obern Augenlid, das ein reichliches Fettpolster hatte und eine Falte bildete, bedeckt, während das untere regelmässig und glatt in die Höhe stieg. Die Augenlider selbst waren besonders nach innen, da durch das Bedecken des Augenlidspaltes von Seiten der Falte des obern Augenlids der Ausfluss der Absonderung der Conjunctiva gehemmt war, etwas wund und mit einzelnen Flecken eines nicht besonders dicken, weisslich-gelben Schleimes bedeckt. Durch die Augenlidspalte der rechten Seite, die sich nicht ganz eine Linie breit öffnen liess, bemerkte man in der Tiefe eine röthliche, glänzende Membran, aber auch nicht die geringste Spur von einem Bulbus. Der Tarsus war übrigens der Augenlidspalte angemessen entwickelt, und sowohl die obern als auch die untern Cilien vollkommen ausgebildet. Wenn es gelang, das untere Augenlid etwas umzukehren, was bei dem starken Einwärtsgezogenseyn nicht immer geschah, so bemerkte man an der innern Fläche die Meibom'schen Drüschen als gerade, wenig geschlängelte Fädchen herabsteigen. Die Augenlidspalte linker Seits, war so wie die Augenlidbildung überhaupt der der rechten Seite gleich; beim Oeffnen derselben jedoch schien eine etwas dunklere, röthlich braun gefärbte Stelle ganz in der Tiefe der Orbita, ein Rudiment des Augapfels anzudeuten; allein es war schwer über dasselbe zur Gewissheit zu kommen; da bei der engen Augenlid-

spalte eine genauere Uebersicht nicht möglich war, bei der Untersuchung durch die Augenlider aber das Gefühl keine kugeligen Körper wahrnehmen konnte.

Es ist dieser Fall, den ich mit der gütigen Erlaubniss und im Auftrage des Prof. von Ammon, in dessen weiten Beobachtungskreis er kam, mittheile, um so interessanter, als bei vollkommener Anophthalmie keine anderweitige Störung der Bildung, als ein zu enger Augenlidspalt wahrgenommen werden konnte. Wahrscheinlich war hier die Hemmung zur Zeit der ersten Bildung, in welcher in den Ausbuchten der Primitivplatten die ursprünglich gemeinschaftliche Blase für das Gehirn und die Augen gebildet wird, eingetreten, und durch diese Hemmung die Trennung dieser gemeinschaftlichen Blase in die Gehirnblase und deren seitlichen Ausbuchtungen (Augenbläschen) aufgehalten worden. Der zu enge Augenlidspalt und die eigenthümliche Stellung der Augenlider nach hinten zu, sind gewiss secundär dadurch entstanden, dass die zu ihrer regelmässigen Bildung, nothwendige durch den Bulbus hervorzubringende Wölbung fehlte.

XXV.

Ophthalmologische Miscellen

nach

fremder und eigener Erfahrung

mitgetheilt

vom

Herausgeber.

Brevis esse laboro.

Horat

17.

Dr. RUST's Reclinationsmethode des grauen Staar's.

Die Reclination des Staars habe ich, schreibt der Präsident Rust in Berlin, in der Mehrzahl der Fälle, und zwar mit vielem Glücke, nach einer besondern Methode unternommen. Da ich mich nicht erinnere, sie irgendwo beschrieben zu haben, so will ich das Wesentlichste davon, so wie die Umstände, welche mich zu dieser Methode geführt haben, hier, so weit es der Raum dieser Blätter gestattet, näher angeben [1]):

Als ich noch Lehrer an der Universität in Krakau war, hatte ich Gelegenheit, die Operation eines herumziehenden Staarstechers zu beobachten. Er operirte mit einer runden, auf einem äusserst plumpen, metallnen und schweren Griff aufgeschraubten Staarnadel, die nicht einmal die erforderliche Schärfe und Stahlhärte besass, und daher nicht selten während des Einstichs durch die Sclerotica, den er bald näher, bald entfernter von der Cornea machte, sich förmlich umbog, ehe sie die Augenhäute durchdringen konnte. Der von aussen nach innen, und zugleich etwas von vorn nach hinten eingestochenen Staarnadel wurde darauf eine der Uvea parallele Richtung gegeben, so dass ihre Spitze ungefähr in die Mitte hinter der Krystalllinse zu liegen kam, die nun wo möglich gespiesst, und sodann niedergedrückt ward. Gelang es nicht sogleich, die hintere Linsenkapselwand mittelst der Spitze der

1) S. dessen Aufsätze und Abhandlungen aus dem Gebiete der Medicin, Chirurgie und Staatsarzneikunde. I. Band. S. 369. Berlin 1834. in 8. bei Enslin.

eingeführten Staarnadel zu fassen, um die Linse auf diese Weise nach dem Boden des Auges führen zu können, so wurden mit der Nadel so lange Rotationen im Auge gemacht, wobei von der Nadel selbst nichts zu sehen war, bis die Linse von ungefähr gefasst und niedergedrückt ward, und die Pupille klar erschien. Damit aber die niedergedrückte, in der Mehrzahl der Fälle angespiesste Linse beim Ausziehen der Nadel nicht wieder in die Höhe gehoben wurde, hielt jener Staarstecher die Spitze des Instrumentes tief gesenkt im Auge fest, und spritzte nun dem Kranken einen Mund voll Wasser jählings in das operirte Auge, wobei denn durch die unwillkührliche Rückwärtsbewegung des Kopfes die Nadel von selbst aus dem Auge fuhr, nachdem von ihrer Spitze sich auch die Linse abgelösst hatte, welche *jederzeit* ruhig am Boden des Auges liegen blieb. Die ganze Assistenz während dieses Operationsverfahrens des Mannes bestand lediglich darin, dass seine hinter dem Patienten stehende Frau, dessen Kopf einigermassen dadurch fixirte, dass sie ihre Hände zu beiden Seiten desselben flach auflegte, und im letzten Momente der Operation ihrem Manne einen Schluck Wasser reichte, um es dem Patienten ins Auge zu speien. Von einer gehörigen Fixirung der Augenlider, die der Operateur blos mit dem Zeigefinger und Daumen der freien Hand von einander entfernt hielt (wodurch ein nicht unbedeutender Druck auf dem Augapfel selbst verübt wurde), von einer sachverständigen Nachbehandlung und von allem dem, was man sonst bei Ausübung dieser Operation zur Verhütung von Nachtheilen für wesentlich hält, war gar nicht die Rede. Eben so wenig hatte jener Mann eine auch nur oberflächliche Kenntniss von der Structur des Auges, von der Existenz einer Krystalllinse u. s. w., oder von dem eigentlichen Wesen des Staars, noch weniger eine Ahnung von dem, was bei der Operation unverletzt bleiben soll; auch wusste er eigentlich nicht, was er that, und warum er so und nicht anders handelte. Trotz dem operirte dieser Mensch mit einem mir

noch nie vorgekommenen Glücke, genoss desshalb auch ein unbedingtes Vertrauen, und hatte einen enormen Zulauf von Kranken aus allen Gegenden der Provinz. Diess veranlasste mich, ihm einigen Unterricht über den Bau des Auges, das Wesen des Staares und über das, worauf es bei dieser Operation vorzüglich ankomme, zu ertheilen. Vor allem gab ich ihm eine zweischneidige, sanfter in das Auge dringende Staarnadel in die Hand. Alles diess wurde von ihm dankbar angenommen und beachtet, aber nun hatte es auch mit seinem Glücke ein Ende. Obgleich seine Operationen nunmehr regelrechter und minder roh vollführt, auch die eigenthümlichen Haupt-Manöver, auf die er einmal eingeübt war, treu beibehalten wurden, so hatten doch seine Operirten nun mit einer Menge Nachübel, die er früher nicht einmal dem Namen nach kannte, zu kämpfen, und viele Augen gingen durch die nachfolgende Entzündung und Eiterung gänzlich verloren. Diess dauerte so lange fort, bis mein Staarstecher die *zweischneidige* Nadel wieder mit einer *runden* vertauschte, worauf er wieder mit seinem früheren Glücke operirte.

Diese Thatsache gab mir die erste Veranlassung, mich selbst bei meinen Operationen einer runden Nadel zu bedienen, und bei deren Anwendung gelangte ich denn nicht nur zu der Ueberzeugung, dass eine runde Nadel unter allen Verhältnissen weit weniger verletzend und traumatisch aufregend auf das Auge einwirkte, als eine zweischneidige: sondern es bildete sich auch unter gleichzeitiger Benutzung obiger Erfahrungen aus mehreren angestellten Versuchen bei mir folgende Reclinations-Methode aus:

Ich bediene mich zur Operation einer feinen runden Nadel, die lediglich an ihrer Spitze, Behufs des leichteren Eindringens durch die Häute des Auges, platt zugeschliffen ist (ohne jedoch breiter oder zweischneidig zu werden), und welche über die Hälfte ihrer Länge, vom Heft an gegen die Spitze zu, blau angelaufen oder vergoldet ist, so dass nur der obere oder spitze Endtheil der Nadel glänzend

erscheint. Diess ist desshalb zweckmässig, weil der Operateur solchergestalt richtiger abmessen kann, wie tief die Nadel in dasselbe dringen soll, oder bei einem sehr unruhigen Auge von ungefähr vorgedrungen ist, um in dem letzteren Falle dem Fehler sogleich wieder abhelfen zu können. Die Nadel selbst ist auf einem durchaus runden (nicht achteckigen) Stiele von Ebenholz oder Elfenbein befestigt. Ist der Kranke gehörig gelagert, und sein Kopf und oberes Augenlid schulgerecht durch einen Gehülfen fixirt, so halte ich, indem ich zugleich mit der anderen Hand das untere Augenlid herabziehe, die Nadel in horizontaler Richtung so vor das Auge, dass ihre Spitze der Mitte der verdunkelten Krystallinse gegenüber zu liegen kommt, und merke mir in Gedanken genau die Strecke des glänzenden Nadeltheils, welche von dem, in der Sclerotica zu wählenden Einstichpuncte an, noch übrig bleibt. Ich steche nun die wagerecht gehaltene Nadel an der äussern Seite des Augapfels in einer Richtung, welche, verlängert, den Sehnerven treffen würde, etwas *über* eine Linie vom Rande der Hornhaut entfernt, und eine halbe bis ganze Linie unter dem Querdurchmesser des Auges so tief ein, dass von dem glänzenden Theile der Nadel nur so viel ausserhalb des Augapfels bleibt, als, bei der früheren Messung mit der Nadel, in Gedanken markirt worden ist. Ich wende nun den Griff der Nadel stark rückwärts, so dass die Nadel eine fast der Iris parallele Richtung erhält, und dabei die Spitze derselben hinter dem Staare zu liegen kommt; das tiefere Einsinken der in dieser Richtung gehaltenen Nadel ins Auge, um etwa eine halbe Linie, bewirkt in der Regel das beabsichtigte Anspiessen der Linse an ihrer hintern Kapselwand und in der Mitte ihrer hintern Wölbung. Dass diess gelungen sey, kann man auch deutlich durch die Pupille aus der merklichen Bewegung des Staars wahrnehmen. Die angespiesste Linse senke ich nun durch Hebung des Heftes etwas gegen den Boden des Auges, und, indem ich das

Heft zugleich zwischen dem Daumen und Zeigefinger *vorwärts* drehe, wird die Linse gleichzeitig, aber gerade in der entgegengesetzten Richtung, als bei der Willburg'schen oder einer sonstigen Reclinations-Methode, umgelegt, dergestalt, dass ihre vordere Fläche nach aussen und unten, ihre hintere nach oben und innen, ihr oberer Rand nach vorn, ihr unterer rückwärts zu liegen kommt. Die gesenkte und reclinirte Linse suche ich nun nach hinten und zugleich auswärts zu schieben, indem ich dem gehoben gehaltenen Hefte der Nadel eine Richtung nach vorn und innen gegen die Nase hin gebe, und die Nadel in dieser, also beinahe entgegengesetzter Richtung, als wohin sie eingeführt wurde, und mit mehr aufwärts gehobenem Hefte, aus dem Auge ziehe. Wird letzteres nicht beobachtet, und will man die Nadel in derselben Richtung, in welcher man sie eingestossen, auch aus dem Auge ziehen, so läuft man Gefahr, dass sich die angespiesste Linse nicht von der Spitze löse, und sie wieder mit in die Höhe gehoben werde. Das jähe Einspritzen von Wasser ins Auge hat sich mir zwar als ein durchaus unschädliches und sicheres Mittel bewährt, diesem Unfalle zu begegnen, und man kann von demselben allerdings Gebrauch machen, wenn man der Nadel, ehe man sie aus dem Auge zieht eine andere, als die oben angegebene Richtung geben will; aber man kann auch diese Wasserprocedur eben so wohl ganz umgehen, wenn man die Nadel in der entgegengesetzten Richtung (den Griff ein-, auf- und vorwärts gehalten) auszieht, was für das Auge selbst ebenfalls ohne allen Nachtheil ist.

Bei dieser Operations-Methode, die ich, wie schon gesagt mit vielem Glücke ausgeübt habe, und die sich, bei einiger Einübung, von Jedermann leicht ausführen lässt, wird, ausser einer nicht unbedeutenden Zerstörung des vordern Theils des Glaskörpers, die übrigens mit jeder Reclinations-Methode verbunden, und aller Erfahrung zufolge ohne Nachtheil ist, nichts verletzt, was zu einer traumati-

schen Reaction des Auges eine besondere Veranlassung geben könnte; namentlich bleiben die Processus ciliares unverletzt, was von wesentlicher Bedeutung ist, und was schwer oder gar nicht zu umgehen ist, wenn die Spitze der Nadel, besonders eine zweischneidige, so eingestochen wird, dass sie ohne Veränderung ihrer Richtung in die hintere Augenkammer gelangt, und hinter der Pupille und vor dem Staare zum Vorschein kommt. Auch dürfte es dieser Operations-Methode zum Vortheil angerechnet werden können, dass man die Aufsaugung der Linse, da ihre Kapsel zugleich mit geöffnet wird, jedesmal sicher gewärtigen, mithin weder von einem Drucke derselben, noch irgend einem andern Umstand Folgeübel besorgen darf. Das Wesentlichste, was man der Methode zum Vorwurfe machen könnte, ist: dass man nicht sieht, was man macht, sondern nur an dem Erfolge das Geschehene erkennt. Da aber die Typen des Handelns genau bestimmt und anderweitig controlirt werden können, auch gar kein wesentlicher Vortheil daraus erwächst, dass die Nadel durch die Pupille gesehen werde, und es weit mehr darauf ankommt, nichts zu verletzen, was nicht verletzt werden soll und darf, so dürfte dieser Umstand allein keinen hinreichenden Bestimmungsgrund abgeben, diese Operationsweise zu verwerfen. Ein andrer Vorwurf, den ich ihr selbst mache, ist der: dass es nicht immer gelingen dürfte, *die Linse wirklich umzulegen*, sondern dass sie oft nur ab-, rück- und auswärts verschoben wird. Da sie aber in dieser Lage eben so wenig wieder aufsteigen und das Sehen hindern kann, überdiess mit der Zeit aufgesogen wird, so dürfte dieser Umstand gleichfalls ein unerheblicher seyn, besonders wenn auch Anderer Erfahrung es bestätigen sollte, dass diese Operations-Methode mit einem glücklicheren Erfolge, als jede andere, ausgeübt werde.

18.

Ein Thränensackpolyp.

Beobachtet und operirt

vom

Herrn Professor Dr. **BLASIUS** in Halle [2]).

Maria S., von einem Dorfe bei Halle gebürtig, eine Frau von kräftigem Körperbaue, 56 Jahre alt und atrabilarischem Habitus, bekam vor 4 Jahren an dem untern Augenlide des rechten Auges in der Gegend des Thränensackes eine kleine rundliche Geschwulst, welche zum Theil nur durch Druck entfernt werden konnte, wobei sich eine wasserhelle Flüssigkeit in das Auge ergoss. Diese Geschwulst, bald die Grösse einer kleinen Haselnuss erreichend, veränderte sich zwei Jahre hindurch beinahe gar nicht, beim Drucke auf dieselbe von unten nach oben, ergoss sich aus derselben eine schleimartige Flüssigkeit durch die Thränenpuncte, seltner durch den Ductus nasalis in die Nase. Von jener Zeit an aber nahm die Geschwulst allmählich an Grösse zu, so dass sie jetzt beinahe die Grösse einer grösseren Wallnuss erreicht, wobei die Bewegung des fast das ganze Auge bedeckenden unteren Augenlides sehr gehindert ist, wesshalb auch die Kranke von dem sehr beschwerlichen Uebel befreit zu werden wünschte.

Bei der Untersuchung erschien die Geschwulst unterhalb des innern Augenwinkels am grössten und sie breitete sich, auf einer breiten länglich rundlichen Basis aufsitzend, von der Seite der Nase bis über die Mitte des unteren Orbitalrandes aus; sie war ein wenig convex, ziemlich ungleich. Die Farbe der allgemeinen Bedeckungen war livid,

---

2) Aus E. G. A. Grillo „De polypis sacci lacrymalis et conjunctivae oculi. Dissert. inauguralis medica. Halae 1834. in 8. c. tab. lith. p. 20." genommen.

wobei die erweiterten Venen durchschimmerten. Beim Fingerdrucke bemerkte man sogleich deutliche Fluctuation in dem neben der Nase befindlichen Theile der Geschwulst, ohne Zweifel von einer im Thränensack versammelten Flüssigkeit herrührend, da diese schleimige Flüssigkeit mit den Thränen vermischt durch die Thränenpuncte, wie schon oben erwähnt, und nur in sehr geringer Menge bisweilen durch den Nasengang hervorgedrängt werden konnte. An dem übrigen festen und etwas ungleichen Theile der Geschwulst hing nach dem äusseren Augenwinkel zu ein schwanzähnlicher Fortsatz. Die Geschwulst, obgleich der Druck nicht gefühlt wurde, konnte eben so wenig als die sie bedeckende Haut weder bewegt, noch die Augenhöhle zurückgedrückt werden, obgleich dadurch für das Auge keine Beschwerden zu entstehen schienen. Uebrigens hatte die Kranke nie Schmerzen oder andere Beschwerden, der Augapfel war unversehrt, das Sehen fast nur durch die gänzliche Verschliessung der Augenlider sehr beschränkt.

Die Diagnosis war sehr schwierig, und man hätte die Geschwulst für Hydrops sacci lacrymalis halten können, wenn nicht das Lumen der Thränenkanälchen und des Nasenganges völlig frei gewesen wäre, wodurch dieser Annahme widersprochen wurde. Man konnte sie daher für nichts anderes halten, als für eine sogenannte Hernia sacci lacrymalis mit Blennorrhöe desselben verbunden; aber woher kam jene Geschwulst und jene gleichsam im Thränensacke befindliche Härte? Diese Fragen genügend zu beantworten, wäre nicht möglich gewesen, ausser man hätte das Vorhandenseyn eines harten Körpers im Thränensacke annehmen müssen. Da erkannte Blasius, jenes bis jetzt einzigen von Neiss erwähnten Falles eingedenk, den wahren Character der Geschwulst, indem er ihren Ursprung von einem Polypen herleitete. Die Operation, welche allein darüber völligen Aufschluss geben konnte, und die wegen Entstellung und Functionsstörung des Auges selbst noth-

wendig ward, wurde von Blasius auf folgende Weise ausgeführt:

Nachdem die Kranke eine passende Stellung bekommen hatte und der Kopf fixirt war, wurde ein Schnitt vom Rande des unteren Augenlides an durch die allgemeinen Bedeckungen über die Mitte der Geschwulst weg, bis zum Nasenwinkel geführt, der untere Wundlappen durch einen zweiten von der Mitte der Wunde an nach unten gerichteten Schnitt getheilt und die Haut von der Geschwulst abgetrennt. Hierauf kam der Thränensack, welcher die Geschwulst ringsum umgab, zum Vorschein. Dieser musste, indem man undeutliche Fluctuation in ihm wahrnahm, geöffnet werden, um die Geschwulst selbst zu sehen. Es wurde der die Geschwulst bedeckende Thränensack längs des Hautquerschnittes in seiner ganzen Breite auf einer Hohlsonde gespalten und nun die Geschwulst blosgelegt. Dass aber diese sich im Thränensacke selbst befand, bewiess theils die Art ihrer Bloslegung, theils dass aus dem geöffneten Thränensacke eine dicke Sonde durch den Nasengang geführt werden konnte, durch welchen bei der fortgesetzten Operation das Blut in die Nasenhöhle herabfloss. Die Stelle, wo der nicht ausgedehnte Thränensack sich befindet, nämlich am innern Augenwinkel, war von der Geschwulst beinahe ganz frei, diese lag aber in ihrem ganzen übrigen Umfange an der innern Wand des Thränensackes an, war sogar mit ihm durch Zellgewebe verbunden, was an der vorderen Seite zwar locker war, aber um so dichter sich zeigte, jemehr es sich der hinteren Wand näherte und je tiefer der Operateur eingehen musste. An der vorderen äusseren Seite, wo man vor der Operation einen schwanzähnlichen Fortsatz fühlte, ging die Substanz der Geschwulst in die Thränensackwand selbst über, an welcher Stelle ohne Zweifel der Stiel des Polypen entstand, während derselbe in seinem ganzen übrigen Umfange durch später durch Druck zwischen ihm und dem Thränensacke entstandene Adhäsion befestigt war. Die Fortsetzung der Operation zeigte, dass die Geschwulst

zwischen dem Bulbus oculi und der unteren Augenhöhlenwand $^1/_{12}$ Zoll hinein sich erstreckte. Nachdem nach Blosslegung der Geschwulst die Adhäsionen von allen Seiten getrennt waren, wurde eine Ligatur um die Geschwulst gelegt, und der Versuch gemacht, sie hervorzuziehen. Bei der grossen Weichheit derselben musste sie stückweise entfernt werden, was auch vollkommen gelang, mit Ausnahme einiger Ueberbleibsel im Grunde der Orbita, die wegen der zu grossen Tiefe der Wunde und wegen der Nähe des Bulbus nicht entfernt werden konnten. Die entstandene Höhle wurde, um Eiterung hervorzurufen, mit Charpie ausgefüllt, die Lappen der Haut und des Thränensackes darüber gelegt, und dann kalte Umschläge angewandt.

Die Geschwulst hatte die Grösse einer grösseren Wallnuss, das Gewicht der stückweise entfernten Masse betrug an zwei Drachmen; sie war von weisslich grauer, untergemischt gelber Farbe, ziemlich fest beim Anfühlen, jedoch welk und etwas elastisch. Bei der näheren Untersuchung fand ich, dass die Masse aus sehr vielen kleinen rundlichen Theilen, die aus einer dichten breiartigen Substanz, in eine Art Balg gehüllt, bestanden, zusammengesetzt war. Blutgefässe schienen in das Gewebe der Geschwulst nicht einzudringen. Nach Beseitigung der inflammatorischen Reaction durch kalte Umschläge und antiphlogistisches Regimen wurde bei dem Vorhandenseyn gesunder Granulation an den Wänden der Höhle, da jetzt im Grunde derselben die Reste des Polypen zum Vorschein kamen, die Charpie mit einer Auflösung des Lapis causticus befeuchtet eingebracht; hierauf der Grund der Höhle, da wo jene Ueberreste aufsassen, mit Lapis causticus und dann mit Lapis infernalis berührt. So schritt die Heilung allmählich vor, indem die Granulation die Höhle immer mehr ausfüllte. Die vordere sehr enge Oeffnung wurde durch Erweiterungsmittel offen erhalten. Die Thränenkanälchen wurden frei und nun flossen die Thränen mit Schleim gemischt durch die Wunde aus; und nachdem die Polypenreste durch Eiterung zerstört

waren, bildete sich auch im Grunde der Höhle gesunde Granulation, deren Bildung durch leichte Berührung mit Lapis infernalis gefördert wurde. Die Granulationsbildung blieb jetzt auf einer gewissen Stufe stehen, die Eiterabsonderung hörte auf, wofür die Absonderung eines dicklichen Schleimes entstand, welcher mit den Thränen vermischt aus der Wunde floss, die stets nur mit Schwierigkeit geschlossen gehalten wurde. Durch den Nasengang konnte man leicht mit einer dicken Sonde in die Nasenhöhle gelangen. Die Wunde wurde nun mit englischem Heftpflaster bedeckt, da zu erwarten stand, dass künftig die Absonderung des Thränensackes mit den Thränen durch den Canalis nasalis fliessen, und sich die ganze Wunde, nach Anwendung des Lapis infernalis auf die Wundmündungen, schliessen würde. Die Bewegung und Function des Auges war unversehrt.

So wurde dieses seltene Uebel glücklich geheilt, und Neiss erzählt, dass der von v. Walther entfernte Thränensackpolyp eben so glückliche Resultate geboten habe.

19.

Polyp der Conjunctiva oculi.

Beobachtet und operirt

vom

Herrn Professor Dr. BLASIUS in Halle [3]).

Friedrich R., 12 Jahre alt, von einem benachbarten Dorfe Halle's gebürtig, kam im Monat Juli 1831 in die hiesige klinische Heilanstalt. Früher war der Knabe gesund, vor zwei Jahren überstand er die Rötheln, worauf sowohl am äussern Winkel des linken Auges als auch eine

3) Aus E. G. A. Grillo's „Dissertatio de polypis sacci lacrymalis et Conjunctiva oculi," Halae 1834. in 8. p. 33. genommen.

über die Augenbraungegend des nämlichen Auges sich erstreckende Geschwulst entstand. Beide Geschwülsten entleerten eine stinkende, schwarze Masse und würden nach zwei Monaten durch eines Wundarztes Hülfe, welcher Honig auflegen liess, geheilt. Die noch jetzt sichtbaren Narben dieser Geschwüre, dicht an dem Margo ossius orbitae befindlich, der Vertiefungen zeigt, beweisen das frühere Vorhandenseyn von Necrosis. Kurz darauf enstand eine Geschwulst um die Parotis herum, welche sich öffnete und sich jetzt deutlich als ein scrophulöses Geschwür darstellt. Zu gleicher Zeit entstand im äusseren Augenwinkel des linken Auges, wo die frühere Geschwulst sich befunden hatte, eine sarcomatöse Geschwulst, welche nach Angabe des Kranken zwar schmerzlos, aber mit etwas Brennen verbunden ist. Dieses gerade vor drei Monaten entstandene Sarcom, von glattem, rothem und fleischigtem Ansehen, verursachte nur wenig Schmerzen, hatte die Gestalt eines Polypen und war bei der Aufnahme des Kranken in die hiesige Heilanstalt an seinem unteren, dickeren Theile (dem Körper) von der Grösse einer Kirsche, es ragte unter dem oberen Augenlide hervor, und verhinderte so die Schliessung des Auges. Der obere Theil des Sarcom's entging bis auf eine gewisse Gränze der weiteren Untersuchung, es ging von der Augapfelbindehaut aus, und sass so dicht auf dem äusseren Augenwinkel auf, dass man zwischen diesem und dem Sarcome auf keine Weise eine Sonde durchführen konnte. Uebrigens bestand am Auge selbst im geringeren Grade Staphyloma conicum pellucidum und eine durch Pannus bedingte geringe Verdunklung am obern Theile der Cornea. Das Allgemeinbefinden des Kranken war gut. Er erhielt das Zittman'sche Decoct, worauf das Geschwür ein besseres Ansehen bekam, und sich zu vernarben schien. Im folgenden Monat unternahm Blasius die Entfernung der sarcomatösen Geschwulst mit dem Messer, welche auch *zum Theil* gelang, da sie wegen der vom Polypen selbst verursachten heftigen Schmerzen und wegen der fortwährenden

Emporwucherung neuer Substanz nicht ganz entfernt werden konnte. Auch der Versuch, den Polypen mit der DAVIEL-schen Zange zu entfernen, gelang nicht besser. Hierauf wurde, um die Hervorwucherung des Polypen zu mässigen, die Tinctura opii und das Cuprum sulphuricum angewandt, welche Mittel den Erfolg zeigten, dass der Kranke das Auge zu schliessen vermochte, der Pannus fast ganz verschwand, das Gesicht sich besserte, und dass das Geschwür grösstentheils vernarbte. Der Kranke wurde aus der Anstalt entlassen, und erhielt eine Auflösung des Lapis divinus zum Eintröpfeln.

Bei der Entlassung des Kranken zeigte sich der Zustand des Auges fast ganz so, wie bei dessen Aufnahme. Der Polyp ragte sehr wenig unter dem unteren Augenlide hervor, so dass er dessen Schliessung nicht sehr hinderte, sein Ende ragte unter dem Augenlide bis dahin, wo die Bindehaut vom Augenlide an den Bulbus übergeht, an welcher Stelle er entstanden zu seyn schien; er ward weiss roth, fleischig, weich, zeigte Empfindlichkeit. Das Staphyloma conicum pellucidum war unverändert, die Sehkraft schwach, die Sclerotica zeigte viele zum Theil bis zur Cornea fortlaufende Gefässe; das Zellgewebe oberhalb der Parotis war sehr angeschwollen, namentlich am Ursprunge des Helix auris; etwas mehr nach unten befand sich ein Geschwür von der Grösse eines Zweigroschenstückes, welches alle Zeichen des scrophulösen Geschwüres an sich trug.

20.

Exstirpation eines Hydrophthalmos

vollzogen

vom

Ritter Dr. FRICKE in Hamburg [4]).

A. S., 12 Jahre alt, von gesunder Körperbeschaffenheit, erfreute sich eines dauernden Wohlseyns. In ihrem fünften

4) Aus G. BADECKE „De hydrophthalmo. Wirceburg. 1834. in 8. c. tab. lithographica. p. 27. genommen.

Lebensjahre erlitt sie durch den Stiel einer vom Baume fallenden Birne eine Verletzung des rechten Auges. Ueber die darauf folgenden Krankheitserscheinungen weiss die Kranke nur anzugeben, dass nach vielen Schmerzen die Sehkraft völlig verloschen, und dass das Auge (wie sie sich ausdrückte) ausgeflossen sey. Hierauf war die Kranke 7 Jahre hindurch ganz beschwerdenfrei, und die Gestalt des Auges, welches von normaler Grösse war, blieb unverändert. Sechs Wochen aber vor der Aufnahme der Kranken in das hiesige Stadtkrankenhaus war das Auge, ohne dass eine schädlich einwirkende Ursache aufgefunden werden kann, sehr an Grösse gewachsen, und bei der Aufnahme der Kranken war der Zustand folgender:

Die Augenlider waren ein wenig geröthet und ausgedehnt, das untere etwas nach der Wange herabgedrückt, wobei die Kranke jedoch das angeschwollene Auge nach Willkühr bedecken konnte; die Augenliderbindehaut zeigte sich sehr wenig geröthet, mehr war es die zugleich an manchen Stellen erschlaffte und erweichte Augapfelbindehaut vorne nahe am Rande der Hornhaut, die Sclerotica zeigte sich entfärbt und von varicösen Gefässen durchzogen, die Hornhaut in eine harte und bläulich weissliche Masse umgewandelt, und um das Dreifache ihres Durchmessers vergrössert stellte sie die stumpfe Spitze einer konischen, elastischen Geschwulst von der Grösse einer kleinen Wallnuss dar, deren Basis nach aussen und deren Spitze nach vorne und aufwärts hervorragte. Wirklicher Schmerz war nicht vorhanden, mehr ein dumpfes drückendes Gefühl, welches sich bei Bewegung oder Druck des Augapfels vermehrte. Nur in der letzten Zeit zeigten sich bisweilen flüchtige Schmerzen in der Geschwulst. Lichtempfindung war nicht mehr vorhanden.

Bei der Ausrottung dieses Auges stürzte der Inhalt der Geschwulst, eine gelb weissliche Flüssigkeit, wahrscheinlich vom Glaskörper entstanden, hervor, und ging so für die Untersuchung verloren; der Schnitt durchdrang näm-

lich wegen der sehr grossen Unruhe der Kranken alsbald die Sclerotica. In dem collabirten Auge wurden nach der Operation die Retina und Choroidea vollkommen normal gefunden; die Sclerotica zeigte sehr erweiterte Gefässe, von der Iris war nicht einmal eine Spur vorhanden, denn sie war mit der Hornhaut in eine staphylomatöse Masse übergegangen.

21.

Zur Lehre von der epidemischen Hemeralopie

von

Herrn Dr. F. EHRLE [5]).

Weingarten, ehemals ein Kloster, seit 1825 Waisenhaus, nahe bei Altdorf, nicht weit von Ravensburg liegt in angenehmer und gesunder Gegend auf der linken Abneigung des von der Schuss durchflossenen Thales ohngefähr 1450 Fuss über der Meeresfläche. Gegen Osten von Weingarten liegen, jedoch noch höher, ziemlich grosse Teiche, welche aber durch Tannenwaldungen davon getrennt sind. Die drei Flügel des Waisenhauses nebst der Kirche bilden einen Hof, und sind dem Nordwinde sehr ausgesetzt. Die Schlafstuben der Waisen liegen in den verschiedenen Stockwerken des Gebäudes gegen Westen und Osten.

Von 1826 an bis zum Sommer des Jahres 1833 herrschte in diesem Waisenhause eine Krankheit, deren Erscheinungen ganz mit denen der sogenannten Hemeralopie übereinkamen, und welche an 80 Waisen befiel. Zwar waren die davon befallenen Kinder bei Tage gesund; (weswegen sie nicht zur Zahl der Kranken gerechnet wurden) bei Annäherung des Abends jedoch überfiel sie eine solche Schwäche der

---

5) S. dessen Dissertation, De Hemeralopia. Tubingae 1834. in 8. p. 21.

Augen, dass sie bei Zunahme der Dunkelheit kaum den Glanz des Lichtes, erleuchtete Gegenstände gar nicht sahen. Bei der hellsten Erleuchtung der Eingänge fanden sich die Kranken ohne Führer nicht in die Zimmer, weswegen einem jeden ein Führer gegeben wurde. Bei Anbruch des Tages kehrte die gesunde Sehkraft nach und nach zurück, ohne dass, ausser der während der Nacht gewöhnlich vorhandenen grösseren Erweiterung und Unbeweglichkeit der Pupille, irgend eine Krankheitserscheinung beobachtet wurde. Die Erweiterung und Unbeweglichkeit der Pupille bestand, nur in geringerem Grade, auch des Tages über.

Obgleich diese Krankheit das ganze Jahr hindurch herrschte, so zeigte sie sich doch im Winter heftiger. Es wurden nur Kinder vom 6ten bis 14ten Lebensjahre, und zwar mehr Knaben als Mädchen davon ergriffen. Kinder ausserhalb des Waisenhauses wurden nicht davon befallen, und diese Krankheit wurde früher weder in Weingarten noch in anderen Orten beobachtet. Vor Erscheinen der Hemeralopie kamen sehr häufig rheumatische Augenentzündungen unter den Waisen vor, welche mit dem Beginnen der Hemeralopie fast ganz aufhörten. — Gewisse Ursachen dieser letzteren Krankheit wurden bis jetzt noch nicht aufgefunden. Zwar ist es nicht unwahrscheinlich, dass die erschlaffenden Speisen und das Zusammendrängen der Waisen in den Speise-, Schlaf- und Hörsälen zur Entstehung der Krankheit mitgewirkt haben, aber es ist auch wieder gewiss, dass noch andere Ursachen vorhanden gewesen seyn müssen, da die Krankheit in anderen Instituten und namentlich in Arbeitshäusern sehr selten vorzukommen pflegt. Auch kann wohl nicht angenommen werden, dass in der Lage von Weingarten die Hauptursache dieser Krankheit gelegen sey, da dieselbe vorher nie im Kloster oder in der Nähe vorgekommen ist, und die Krankheit nach Verlauf einiger Zeit, wo sich die Ortsverhältnisse nicht änderten, gänzlich verschwand, nachdem Verbesserung der Speisen eintrat, so dass die Waisen allemal dreimal in

der Woche Fleischspeisen erhielten, und nach Anwendung von Vesicatorien nahe über die Augenbraunbogen und an den äusseren Augenwinkel.

22.

Zur Pathogemie des Hydrops oculi.

Aus einem Schreiben

des

Herrn Hofmedicus Dr. BRÜCK in Osnabrück

an den Herausgeber.

Der tiefere Blick, welchen Sie in das Wesen der Hyperceratosis congenita gethan, indem Sie diesen Zustand der Hornhaut mit der häufig daneben bestehenden Amaurose und eigenthümlichen Abweichung der Schädelform in nähere causale Relation gestellt (Zeitschr. f. Ophth. Bd. II.), hat u. a. die interessante Exposition des Hrn. MR. SEILER über denselben Gegenstand in Ihrer Ztschr. (B. 4.) veranlasst [6]). Die genetische Bahn der Krankheitserforschung, welche auch in der in Rede stehenden krankhaften Metamorphose des Auges eingeschlagen ist, wird allmählich hier, wie überall zum Verständniss führen. Es ist diese Bahn, welche von Ihnen in diesem Falle eröffnet, sodann von Hrn. WIMMER und Hrn. SEILER — jedoch *divergirend* — verfolgt ist, indem der Erstere die Hyperceratosis congenita für eine *Bildungshemmung*, der Andere für eine *Krankheit* im Embryonenleben (nämlich Folge einer früher vorhanden gewesenen, aber zum Stillstand gekommenen, krankhaft zu reichlichen Absonderung von Wasser im vordern Theile des Augapfels, wodurch Wucherung der Hornhaut veranlasst

---

6) Diese Exposition ist aus SEILER's Schrift „Beobachtungen ursprünglicher Bildungsfehler der Augen. Dresden 1833. in fol. p. 41. genommen. d. H.

worden) ansieht. Sollte aber nicht diese Divergenz der Ansichten, diese „Ungleichheit der Gleicher", wie einst Jean Paul sich über die Naturphilosophen ausdrückte, in der That nur eine scheinbare seyn? Sollte in diesem Falle nicht „Bildungshemmung" und „Krankheit" coincidiren? Mir scheint, als ob beiden dasselbe Princip zum Grunde liege: die alienirte plastische Kraft, die nun, da sie keineswegs ganz aufgehoben ist, statt des höheren Products: des Nervenmarks, fortwährend ein niederes: Wasser producirt. So entsteht 1) Hydrops statt Hirn in der frühesten Bildungsperiode; 2) Verdickung und Verbildung des Schädels statt Hirn, gleichsam Bildung der Schale auf Kosten des Kernes; 3) parallel hiemit in Bezug auf die Hyperceratosis Alienation des Sehnervenmarks, statt dessen Hydrops oculi ant. mit Verdickung der Hornhaut. — Der Name Hyperceratosis, wie so viele, vom äusserlichsten Symptome entnommen, drückt das Wesen der Krankheit keineswegs aus, welche nur eine Wiederholung der gleichzeitigen Hirnkrankheit im Auge zu seyn scheint, wie ja das Auge seinem Wesen nach nur das dem Lichte eröffnete Gehirn ist, wobei Hornhaut wie Sclerotica nur die Bedeutung des Skelets haben, indem sie ihr höheres nervoses Contentum von der relativen Aussenwelt scheiden (Vergl. Carus Begriff des Skelets). Auf ähnliche Weise wird die genetische Nosologie künftig das Wesen mehrerer so genannter *Knochenkrankheiten* als *im Nervenmark begründet* nachweisen, wie ich darin den Anfang zu machen versucht habe: „Psychische Bildungsrückschritte in Verbindung mit Skeletabnormitäten" in Caspers medic. Wochenschr. 1834. S. 49. u. s. w.

Schliesslich noch ein Wort über einen eigenthümlichen Zustand des Auges in Verbindung mit bedeutenden hysterischen Leiden. Da ich nicht behandelnder Arzt war, so vermag ich nur unvollkommene Notiz über diese Fälle mitzutheilen, die jedoch hinreichen möge, die Leser Ihrer Zeitschrift, denen etwa Aehnliches vorgekommen, zu genaueren Mittheilungen zu veranlassen.

Ein gebildetes Mädchen in den zwanziger Jahren, von kleiner aber sehr wohlgebildeter Statur, brünett, mit schönen, lebhaften Augen, war aus dem geselligen Cirkel, wo sie, besonders auch wegen ihres musikalischen Talents gern gesehen war, verschwunden. Man sagte, sie leide an hysterischen Krämpfen, besonders aber an den Augen, welche in abschreckender Starrheit, wie mit Wasser gefüllt, hervortreten. Was für eine somatische oder vielleicht psychische Veranlassung diesen bedauernswerthen Zustand begründet haben möchte, weiss ich nicht zu sagen; doch schien sich, als sie zur Gesellschaft nach mehreren Monaten zurückkehrte, ihre Heiterkeit merklich verloren zu haben, das früher dunkelblaue Auge war heller, grauer, der Blick lebloser, stierer, und hat noch jetzt nach Jahren seine Intensität nicht zurückerhalten.

Der zweite Fall kam mir in St. Petersburg vor; doch war die Kranke, als ich sie kennen lernte, schon in der Genesung. Es war die etwa 26jährige Tochter eines angesehenen Staatsmannes. In ihrer Kindheit schon und besonders früh entwickelt, war sie als ein Wunder der Schönheit angestaunt, ihr schwarzes feuriges Auge hatte Viele verwundet — dennoch blieb sie unverehelicht. So verging Jahr auf Jahr, der Glanz ihrer Augen erlosch; mit schwärmerischer Liebe schloss sie sich an eine Freundin; beide Mädchen verfielen bald in die eclatanteste Hysterie, mit welcher sich bei unsrer Kranken ein hydropisches Augenleiden, ganz dem oben bezeichneten ähnlich, entwickelte. Man fand es rathsam, den innigeren Umgang der Freundinnen zu unterbrechen. Der Aufenthalt auf dem Lande und die Zeit stellten die Kranke ziemlich her, doch behielt sie den Ausdruck des Leidens in ihrem ganzen Wesen und eine dunkle Gluth in dem ziemlich starren Auge. Jetzt ist sie Gattin und Mutter — daher geheilt, glaube ich hinzusetzen zu dürfen. — — — — —

Einen dritten Fall, theilte mir ein berühmter Arzt in St. Petersburg mit. Eine schöne, geistvolle Frau, in kinder-

loser Ehe lebend mit einem unbedeutenden, unzulänglichen Gemahle, verfiel, wie begreiflich, in Hysterie, wozu sich wiederum jener hydropische Zustand ihrer früher so schönen, blauen Augen gesellte; ein Leiden, welches nach vielen Monaten endlich geheilt wurde durch den thierischen Magnetismus. Doch hatten auch diese Augen nicht das frühere Leben wieder gewonnen.

Osnabrück, den 18. Januar 1835.

23.

Partieller Vorfall einer durchsichtigen Krystalllinse.

mitgetheilt

von

Herrn Dr. ZEIS in Dresden.

Luigi Marchetti in seinem Werke dell ottalmoscopia e dell' introduzione allo studio dell' ottalmologia. Pavia 1834. 8. p. 147. beschreibt folgenden interessanten Fall, den er in der Klinik des Professor Flerer an einer etwa 35 Jahr alten, schwächlichen, mageren und cachectischen Dame beobachtete. An den äussern Theilen des Auges waren keine krankhaften Erscheinungen zu bemerken, abgerechnet dass einige Blutgefässe auf der Conjunctiva bis an den Rand der Cornea verliefen. Cornea, vordere Augenkammer und Iris waren gesund, die Pupille erweitert, unbeweglich, und von der noch vollkommenen durchsichtigen Linse gänzlich ausgefüllt. Indess hatte sie eine etwas schiefe Lage, ihr oberer Rand befand sich hinter der Iris, an den Seiten berührte sie gerade die Pupillarränder, der untere Theil lag daher eine halbe Linie vor der Iris, und es gewährte einen wunderbaren Anblick, die Iris durch die grosse, angeschwollene, beinahe farblose, wie durch einen Sonnenstrahl beleuchtete und glänzende Linse hindurch deutlich zu sehen.

Der Rand der Linse erschien als ein gelblicher, glänzender und leuchtender Ring, ähnlich den Ringen, wie sie um die Häupter der Heiligen gewöhnlich gemalt werden. Die Linse machte in dieser Lage wollenartige Bewegungen, die hintere Augenkammer schien nicht verändert zu seyn.

Die Kranke klagte nur über unbedeutende Schwäche des Gesichts, und konnte keine andre Ursache, als einen vor 4 Monaten auf den Kopf erhaltenen Schlag, angeben, das Augenleiden hatte aber erst vor einem Monat begonnen. Als nach einigen Tagen heftige Schmerzen im Auge und in der Supraciliargegend hinzukamen, entschloss sie sich zur Extraction der Linse. Während des Austrittes derselben folgte eine ziemliche Quantität des wie Wasser flüssigen Corpus vitreum nach, dennoch genas die Kranke binnen 14 Tagen, und konnte recht gut sehen. Die Pupille war ganz schwarz.

24.

Anatomische Untersuchungen des Auges des Fischotters mit vorzüglicher Berücksichtigung des Jacobschen Membran und der Verbindung des Corpus vitreum mit dem Sehnerven durch das Ligamentum neuro-hyaloideum.

von

Herrn Dr. BERTHOLD in Göttingen.

Ich habe in dieser Zeit, schreibt Dr. Berthold an den Herausgeber, einen Fischotter zergliedert, dessen Augen manches Eigenthümliche zeigten. Namentlich spaltet sich bei diesem Thiere die Sclerotica in ihrem vorderen Drittheil in zwei beständig von einander abstehende Lamellen, welche aber nicht gänzlich von einander isolirt, sondern mittelst ziemlich straffen, kurzen und sparsamen Filamente verbunden sind. Die hinteren zwei Drittel der Sclerotica, so wie

der äusserste an der Cornea befestigte Rand werden aber nur von einer nicht trennbaren Lamelle gebildet. Die getrennten Lamellen stehen aber $^1/_4$—$^1/_3$ Linie von einander ab. — Die Choroidea ist ziemlich stark, aber nicht in zwei Lamellen zu trennen; äusserlich mit einem starken schwarzen Pigment bedeckt, innerlich aber mit einer mässig glänzenden Tapete versehen. Hat man die Choroidea fortgenommen, so glaubt man die eigentliche Retina vor sich zu haben; man trifft nämlich auf eine beutelförmige weisse Haut von so bedeutender Dicke, dass man sie mit Leichtigkeit in ihrer ganzen Ausdehnung darstellen kann, dieses ist die von Dr. Jacob in neuerer Zeit wieder aufgefundene Haut, welche auch gewöhnlich nach ihm benannt wird. Jeder Anatom kann sich am Fischotterauge von dem Vorhandenseyn dieser Haut, als wirklicher Haut, überzeugen; sie ist kein Schleimüberzug oder Schleimniederschlag; denn an ganz frischen Augen trifft man sie an; lässt man aber das Auge einige Tage im Wasser liegen, so lösst sich diese Haut vorzugsweise leicht auf, und zerfliesst, während die eigentliche Retina noch ganz sich erhält. Dadurch, dass diese Jacob'sche Haut so sehr frei liegt, und sehr leicht, ohne besondere Handgriffe, darzustellen ist, erinnert das Auge des Otters an das Fischauge, in welchem man auch die Retina als aus mehreren Lamellen bestehend leicht erkennt. Eine dritte Schicht ist an der Retina nicht wahrzunehmen, d. h. die Marksubstanz liegt so auf derselben befestigt, dass man beide nicht von einander trennen kann.

Was aber besonders an den Augen dieser Thiere bemerkenswerth war, war eine starke Befestigung des Glaskörpers an der Stelle des Sehnerveneintritts in's Auge. An dieser Stelle war jener Körper so stark adhärirend, dass ich, nachdem alle Häute des Auges bis auf den Glaskörper durchschnitten, und bis zur Eintrittsstelle des Sehnerven frei getrennt waren, das am Nervus opticus gefasste Auge bis zur Hälfte in perpendiculärer Richtung aus dem Wasser emporheben konnte, ohne dass der Glaskörper von der genannten

Stelle sich losgetrennt hätte. Dabei zog sich aber der Glaskörper sehr nach vorn, und bildete einen dünnen Stiel, welcher eben so durchsichtig als der Glaskörper selbst war. In diesem Stiele bemerkt man als sehr feine Faser den in den Glaskörper eindringenden Ast der Arteria centralis, der jedoch kaum zu erkennen war. Dieses Band, welches ich mit keinem passendern Namen als Ligamentum neuro-hyaloideum zu bezeichnen weiss, ist am füglichsten mit dem Mesenterium zu vergleichen, indem es das in den Glaskörper eindringende Gefäss überzieht, und zu diesem Körper begleitet; es hält auch den Glaskörper an seinem hintern Theile in der Lage. Ich habe auch bei andern Thieren diesen Theil untersucht, namentlich an Hunde-, Hammels- und Kalbsaugen, und dasselbe Band, aber bei weitem schwächer, gefunden. An einem Hammel- und Hundsauge, welches ich untersuchte, war von der Arteria centralis corporis vitrei keine Spur mehr wahrzunehmen, und doch hatte der Glaskörper an der genannten Stelle, d. h. nachdem die Netzhaut bis zur Eintrittsstelle des Sehnerven abgetrennt war, seine unverkennbare Befestigung. Bei jungen Thieren, namentlich bei Kälbern, sieht man ganz deutlich bei mässigem Anziehen das Ligamentum neuro-hyaloideum sich anspannen, bei etwas stärkerem Ziehen aber reisst es ab; alsdann nimmt der Glaskörper wieder eine ganz runde Form an, obgleich die Arteria centralis corporis vitrei noch deutlich einen Verbindungsfaden zwischen Eintrittsstelle des Nervus opticus und Glaskörper ausmacht; setzt man den Zug noch weiter fort, so zieht sich die genannte Arterie immer mehr und mehr aus dem Glaskörper heraus, bis sie diesen endlich ganz verlassen hat, und etwa $^1/_4$ Zoll lang an der Arteria centralis nervi optici hängen bleibt.

Es fragt sich nun, wie dieses Ligament zu deuten sey? — Die Membrana hyaloidea gehört ohne Zweifel in die Klasse der serösen Häute; sie liegt äusserlich fast überall frei, ohne in bedeutender organischer Verbindung mit der Retina zu stehen, jedoch sind einige Verbindungsfäden

(wohl Zellgewebe) in der Nähe des Insertionspunctes des Nervus opticus ins Auge, und zwar an der äusseren Seite, vorhanden, welche beide Theile locker mit einander verbinden, an welcher Stelle die Hyaloidea also nicht gänzlich die Natur der serösen Häute an sich trägt. Eine andere Verbindungsstelle zwischen Retina und Hyaloidea ist da, wo die Retina den wulstigen Raum bildet, und als ganz feines Häutchen bis zum äussern Rande der Linsenkapsel sich fortsetzt. Auch ist die Retina an ihrer innern dem Glaskörper zugekehrten Fläche seröser Natur; diese seröse Fläche ist es, welche einige Anatomen als besondere dritte oder innere Lamelle der Retina wollen dargestellt haben, was mir aber nicht hat gelingen wollen; vielmehr hat das Nervenmark der Retina an dieser innern Fläche nur eine seröse Begränzung; welche da, wo die Arteria centralis corporis vitrei vom Sehnerven aus abgeht, noch nicht existirt, von hier an aber sowohl auf der Fläche der Netzhaut, als auch am Corpus vitreum sich bildet. Dennoch darf man wohl annehmen, dass in Bezug auf Lage und Gefässverlauf das Corpus vitreum zu der Retina in einer ähnlichen Beziehung steht, als die Eingeweide des Unterleibes zu den Bauchwandungen, und dass demnach das Ligamentum-neuro-hyaloideum ein seröser die Arteria centralis corporis vitrei zwischen sich fassender Ueberzug von der innern Fläche der Retina zur Membrana hyaloidea ist.

Indem ich endlich noch bemerke, dass ich beim Fischotterauge an der Ausbreitungsstelle des Sehnerven in die Retina, wo sich ein wulstförmiger Rand bildet, aber nicht in der Mitte, sondern an der äussern Seite, drei schmale, ganz schwarze, aber $\frac{1}{2}$ — $\frac{3}{4}$ Linien lange, etwas erhabene Streifen wahrgenommen habe, welche deutlich aus schwarzem Pigment bestehen und an den Stamm im Vogelauge zu erinnern scheinen, habe ich die Ehre zu verharren etc.

Göttingen, den 26. Februar 1835.

25.

Fall von Blepharoplastik [7]).

von

Herrn Dr. DIEFFENBACH in Berlin.

Herr Lisfranc stellte mir einen Mann, Namens Lucien Masey, 48 Jahre alt, vor, schreibt Prof. Dr. Dieffenbach in Caspers Wochenschrift der gesammten Heilkunde N. 1. 1835. p. 8., dessen linkes unteres Augenlid durch eine carcinomatöse Entartung zerstört war. Durch den Vernarbungsprocess war der übrig gebliebene Theil der Conjunctiva herabgezogen, diese bildete eine feuerrothe, glänzende Fläche, welche in einem weiten Umkreise mit harten, ungleichen Narben umgeben war. Das Auge, welches nur zur Hälfte von dem obern Augenlide bedeckt werden konnte, erschien geröthet, und zeigte mehrere stark injicirte Gefässe. Herr Lisfranc, welcher mich stets mit grösster Güte überhäufte, ertheilte mir den ehrenvollen Auftrag, an diesem Manne in seinem Clinico die Blepharoplastik zu vollziehen. In einem Vortrage bemerkte ich der Versammlung, dass alle die früheren, von anderen Wundärzten, und auch von mir fabricirten Augenlider, wozu bald die Stirn- bald die Schläfenhaut genommen worden sey, nicht vollkommen befriedigende Resultate gegeben hätten, indem der transplantirte Lappen gewöhnlich durch die Vernarbung zusammengezogen werde, und nach völliger Heilung in Gestalt einer kleinen Halbkugel auf den Bulbus drücke, und ihn fortwährend reize. Ich wählte daher für diesen Fall meine neue Operationsmethode, welche sich von der bekannten wesentlich unterscheidet, und durch welche man Augenlider zu bilden im Stande ist, die den natürlichen ziemlich nahe

---

7) Vergleiche das Sendschreiben des Herausgebers an Ritter Dr. Fricke in Hamburg, über „Dieffenbach's Methode der Blepha-oplastik" in diesem Bande der Zeitschrift. d. H.

kommen, sich nicht aufwulsten und von der umgebenden Gesichtshaut isoliren.

Mit einem feinen spitzigen Scalpell machte ich zuerst einen halbmondförmigen Schnitt nach der Richtung des untern Orbitalrandes durch die Conjunctiva. Der Einstich geschah am innern Augenwinkel, und der Schnitt hörte am äussern auf. Der drei Linien breite Saum der Conjunctiva wurde dann mit der Hakenpincette gefasst, und bis gegen den Bulbus hinauf gelöst. Hierauf machte ich einen vom innern Augenwinkel schräg nach dem Jochknochen abwärts steigenden Schnitt, und dann einen dritten, welcher vom äussern Augenwinkel anfing, und sich mit dem zweiten nach unten zu in einem spitzigen Winkel vereinigte. Diese drei Incisionen bildeten ein etwas in die Länge gezogenes Dreieck, dessen Spitze nach unten, und dessen Basis nach oben gerichtet war: ▽. Alles, was von degenerirter Haut- und Narbenmasse in diesem Dreieck lag, wurde mittelst des Messers exstirpirt. Nachdem diess geschehen war, führte ich vom äussern Augenwinkel aus einen langen horizontalen Hautschnitt nach der Schläfe zu: ▽‾ und dann von hier aus wieder einen schräg nach vorn absteigenden: ▽7. Dieser schiefe Hautlappen wurde dann mit Zurücklassung seiner ganzen untern Fettlage durch flach geführte Messerzüge vom Boden getrennt, und nun vorerst die ziemlich bedeutende Blutung gestillt.

Dann zog ich den Lappen von seiner Stelle fort auf die dreieckige Wundfläche unterhalb des Auges hin, und heftete mittelst einer Anzahl feiner Näthe seinen vordern Rand an den entsprechenden Wundrand der Dreieckwunde, welcher vorher noch eine Linie breit vom Grunde gelöst war. Der oberste Stich ward an der Stelle durchgeführt, wo sich der zerstörte Thränenpunct und Thränenkanal befunden hatte. Durch vier feine Knopfnäthe vereinigte ich den Wundsaum der Conjunctiva mit dem obern Rande des Hautlappens. Das neue Augenlid hatte eine erwünschte Form. Die in der Schläfe befindliche, durch das Wegziehen der

Haut gebildete dreieckige Wunde wurde mit feiner Charpie ausgefüllt, und über das Ganze mehrere schmale Heftpflasterstreifen gelegt, um den Lappen gehörig anzudrücken und etwaige Ansammlungen darunter zu verhüten.

Die lauten Aeusserungen der Billigung so vieler anwesender Kenner, vor allem aber die des berühmten Meisters in der Kunst, Lisfranc, über diese Operation, machten diesen Augenblick zu einem der bedeutendsten und schönsten meines Lebens. So viel Gunst hatte ich nicht erwartet. Ich hätte meinen Empfindungen gern Raum geben mögen, von denen mein Dank nur ein schwaches Zeichen war.

Der Kranke wurde antiphlogistisch behandelt. Ueberall wo ich Näthe angelegt hatte, erfolgte die Prima intentio, selbst die Conjunctiva heilte mit dem Corium auf diese Weise zusammen. Nach einigen Tagen konnten die Fäden entfernt werden. Die Wunde mit Substanzverlust in der Schläfe füllte sich bald durch Granulation aus, und vernarbte dann. Da der letzte Punct sich nicht schliessen wollte, so exstirpirte ich denselben mit dem dicksten Theile der Narbe, und vereinigte die Wunde durch einige Insectennadeln.

Was bei dieser Operationsmethode bemerkt zu werden verdient, ist: 1) das Gelingen der Vereinigung zwischen der Bindehaut und der äussern Haut. Fände diese nicht Statt, so würde sich der Rand der äussern Haut umkrümpen und den Bulbus berühren, und eine Art von Entropium bilden. 2) Die Vernarbung der Schläfenwunde trägt zur Vervollkommnung der Flächenform des Augenlides bei, indem der Vernarbungsprocess dasselbe anzieht und ebnet, während längst vorher die Verwachsung des vordern Randes durch prima intentio eine Verrückung unmöglich macht.

26.

Bitte an den anonymen Herausgeber der Analecten über Kinderkrankheiten nebst Berichtigung einer im B. XXII. Heft 2. S. 358. des Journals für Chirurgie und Augenheilkunde vom Dr. v. Graefe und Dr. v. Walther enthaltenen Bemerkung gegen den Herausgeber

vom

Herausgeber.

Im Jahre 1829 ward ich im Auftrage des Herrn Geheimerath Dr. v. Graefe in Berlin, durch dessen Bruder den Herrn Medicinalrath Dr. E. A. Graefe daselbst aufgefordert, den Artikel „Opthalmia neonatorum" für das encyclopädische Wörterbuch der medicinischen Wissenschaften, herausgegeben von den Professoren der medicinischen Facultät zu Berlin, zu bearbeiten. Die von mir über diesen Gegenstand gelieferte Abhandlung erschien im Jahre 1830 im vierten Bande des genannten Werkes S. 89—108. Der Herr Redacteur für den chirurgisch-ophthalmologischen Theil dieses Werkes hatte auch nicht die geringste Aenderung in der genannten kleinen Abhandlung vorgenommen. Im Jahre 1834 liess der anonyme Herausgeber der in der Brodhagschen Buchhandlung zu Stuttgart erscheinenden „Analecten über Kinderkrankheiten, oder Sammlung auserwählter Abhandlungen über diese Krankheiten des kindlichen Alters. Heft. I. II. in 8.", diese Abhandlung in dem ersten Hefte derselben S. 132—152. abdrucken. Dieser Abdruck ist, einige bedeutende Druckfehler abgerechnet, die theils dem Originale wörtlich entnommen, theils neu entstanden sind (z. B. bleophthalmia statt blepharophthalmia S. 132. Quelmutz statt Quelmalz. Panagyr. statt Panegyr. etc.) bis auf eine gleich näher zu bezeichnende Stelle wörtlich geschehen. Im IV. Bande der medicinischen Encyklopädie steht nämlich S. 92. Folgendes: „deutlich lassen sich aber im Verlaufe des Uebels

drei Stadien unterscheiden, welche die verschiedenen Schriftsteller über diese Krankheit verschieden benannt haben. Der Verfasser steht nicht an, sie nach den verschiedenen Secretionsmaterien einzutheilen, wie das schon nach v. GRAEFE's Vorgange bei einer andern Gelegenheit geschah, da sie sich als charakteristische Zeichen besonders bemerklich machen. Dieselben sind:

1) das Stadium, in welchem ein seröses Secret abgesondert wird, Hydrorrhoea.

2) Schleimabsonderung Phlegmatorrhoea.

3) Eiterfluss Pyorrhoea.

Mit den Worten „wie das schon nach v. GRAEFE's Vorgange bei einer andern Gelegenheit geschah" deutete der Herausgeber auf den von ihm geschriebenen Artikel „Aegyptische Augenentzündung" in B. I. S. 457-486. desselben Werkes befindlich, hin, wo es S. 465. heisst: „wir folgen hier v. GRAEFE, welcher 3 Grade und Formen der Krankheit unterscheidet etc., und dessen Schrift über die epidemisch-contagiöse Augenblennorrhoe Aegyptens. Berlin 1823 in Fol. eine Hauptschrift genannt wird. S. 486. Der anonyme Herausgeber der Analecten hat nun jene Stelle aus der Abhandlung über die Ophthalmia neonatorum S. 136. Heft I. der Analecten, wie folgt, per ommissionem verändert „der Verfasser steht nicht an, sie nach den verschiedenen Secretionsmaterien einzutheilen, da sie sich als characteristische Zeichen besonders bemerklich machen. Dieselben sind folgende: 1) das Stadium der Hydrorrhoea. 2) das Stadium der Schleimabsonderung Phlegmatorrhoea. 3) das Stadium des Eiterflusses die Pyorrhoea," weil die Worte „wie das schon etc. an dem Orte, wo die Abhandlung jetzt stand, nicht passten. Diese unbedeutende Redactions-Freiheit des anonymen Herausgebers der Analecten hat nun im Journal für Chirurgie und Augenheilkunde vom Dr. v. GRAEFE etc. B. XXII. Heft II. S. 358. durch einen anonymen Recensenten A. G. (Adolph Gräfe?) folgenden bittern Ausfall gegen den Herausgeber dieser Zeitschrift veranlasst, indem er die

Inauguralschrift eines jungen Arztes I. H. E. Cohmeyer, De ophthalmoblennorrhoea gonorrhoica. Berolini 1834. in 8. bespricht: „Auch v. Ammon hätte wohl in dem von ihm verfassten 5ten Aufsatze (Augenentzündung der Neugebornen) des ersten Heftes der Annalen (muss heissen Analecten) über Krankheiten des kindlichen Alters. Stuttgart 1834. bei Aufstellung der mehrgedachten Stadieneintheilung (der Ophthalmia neonatorum) bemerken müssen, von wem sie herrühren; denn wenn er S. 136. erwähnter Annalen (Analecten) sagt; „der Verfasser steht nicht an, sie (die Ophthalmia neonatorum) nach den verschiedenen Secretionsmaterien einzutheilen, da sie sich als charakteristische Zeichen besonders bemerklich machen; diese sind: das Stadium der Hydrorrhoea, der Phlegmatorrhoea und Pyorrhoea", so wird jeder mit dem wahren Verhältnisse der Sache unbekannte Leser glauben müssen, v. Ammon sey der Begründer gedachter Stadieneintheilungen, ebenso wie der Verfasser dieser Dissertation, Falsa begehen, wie diess in der neuern Zeit, auf Kosten Anderer leider nur oft geschieht." Der Herausgeber überlässt die Beurtheilung eines solchen Verfahrens des anonymen Recensenten (A. G. Graefe?) und der Redaction des Journals für Chirurgie und Augenheilkunde gegen eine von den Gebrüdern Graefe an den Herausgeber dieser Zeitschrift früher verlangte, unter ihren Augen gedruckte und unter ihrer Redaction erschienene Arbeit, jedem Unpartheiischen, bittet jedoch den anonymen Redacteur der Analecten beim Schlusse seines nützlichen Unternehmens in einer zu schreibenden Vor- oder Nachrede die hier gegebene Berichtigung zur Sprache zu bringen.

Namenregister.

Acrel, 101.
Altschuhl, 222.
Ammon, A. F. v., 7. 28. 32. 66. 67. 68. 69. 73. 81. 82. 91. 114. 118. 163. 164. 165. 171. 172. 176. 178. 209. 223.
Andreae, 104. 224.
Anel, 142.
Arago, 186. 187.
Arcet, d', 63.
Arnold, 24. 25. 26. 27. 28. 82.
Autenrieth, 115.
Baerens, 29.
Bartelsk, 223.
Beck, K. I. (Freiburg) 90. 95. 195. 401.
Beck, 53. 135. 145.
Beer: 65. 86. 115. 120. 122. 124. 127. 135. 150.
Beger, 40. 108. 116. 413.
Behre in Altona, 119.
Behrens, 5.
Bell, 145.
Benedict, 117.
Berge, de la, 219.
Bergeon, 220.
Berthold, 464
Berzelius, 16.
Bichat, 67.
Blasius, 160. 450. 454.
Bobbage, 186.
Boerhave, 101.
Bonnet, 71.
Brisseau, 117.
Brück, 460.
Buchhorn, 104.
Cabani, 151. 186
Camper, 14.
Celsus, 192.
Chaunard, 167.
Chelius, 120. 124. 150.
Conradi, 139.
Cruveilhier, 67.
Deidier, 101.
Demours, 64. 81. 83. 117.
Descemet, 5.
Despais Gendron, 117.
Dieffenbach, 55.
Dieterich, 108.
Döllinger, 15. 67.
Dubrenil, 68.
Dumesnil, 219.
Dupuytren, 106. 150. 153.
Dzondi, 221. 222.
Fabini, 109.
Fischer, 58. 90. 113. 145. 152.
Fleischmann, 65. 71.
Fraenzel, 64. 67.
Frank, 211.
Fricke, 428. 456.
Froriep, 186.
Gaertner, v., 185.
Gescheidt, 171. 436.
Gibson, 65.
Graefe, v., 114. 150. 153. 154.
Guerin, 79.
Haffner, 317.
Haller, 64. 82.
Hecker, 77.
Hedenus, 54.
Heister, 117.
Henkel, 101.
Henle, 23. 30. 31. 32. 33. 34. 35. 36. 37.
Herzig, 309.
Heyfelder, 186. 189.
Hildebrandt, 64. 109.
Himly, 112. 117.

Hoin, 101. 103.
Huschke, 25. 209. 272.
Jacobson, 61. 64. 68. 81.
Jaeger, 133. 145. 150. 163. 164.
Jauin, 65. 103. 112.
Jüngken, 107. 110. 113.
Kammerer, 200.
Koch, 182.
Küttlinger, 296.
Kuhn, 71.
Kyll in Wesel, 157.
Lattier, de Larroche, 225. 226. 227. 228. 229.
Langenbeck, 54. 104. 215.
Leber, 205.
Lechla, 76. 114.
Lecuwenhoek, 13.
Lincke, 203. 220.
Ludwig, 100. 101.
Mackenzie, 109. 110. 115. 117.
Magendie, 70.
Maier in Bonn, 33.
Maître, Van, 112. 117.
Malacarne, 210.
Manoury, 70.
Marchetti, 463.
Mascagni, 33.
Meckel, 25. 64. 67. 68. 79. 211.
Meibom, 161. 179.
Mejan, 148. 151.
Monot, 63.
Morand, 65. 67.
Morgagni, 65. 70.
Muhry, 214.
Müller, Johannes, 28. 29. 30. 31. 32. 33. 34. 36.
Nelaton, 94.
O'Beirne, in Dublin, 122.
Panizza, 62. 68.
Petit, 152.
Plenk, 112.
Pott, 102. 145. 154. 155.
Prevost, 186. 187.
Radius, 114.
Rau, 114.
Reich, 23. 35. 36. 39.
Reuss, 198. 217.
Richter, 100. 102. 107. 109.
Ritterich, 65. 117.
Romberg, 206.
Rosas, 115. 118.
Rosenmüller, 115.
Rudolphi, 8. 94. 102. 115.
Rust, 445.
Sanson, 228. 229.
Scarpa, 81. 83. 102. 106. 133. 145. 155.
Schlemm, 64.
Schmidt, I. A., 55. 110. 112. 120. 122. 123. 124. 129. 132.
Schmitt, 74.
Schneider, 210.
Schoen, 57. 114. 127. 136.
Schreger, 145.
Schuhmacher, 54.
Seiler, 11. 207.
Sichel, 218. 219. 227. 228. 229.
Siebold, 112.
Sömmering, 102. 103. 104. 105. 106. 107. 111. 112.
Staub, 346.
Stöhr, 193. 216.
Travers, 79. 118.
Unger, 203.
Valentin, 35. 36. 37. 38. 39.
Verle, 82.
Walter, 63. 66. 67, 68. 69.
Walther, 111.
Walther, v., 116. 151. 178. 179. 180.
Wardrop, 5. 63. 64. 65. 66. 68. 71. 114.
Watson, 79.
Weber, 5.
Weller, 109. 191.
Werneck, 1. 18.
Wigers, 215.
Wimmer, 207. 209.
Winslow, 29.
Wutzer, 76.
Yoes, St., 108, 112.
Zeis, 163. 231. 463.
Zinn, 64. 70. 82.
Zittmann, 150.

Sachregister.

A.

Aegylops, 135. 138.

Amaurosis, bedingt durch abnorme Beschaffenheit der Sehnerven, 90., durch Gesichtsschmerz, 309.

— mercurialis, 317.

Amaurotische Augen, anatomische Untersuchung derselben, 79.

Anatomie des Fötusauges der Säugethiere, 35.

— pathologische des Auges, 57.

Anopthalmia, 436.

Anchylops, 135.

— erysipelatosa, 137. 139.

Anomalien des Sehens, 186.

Aqua Kreosoti bei parenchymalösen Blutungen, 177.

Atrophisches Auge, anatomische Untersuchung ein. solchen, 77.

Augenbildung, Princip derselben, 272.

Augenheilkunde, allgemeine, 224., in Frankreich, 413.

B.

Bleidrath, Einlegen desselben bei Thränensackfistel, 152.

Blennorrhoea sacci lacrymalis, 129. 145.

Blepharoplastik nach Dieffenbach, 428. 468.

Blepharoplegie rechter Seite in Folge eines Tuberkels im Gehirn, 169.

C.

Calomel, Einreibungen davon bei scrophulöser Affection und Wassersucht der Augenlider, 185.

Caries orbitae, 216.

Cataracta aus Krämpfen, 29.

— glaucomatosa, bedingt durch gichtische Dyskrasie, 77.

— Heilung derselben ohne chirurgische Operation, 225.

— traumatica, Operationsgeschichte einer solchen, 86.

Circulus vasorum capsulae lentis, 30.

Coloboma iridis mit gleichzeitigem Glaucom und Cataracta glaucomatosa, 75.

Anatomische Untersuchung derselben, 436.

Corpus pyramidale, 18.

Corpus vitreum, 464.

D.

Dacryoadenitis, Entzündung der Thränendrüse, 120.

— Antiologie, 121.

— Behandlung derselben, 122.

— Symptomatologie, 120.

Dacryocystitis, 129. 142. 143.

Dacryops palpebrae superioris, 124.

Darmsaiten bei Thränensackfistel, 148.

Doppelsehen, in Folge gehinderter Bewegung des Bulbus, 167. 401.

E.

Ectopia tarsi, Bildungsfehler der Augenlider, 160.

Ectropium anguli oculi externi,

getheilt durch die Tarsoraphie, 177.
Entzündung, chronische, von dem Drucke der Linse auf den Glaskörper, 112.
— des Orbiculus ciliaris, Zeichen derselben, 108.

F.

Fischotterauge, 464.
Fungus durae matris, 196.
Fungus medullaris, 214. 220.

G.

Gesichtstäuschungen nach Exstirpatio bulbi, 203.
Glandula pituitaria, Anschwellung derselben, Ursache von Amaurose, 93.
Glaskörper, Hervortreten desselben bei Staaroperationen, 111.

H.

Haut der wässrigen Feuchtigkeit, Genesis derselben, 1.
Hemeralopia, 458.
Hernia sacci lacrymalis, 129. 131. 133. 145.
Hirntuberkeln, 169. 401.
Höllenstein bei krankhafter Secretion gewisser Schleimhäute, 149.
Hornhaut, Reactionsfähigkeit derselben, 51.
— grössere Bedeutung und Wichtigkeit ihrer Wunden, 52.
— einfache Schnittwunden derselben, 53.
— Cappenwunden derselben, 55.
— Wunden dieser Haut mit Substanzverlust, 55.
Hydatis glandulae lacrymalis, 122.
Hydrops sacci lacrymalis, 132.
Hydrophthalmus, 456. 460.
Hygroma am äussern Augenwinkel, 203.
Hyperkeratosis, 189.
— Genesis, der angebornen Hyperkeratosis, 207.
— mit gleichzeitigem Bestehen abweichender Schädelform und Amaurose, 209.

I.

Jacob'sche Haut, 7.
Inflammation, sur une, des paupières, 219.
Intermittirende Augenkrankheiten, 346.
Iridis defectus als Vitium acquisitum, 191.
Iritis, anatomische Untersuchung eines davon heimgesuchten Auges, 84.
— Fortpflanzung derselben auf Kapsel und Glaskörper, 86.
— Ursache von Kapselverdunklungen, 110.

K.

Kapsel und Linse, traumatische Reaction derselben bei Verwundungen, nach Versuchen an Thieren, 18.
— und Krystallkörper, fächerartige Verbindung zwischen beiden, 10.
Knochenbildung, regelwidrige im menschlichen Auge, 58.
— an der Aderhaut, 66.
— Ant. Ophthalmica, 72.
— Begleiterin des Krebses, 61.
— Folge höchst acuter Entzündung, 59.
— Haut des Glaskörpers, 71.
— Hornhaut, 63.
— Kapsel der wässrigen Feuchtigkeit, 66.
— Linsenkapsel und Linse, 65.
— Netzhaut des Sehnerven, 69.
— Regenbogenhaut, 66.
— Sclerotica, 64.
— im serösen Systeme des Auges überhaupt, 59.
Kalbfleisch, rohes, bei Augenentzündungen, 183.

Kapsel, und zwar Linsenkapselbildung, 272.
Krystalllinse aus Faserbündeln bestehend, 13.
— fibröses Gewebe derselben, 15.
— häutiges Gewebe derselben, 13.
— u. Krystallkörper, Genesis und Beschaffenheit ihrer Hüllen, 6.

L.

Linse, freiwillige Beseitigung derselben aus der Pupille, 112.
— Regeneration derselben, 21.
Linsenkapsel, eine vollkommne Blase, 7.

M.

Marasmus senilis der Kapsel und Linse, 73.
Meibomische Drüsen; anatomische Untersuchung derselben, und ihr Verhalten zum Tarsus, 231.
Melanosis oculi, 201. 217.
Membrana capsulo-pupillaris, 23. 27. 28.
Miobi s. Döllingeri, Entstehung derselben, 273.
Monodiplopia, 186.
Morphium aceticum in rheumatischen Augenentzündungen und bei beginnender Cataract, 183.

N.

Nasenkanal, wirkliche Verwachsung desselben. 154.
Netzhaut, verdünnt durch Mangel an Marksubstanz, 79. 80,
— Ende desselben, 271.

O.

Observationes ophthalmologicae, 221.
Oedema palpebrarum calidum s. Hydrops palpebrarum nach Hornhautverwundung, 51.
Oleum jecoris Aselli bei Hornhautflecken, 185.
Ophthalmia arthritica, 185.
l'Ophthalmie scrophuleuse, 219.
Orbita, Exstirpation einer Geschwulst in derselben, durch Spaltung des obern Augenlides, 163.
Os unguis, Perforation desselben, 154. 155.

P.

Parasiti maligni oculi, 213. es,
Physiologie des Gesichtssinn 223.
Polyp des Thränensacks und der Conjunctiva, 450. 454.
Propositions générales sur l'Ophthalmologie, 218.
Pseudomembranen, Ursache von Schwerhörigkeit, 192.
Pupillengestalt, anomale, 206.
Pyorrhoe der Thränensäcke mit innern Thränenfisteln, 173.

R.

Reclinaison capsulo-lenticulaire, 220.
Reclination nach Rust, 445.
Rhexis bulbi, in Folge von Anstrengung beim Athmen, 159.

S.

Scleronyxis, bessere Operationsmethode, 118.
Scleroticalstaphylome, beerenförmige, 98.
— durch Druck von Innen auf die Sclerotica, 113.
— durch Varicositäten der Chorioidea, 114.
Setaceum bei Thränensackfistel, 152.
Spiegelapparat, Sömmerings, 7.
Staaroperationen, organische Veränderungen des Auges nach denselben, 95.
Staplyloma scleroticae posticum, 81. 271.
— Bildungsfehler, 84.
Stillicidum lacrymarum, 126.
Strahlenblättchen, 126.

Strahlenblättchen, Verhältniss desselben zur Linsenkapsel, 36.
Strabismus, 401.
Sublimat bei dyskrasischer Dacryocystitis, 135.
Symblepharon, Heilung durch eine neue Operationsmethode, 223.

T.

Tarsus, 231.
Taschenwörterbuch, praktisches, für Augenärzte, 222.
Telangiectasia, Exstirpation einer solchen, nahe am Auge, 176.
Thränendrüse, Verwachsung ihrer Ausführungsgänge, 125.
Thränendrüsenexstirpation, 122.
Thränendrüsenfistel, 122.
Thränendrüsenverhärtung, 122.
Thränenorgane, practische Bemerkungen über die Krankheiten derselben, 119.
— Krankheiten der absondernden Parthie derselben, 120.
— Krankheiten der zuführenden Parthie derselben, 125.
— — Krankheiten der ableitenden Parthie derselben, 126.
Thränensackpolyp, 450.
Thränenpuncte, Atonie derselben, 126.
Thränenpuncte u. Thränenkanälchen, Verengung und Verschliessung derselben, 128.
Thränensack und Nasenkanal, Krankheiten derselben, 129.
Thränensackentzündung, Dacryocysticis, 129.
— Behandlung derselben, 134.
Thränensack, Zerstörung seiner Schleimhaut, 154.

V.

Verletzung des Auges, 296.
Verwundbarkeit des Auges und seiner Häute nach Versuchen an Thieraugen, 40.
Verfall der Krystallinse, 463.

W.

Wasserhaut und Linsensystem des Auges, ankroscopisch-anatomische Betrachtungen darüber, 1.
Wiedergeburt der Augenheilkunde in Frankreich, 413.

X.

Xerophthalmus, 125.

Z.

Zerreissung, freiwillige der Cornea und Heraustreten der Linse, 157.
Zincum, cyanicum bei scrophulöser Ophthalmie, 182.

Verbesserungen.

Seite 231. Zeile 18. statt ἀπίοντα lies ἀπιόντα
— — — 20. statt δακρυα lies δάκρυα
— 232. — 15. statt quidam ossi nati in sculpto lies quidam ossi nasi insculpto
— — — 26. statt augusta lies angusta
— — — 4. v. u. statt 1678 lies 1687
— 233. — 20. statt beschreibe lies beschreibt
— — — 28. statt Antomia lies Anatomia.
— — — 6. v. u. statt externo lies interno
— 234. — 1. statt , ob lies . Ob
— — — 6. v. u statt Nr. 134 lies Nr. 124
— — — 6. v. u. statt Amstilodami lies Amstelodami
— — — 4. v. u. statt sub alpebralium lies subpalpebralium
— — — 2. v. u. statt Weisberg lies Wrisberg
— 235. — 7. v. u. statt glaudes lies glandes
— — — 8. v. u. statt Nr. 297 lies 279
— — — 9. statt gäbe lies gebe
— 236. — 14. v. u. statt Periostium lies Periosteum
— — — 12. v. u. statt Orbitralrande lies Orbitalrande
— 237. — 6. Knorpliche lies Knorplige
— 238. — 1. statt mit lies Mit
— 239. — 5. statt würde lies würden
— — — 7. statt zu Gebotestehenden lies zu Gebote stehenden
— — — 8. statt Aparate lies Apparate
— 240. — 2. v. u. statt genährt lies genähert
— 241. — 20. statt gehoben lies geschoben
— — — 10. v. u. statt . lies ,
— — — 9. v. u, statt weiter lies weit
— 242. — 3. statt rechtwinklich lies rechtwinklig
— — — 8. statt queerdurchschnittene lies quer durchschnittene
— 243. — 10. statt knorplichen lies knorpligen
— 244. — 6. statt Ausgang lies Augenlidknorpel
— — — 16. statt grandulae lies glandulae
— — — 23. statt Analogen lies Analogon
— — — 2. v. u. statt Brock's lies Bock's

Seite 246. Zeile 13. statt autem liess cutem
— 249. — 12. v. u. statt denselben lies demselben
— 250. — 22. statt Haasens lies Haasen
— 251. — 8. v. u. statt Conproschen lies Cooperschen
— — — 4. v. u. statt Bruchspeicheldrüsen lies Bauchspeicheldrüsen
— 254. — 4. statt transversum lies transversam
— — — 1. v. u. statt verbiegt lies verbirgt
— 255. — 13. statt dürften lies durften
— — — 4. und 3. v. u. statt Mienensprache lies Minensprache
— 256, — 20. statt öfters lies öfter
— — — 8. v. u. statt so lies sey
— — — 8. v. u. statt fortsetzt lies fortgesetzt
— 257. — 15. statt die lies dies
— 258. — 21. statt umzustülpen lies umstülpen
— 259. — 3. statt erhielt lies verhielt
— — — 10. v. u. statt Fehler lies Fehlen
— 261. — 15. v. u. in einigen Exemplar. statt Hordeolum und Galazion lies Hordeolum und Galazion (mit gewöhnl. Schrift).
— 262. — 4. statt die v. Walther liess die von v. Walther
— — — 12. statt niederen lies inneren
— 263. — 2. statt noch lies dicht
— — — 2. v. u. statt denn lies dann
— 268. — 17. statt nur lies nun

Bei Karl Groos in Heidelberg ist erschienen und in allen Buchhandlungen zu haben:

Dupuytren, Baron, allgemeine operative Chirurgie; herausgegeben von L. I. Sanson und L. I. Béguin. Aus dem Französischen übersetzt, mit Anmerkungen und Zusätzen begleitet von Dr. K. Ch. Hille. Neue Ausgabe. gr. 8. 1834. fl. 4. 12 kr. oder Rthlr. 2. 8 gr.
Auch unter dem Titel: Sabatier's, R. B. operative Chirurgie etc.

Fischer, Dr. A. Fr., die Erkenntniss und Heilung des Croups oder der häutigen Bräune, einer der gefahrvollsten Kinderkrankheiten. Ein Belehrungsbuch für Eltern und Erzieher. 8. Neue Ausg. 1834. fl. 1. 12 kr. oder 16 gr.

Fohmann, Dr. Vincenz, Anatomische Untersuchungen über die Verbindungen der Saugadern mit den Venen. Mit einer Vorrede von Dr. Fr. Tiedemann. 8. 1822. geh. 54 kr. oder 12 gr.

— — das Saugadersystem der Wirbelthiere. 1s Heft das Saugadersystem der Fische. Mit 18 Steindrucktafeln. gr. Fol. 1827. fl. 14. 24 kr. oder Rthlr. 8.
Prachtausgabe fl. 18. oder Rthlr 10.

Friedreich, Dr J. B., Synopsis librorum de pathologia et therapia morborum psychicorum. gr. 12. 1830. geh. 54 kr. oder 12 gr.

Groos, Dr. Fr., über das homöopathische Heilprincip, ein kritisches Wort, vielleicht zu seiner Zeit. 8. 1825. geh. 20 kr. oder 5 gr.

Horn, Dr. Wilhelm, über den Geschmacksinn des Menschen, ein Beitrag zur Physiologie desselben. 8. 1825. geh. fl. 1. oder 14 gr.

Kilian, Dr. H. F., die Universitäten Deutschlands in medicinisch-naturwissenschaftlicher Hinsicht betrachtet. Mit dem Bildnisse des Herrn Geh. Rath Ritter von Sömmering. 8. 1828. fl. 3. 36 kr. Rthlr. 2.

Leuckart, Dr. Friedr. Sigism., Versuch einer naturgemässen Eintheilung der Helminthen nebst dem Entwurfe einer Verwandtschafts- und Stufenfolge der Thiere überhaupt. Als Prodrom und Einleitung eines Handbuchs der Helminthologie. gr. 8. 1827. 54 kr. oder 12 gr.

Rau, Dr. Gottl. Ludw., über den Werth des homöopathischen Heilverfahrens, 2te ganz umgearbeitete und vermehrte Ausgabe. gr. 8. 1835. fl. 2. 24 kr. oder Rthr. 1. 8 gr.

— — über die Erkenntniss, Entstehung und Heilung der Staphylome des menschlichen Auges. 8. 1828. fl. 1. 48 kr. oder 1 Rthlr. 4 gr.

Tab. II.

Fig. 1. A.

Fig. 1. B.

Fig. 2.

Fig. 3.

Fig. 4.

Fig. 5.

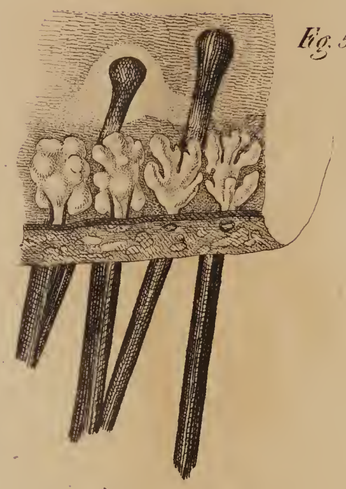

Fig. 6.



Fig. 7.

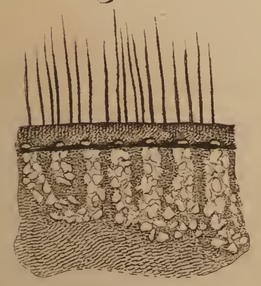

Fig. 8.

Fig. 9.

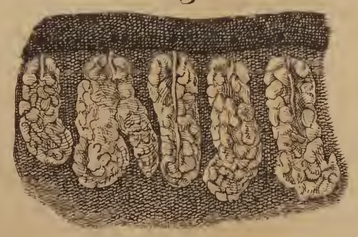

Fig. 10.

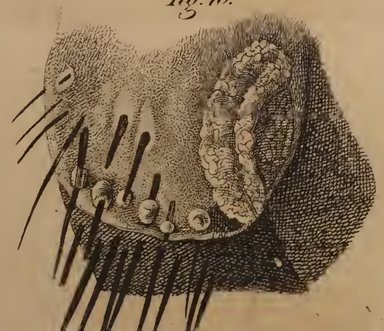

Fig. 11.

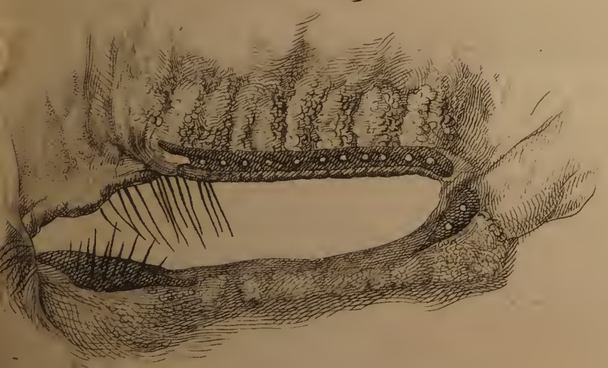

Fig. 12.

Fig. 13.

Fig. 14.

Fig. 15.

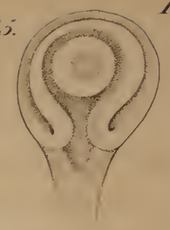

Fig. 16.

Fig. 17.

Fig. 18.

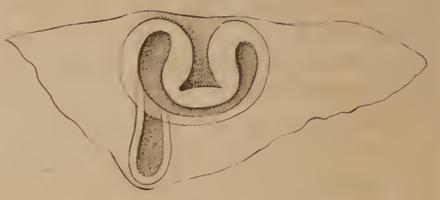

Fig. 19.

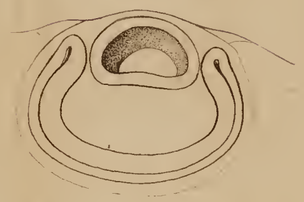

Fig. 20.

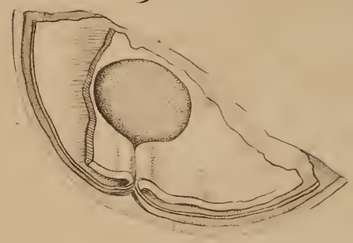

Fig. 21.



Fig. 22.

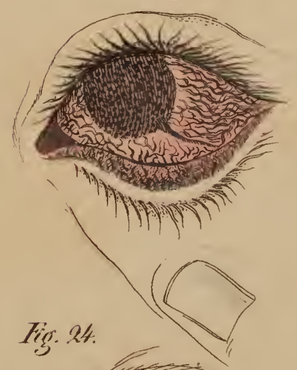

Fig. 23.

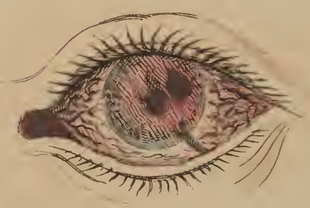

Fig. 24.

Fig. 25.

Fig. 26.

Fig. 27.

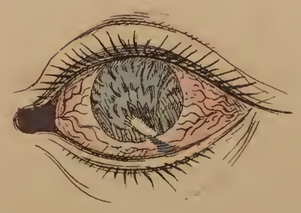

Fig. 28.

Fig. 29.

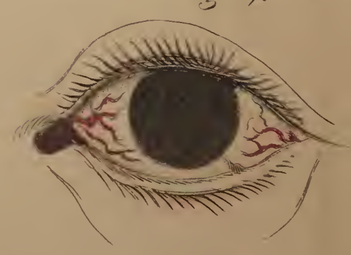

Fig. 1.

Fig. 2.

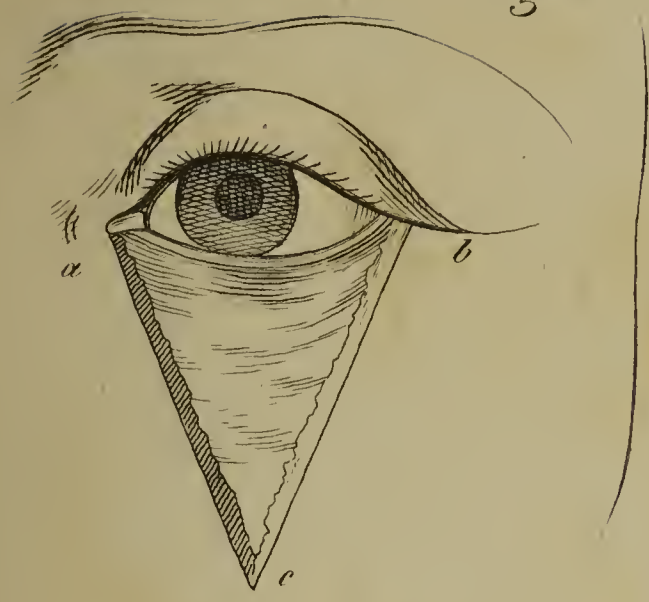

Fig. 3.

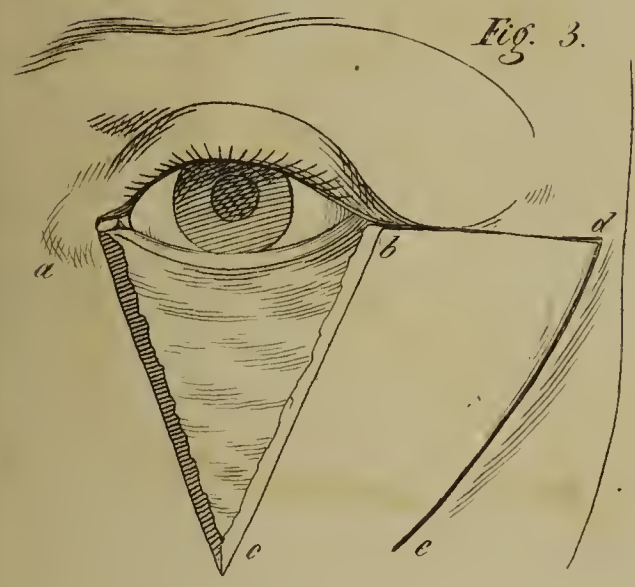

Fig. 4.

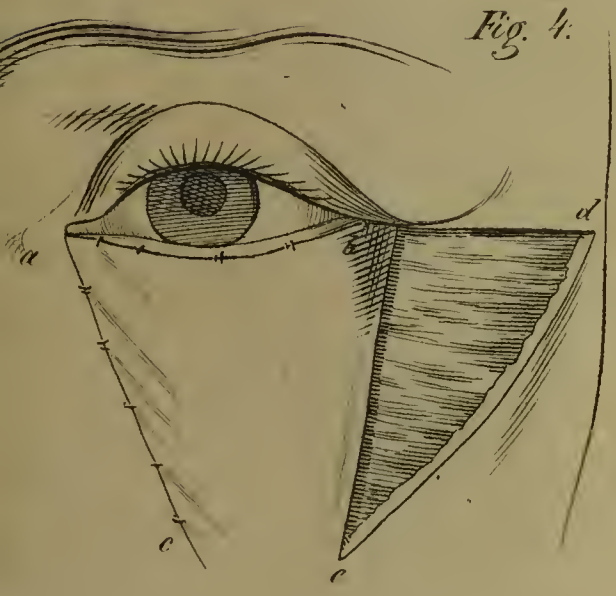

Fig. 5.

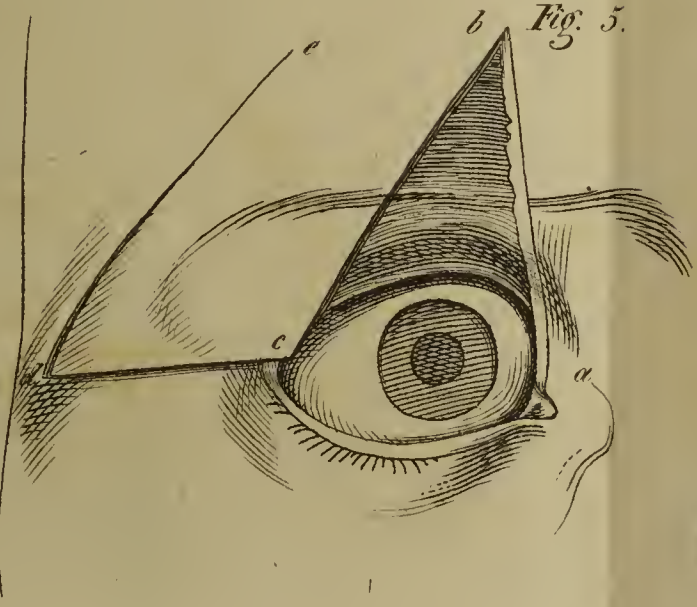
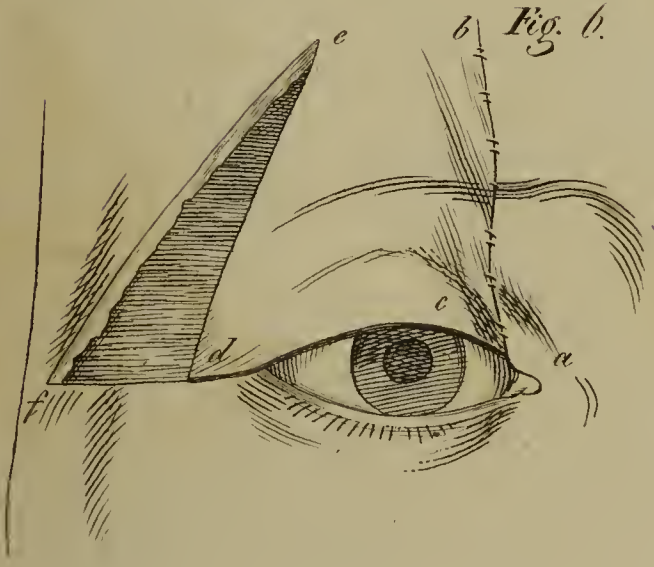
Fig. 6.